

■ REPORTE DE CASO

Coinfección de tuberculosis ganglionar y paracoccidioidomicosis Coinfection of lymph node tuberculosis and paracoccidioidomycosis

^aJesús Falcón¹, ^bMercedes Bogado¹

¹Ministerio de Salud Pública y Bienestar Social. Hospital General de Luque. Luque, Paraguay

RESUMEN

Se presenta caso de varón joven, fumador y etilista, que consulta por tos y expectoración hemoptoica crónica, ulceraciones en boca, tumoraciones en cuello y fiebre de tres meses de evolución. El paciente presenta hábito tísico, nariz tipo tapiroide con amputación de la úvula. El laboratorio muestra anemia e hipoalbuminemia. La punción aspirativa de la tumoración cervical informa con la coloración de Ziehl-Neelsen, presencia de BAAR (+) y el examen micológico directo elementos micóticos multibrotantes compatibles con paracoccidioidomicosis. Diagnóstico final: coinfección de tuberculosis extrapulmonar (ganglionar) y paracoccidioidomicosis. Tratado con medicación antibacilar esquema HRZE y anfotericina B desoxicolato, posteriormente itraconazol, con buena evolución.

Palabras claves: paracoccidioidomicosis, tuberculosis, coinfección.

ABSTRACT

This is the case of a young male, smoker and elitist, who consults for cough and chronic hemoptoic expectoration, ulcerations in the mouth, tumors in the neck and fever of three months of evolution. The patient has a tubercular habit, tapiroid nose with amputation of the uvula. The laboratory shows anemia and hypoalbuminemia. The expiratory puncture of the cervical tumor reports the presence of AFB (+) with Ziehl-Nielsen staining and multiple budding fungal elements compatible with paracoccidioidomycosis in the direct mycological examination. Final diagnosis: extrapulmonary tuberculosis (lymph node) and paracoccidioidomycosis. The patient was treated with anti-tuberculosis medication, HRZE regimen, and amphotericin B deoxycholate, followed by itraconazole, with good evolution.

Keywords: paracoccidioidomycosis, tuberculosis, coinfection

^aJefe de sala. Servicio de Clínica Médica. Departamento de Medicina Interna.

^bResidente de 3^{er} año. Servicio de Clínica Médica. Departamento de Medicina Interna.

Autor correspondiente

Dr. Jesús Falcón

Dirección: Guarayos 1190c/Pilar. Asunción, Paraguay.


Teléfono: +595.984581697

Correo electrónico: rjmfalcon7953@gmail.com

ORCID: <https://orcid.org/0000-0003-2047-2294>

Artículo recibido: 10 junio 2019

Artículo aprobado: 5 diciembre 2019

 Este es un artículo publicado en acceso abierto bajo una Licencia Creative Commons CC-BY 4.0

INTRODUCCIÓN

La OMS reporta que un tercio de la población mundial está infectada por tuberculosis y que de 5 a 8 millones se infectan diariamente. Es más frecuente en países subdesarrollados en donde los servicios de salud son escasos y los niveles de desnutrición son elevados. La presentación ganglionar ya cuenta con descripciones en la Grecia clásica, y fue nombrada con "el mal de los reyes" en la Edad Media o "escrófula" siendo hoy en día la forma extrapulmonar más frecuente⁽¹⁾. En Paraguay, según el Programa Nacional de Tuberculosis, en el 2016 se notificaron un total de 2.436 casos de tuberculosis de todas las formas en la población general, con una incidencia de 35,6 casos por 100.000 habitantes⁽²⁾.

La paracoccidioidomicosis es una micosis sistémica y endémica del Paraguay, en general crónica, causada por *Paracoccidioides brasiliensis*, que afecta habitualmente a los trabajadores rurales de sexo masculino. Es una enfermedad que compromete pulmones, órganos del sistema mononuclear fagocítico, tubo digestivo, tegumento y adrenales con mayor frecuencia⁽³⁾. La coinfección entre ambas patologías es reportada hasta en 14% en series nacionales. Se postula que el deterioro de la inmunidad celular sería uno de los principales factores para la coexistencia de ambas entidades⁽⁴⁾.

REPORTE DE CASO

Varón de 43 años, pintor, con antecedentes de ser tabaquista y etilista crónico, que realiza trabajos ocasionales en áreas boscosas (desmonte), consulta al Hospital General de Luque (Paraguay) por tos seca de un año de evolución. Cinco meses antes se agrega expectoración amarillenta y dos meses antes detecta tumoraciones dolorosas en cuello de crecimiento progresivo, con signos inflamatorios y supuración espontánea. Se agrega al cuadro: fiebre intermitente, pérdida de peso de aproximadamente 20 kilogramos, disfonía, disfagia a sólidos y dificultad para la apertura bucal. Finalmente consulta por hemoptisis.

Al examen físico llama la atención la importante pérdida de peso, con un tórax de aspecto tísico (figura 1) con palidez cutáneo-mucosa. Se observan ulceraciones en ambas fosas nasales con engrosamiento de las alas de la nariz de aspecto tapiroide (figura 2). Al examen de la orofaringe se aprecia amputación de la úvula, hipertrofia gingival, piezas dentarias móviles y en mal estado (figura 3). En región lateral del cuello se observan tumoraciones en forma bilateral, blandas, móviles y algunas con drenaje espontáneo de secreción serosa y otras con costras melicéricas (figura 4).

Los estudios de laboratorio revelan ligera leucocitosis 11.600/mm³ con neutrofilia (76%) y granulaciones tóxicas (50%), anemia moderada (8,9 g/dL de hemoglobina), función renal y hepática normal, hipoalbuminemia (2,2 g/dL). Test de ELISA para VIH: negativo. Examen de esputo: BAAR negativo. Punción aspirativa de la tumoración cervical: material purulento, coloración de Gram: negativo, al Ziehl-Neelsen se observa BAAR (+), examen micológico directo con KOH 10%: elementos micóticos multibrotantes compatibles con paracoccidioidomicosis (figura 5).

Radiografía de tórax: infiltrado retículo-nodulillar bilateral (figura 6). Tomografía de tórax simple: infiltrado nodulillar, bandas fibróticas y cavitaciones predominantes en pulmón derecho (figura 7).

Se realiza el diagnóstico de coinfección de tuberculosis extrapulmonar (ganglionar) y paracoccidioidomicosis, además de desnutrición. Recibe tratamiento antibacilar con esquema HRZE y anfotericina B desoxicolato, posteriormente itraconazol, con buena evolución.

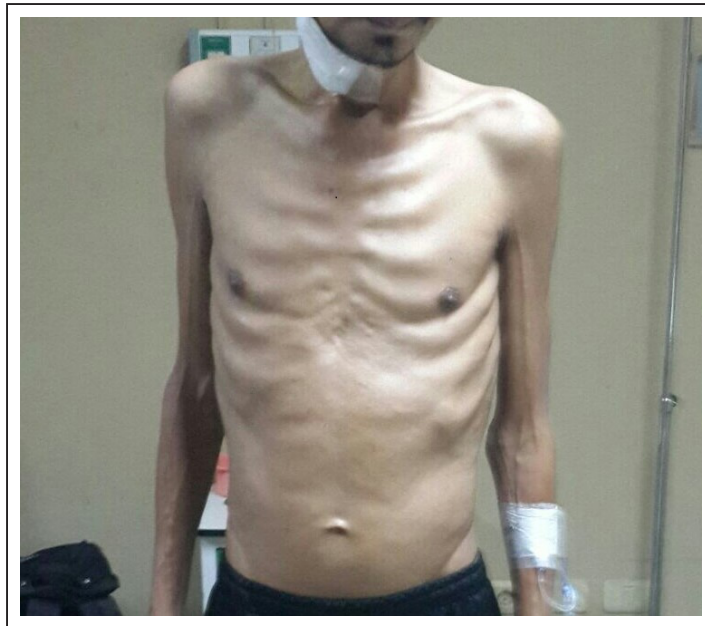

Figura 1. Tórax de aspecto tísico

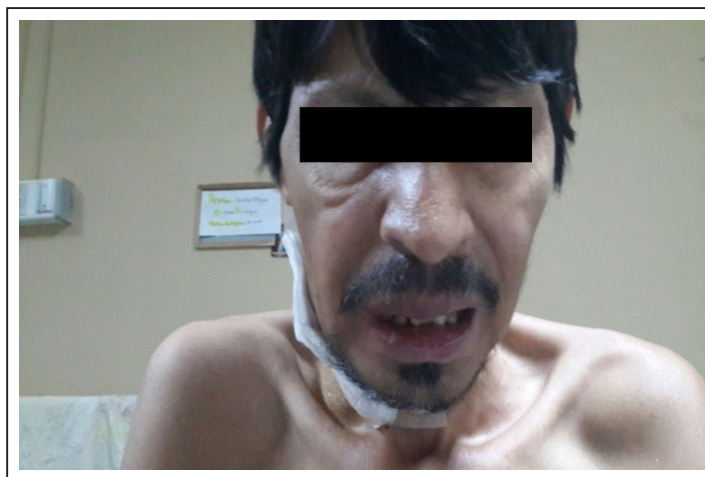

Figura 2. Engrosamiento de las alas de la nariz (nariz de tapir), disminución de la apertura bucal

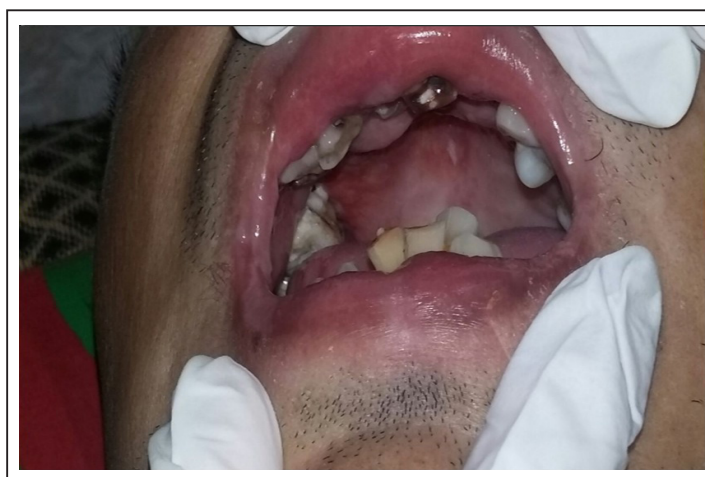

Figura 3. Boca con hipertrofia gingival, piezas dentarias móviles y en mal estado de conservación.

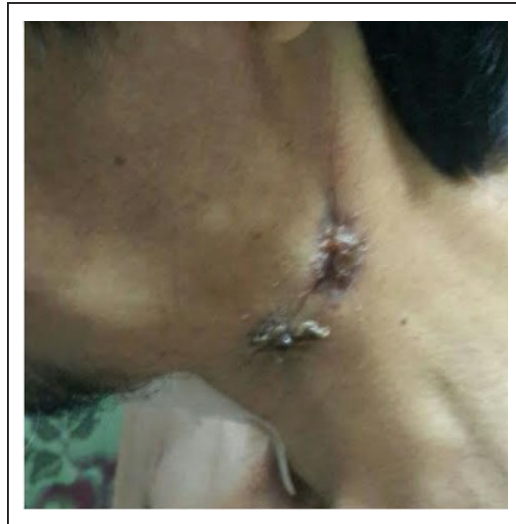

Figura 4. Tumorações en cuello con secreción serosa y costras melicéricas

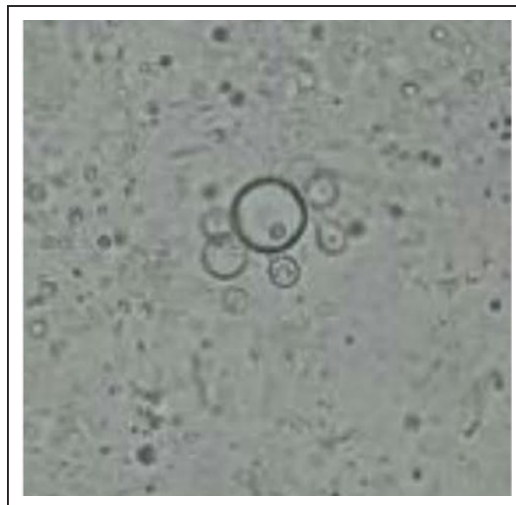

Figura 5. Elemento micótico multibrotante compatible con paracoccidioidomicosis

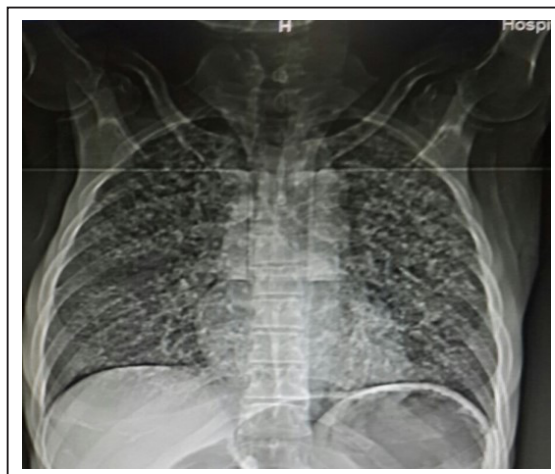

Figura 6. Radiografía de tórax con infiltrado retículo-nodulillar bilateral

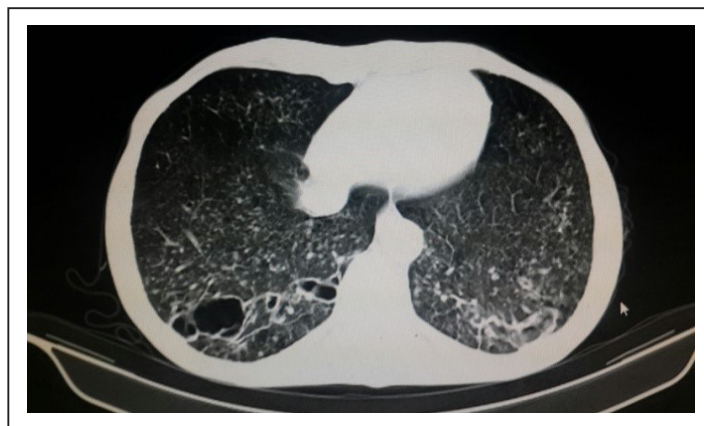


Figura 7. Tomografía de tórax con infiltrado nodulillar, bandas fibróticas y cavitaciones predominantes en pulmón derecho.

DISCUSIÓN

La coinfección de tuberculosis con micosis profundas ha sido largamente reconocida presentando semejanzas en sus manifestaciones clínico-radiológicas pudiendo ocurrir simultánea o secuencialmente. Los datos en la literatura indican que la frecuencia de esta combinación oscila entre 5,5 y 19%, siendo la deficiencia de la inmunidad celular el principal factor de ambas entidades. Se ha especulado que la producción deficiente de ciertas citoquinas, tales como las interleukinas IL-12 y IL-23, y el interferón gamma (IFN-g), pueden predisponer a la tuberculosis y la paracoccidioidomicosis⁽⁵⁾.

Ante la similitud de la presentación clínica y radiológica de ambas patologías es importante un alto nivel de sospecha para encontrar las superposiciones y la necesidad de confirmar el diagnóstico de una segunda enfermedad para evitar tratamientos incorrectos.

Conflictos de interés: los autores no declaran conflictos de interés comercial.

REFERENCIAS BIBLIOGRÁFICAS

1. Rodríguez-Pérez MA, Aguirre-García F. Tuberculosis ganglionar cervical. ¿Pensamos en ella, o nos sorprende?. *Rev. Otorrinolaringol. Cir. Cabeza Cuello*. 2012; 72(1): 69-74.
2. Aguirre S, Román M, Gomez R, Irazusta Ó. Guía nacional para el manejo de la tuberculosis: Servicios de salud locales, distritales, regionales y unidades de salud de la familia. 15ª Ed. Asunción: Ministerio de Salud Pública y Bienestar Social. Dirección General de Vigilancia de la Salud; 2018.
3. Araujo P, Aguilar G, Arce N, Martinez M. Paracoccidioidomicosis detectados en el periodo 2004-2013 en el Laboratorio Central de Salud Pública de Asunción- Paraguay. *Rev. Nac. (Itaiguá)*. 2016; 8(2): 62-71.
4. Pérez D, Oviedo JA, Gill dIS. Paracoccidioidomicosis: características clínicas de 94 casos. *RAMR*. 2014; 1: 20-7.
5. Quagliato Júnior R, Grangeia Tde A, Massucio RA, De Capitani EM, Rezende Sde M, Balthazar AB. Association between paracoccidioidomycosis and tuberculosis: reality and misdiagnosis. *J Bras Pneumol*. 2007; 33(3): 295-300.