

REPORTE DE CASO

Primer reporte de un caso importado de Malaria por *Plasmodium ovale curtisi* en Paraguay, confirmado por diagnóstico molecular

First report of an imported case of *Plasmodium ovale curtisi* malaria in Paraguay confirmed by molecular diagnosis

***del Puerto F^I, Ozorio M^{II}, Trinidad B^{II}, Ferreira E^{II}, Russomando G^I**

^IDepartamento de Biología Molecular y Biotecnología, Instituto de Investigaciones en Ciencias de la Salud, Universidad Nacional de Asunción (IICS-UNA). Asunción, Paraguay

^{II}Programa Nacional de Control del Paludismo, Servicio Nacional de Erradicación del Paludismo (SENEPA). Asunción, Paraguay

RESUMEN

En países donde el *Plasmodium ovale* no es común, los microscopistas tienden a identificarlo de manera errónea como *Plasmodium vivax*. En este trabajo reportamos la identificación de la especie *P. ovale curtisi* por el método de PCR múltiple semianidada (SnM-PCR) y la secuenciación de la subunidad pequeña del gen del ARN 18S, en un paciente paraguayo de 44 años de edad que vino en el 2.013 de Guinea Ecuatorial, África Occidental, a quien se le diagnosticó una infección por *P. vivax* por microscopía convencional. El empleo de métodos moleculares para la identificación de casos importados de infección con especies del género *Plasmodium* es uno de los objetivos principales en el control y la prevención de la malaria en Paraguay, teniendo en cuenta que el país se encuentra en fase de pre-eliminación de la enfermedad.

Palabras clave: *Plasmodium ovale curtisi*, caso importado, África, Paraguay, PCR múltiple semianidada.

ABSTRACT

In countries where *Plasmodium ovale* is not common, the microscopists often mistakenly identify it as *Plasmodium vivax*. Here, we report the identification of the specie *P. ovale curtisi* by the Seminested Multiplex PCR (SnM-PCR) technique and sequencing of the 18 ssuRNA gene in a 44-year old Paraguayan male who came in 2013 from the Equatorial Guinea, Western Africa, and was diagnosed as having *P. vivax* infection by conventional microscopy. Molecular biology tools for the identification of imported cases of infection with species of the genus *Plasmodium* is one of the main goals in the control and prevention of malaria in Paraguay, considering that the country is in the pre-elimination phase of the disease.

Keywords: *Plasmodium ovale curtisi*, imported, Africa, Paraguay, SnM-PCR.

INTRODUCCIÓN

La malaria se transmite en humanos por la picadura de los mosquitos hembras anofelinos y es causada por cinco de las especies del género *Plasmodium*: *Plasmodium falciparum*, *Plasmodium vivax*, *Plasmodium malariae*, *Plasmodium ovale*, y *Plasmodium knowlesi* (1,2).

*Autor Correspondiente: **Dra. Florencia del Puerto**, Departamento de Biología Molecular y Biotecnología, Instituto de Investigaciones en Ciencias de la Salud, Universidad Nacional de Asunción (IICS-UNA). Asunción, Paraguay

Email: colepuerto@gmail.com

Fecha de recepción: febrero 2015; Fecha de aceptación: marzo 2015

La infección con *P. ovale* se ha reportado principalmente en África oriental con una prevalencia del 56%, también ha sido reportada en Bangladesh, India y países del sudeste Asiático como Vietnam, Filipinas, Indonesia, Papua Nueva Guinea, Camboya, Tailandia y Malasia (2-12).

Los viajeros provenientes de áreas endémicas para malaria, constituyen un desafío para el sistema de vigilancia en salud pública, en el sentido de prevención de la re-introducción de especies autóctonas u otras especies del género *Plasmodium*. Los reportes de casos de *P. ovale* importados de países de África recientemente, provienen de países como Brasil, China, Canadá y Malasia (13-16).

Las especies *P. ovale* y *P. vivax* son muy similares morfológicamente, lo que dificulta la correcta identificación por microscopía, sobre todo en aquellos países donde el *P. ovale* no existe o es poco común y se tiende a identificarlo como *P. vivax* que es más frecuente a los ojos de los microscopistas (14,16).

Por otro lado, el *P. ovale* ha sido recientemente dividido en dos especies no recombinantes, el *P. ovale wallikeri* y el *P. ovale curtisi*, que habitan de manera simpátrica en Asia y África (17). La identificación correcta de ambas especies es de relevancia epidemiológica para establecer medidas adecuadas de control teniendo en cuenta que existe un estudio de casos importados con episodios de malaria por *P. ovale* en Gran Bretaña, donde se demostró que el *P. o. curtisi* desarrolla un periodo de latencia dos veces más prolongado que el *P. o. wallikeri* luego de presentarse los síntomas de infección en fase eritrocítica (18).

En nuestro país no se ha registrado ningún caso de malaria por *P. ovale*. El *P. vivax* es considerado autóctono y el último caso se registró en el 2.011. Los casos autóctonos por *P. falciparum* se registraron hasta 1.989 y los casos siguientes se debieron a casos importados al igual que sucede con *P. malariae* que tampoco se ha registrado en el país (19).

En cuanto a Paraguay, que se encuentra situado en el centro de América del Sur, con una población de alrededor de 7 millones de habitantes, ha sido un país de alta endemidad para *P. vivax* en los años 50. En el 2.012 el país fue declarado por la OPS como país en fase de pre-eliminación de la transmisión vectorial de la malaria (20). El objetivo del trabajo, en principio, fue confirmar por métodos moleculares, que la especie identificada por microscopía óptica como *Plasmodium vivax* era correcta, en un caso de un individuo paraguayo que regresó al país desde Guinea Ecuatorial.

MATERIALES Y MÉTODOS

Paciente

En junio del 2.013, un hombre de 44 años de edad, de nacionalidad paraguaya, retorna al país desde Guinea Ecuatorial, África occidental. En octubre de 2.013, el Instituto de Previsión Social (IPS) informa al Programa Nacional de control del Paludismo del Servicio Nacional de Erradicación del Paludismo (SENEPA), acerca de un paciente sospechoso de tener malaria, debido a la presencia de fiebre y el diagnóstico previo en África de haber presentado malaria.

La densidad parasitaria por microscopía, en gota gruesa y frotis, realizada en el SENEPA, fue de 50 parásitos en un total de 100 campos microscópicos. El caso fue diagnosticado como una infección con *P. vivax*.

El paciente fue tratado con cloroquina 150 mg por 3 días y luego con primaquina 15 mg durante 14 días. Se le hizo el seguimiento por microscopía, dos meses consecutivos y seis meses después, donde no se observó parásito alguno.

Extracción y amplificación de ADN

A fin de confirmar los resultados por microscopía, se realizó una PCR múltiple semianidada, que amplifica la subunidad pequeña del gen del ARN 18S. La técnica permite la identificación de cuatro especies de *Plasmodium* que comúnmente causan malaria (21).

Se obtuvo una gota de sangre del paciente que se dejó secar en papel de filtro S&S 903@ y el ADN fue extraído por el método de Chelex, previamente descrito por Rubio et al. 1.999 (22).

El método de PCR es una modificación hecha por Thuy-Huong et al., 2.011, de la PCR múltiple semianidada (SnM-PCR) descrita por Rubio et al. 2.002 (21,23). Este método requiere de dos pasos, una primera PCR (PCR1) que amplifica ADN de *Plasmodium* (783 pb) y ADN humano (231 pb) como control positivo interno de reacción de manera simultánea. El segundo paso consiste en una segunda PCR (PCR2) donde se emplea el producto de la PCR1 como plantilla y un par de cebadores para amplificar ADN específico de las cuatro especies: *P. falciparum* (370 pb), *P. vivax* (476 pb), *P. ovale* (407 pb) y *P. malariae* (241 pb).

Brevemente, la PCR1 se llevó a cabo en un volumen total de 50 µl de reacción conteniendo 1X de Buffer, 2 mM de MgCl₂, 0,2 mM de dNTPs, 0,1 µM del cebador PLF, 0,1 µM del cebador Rev, 0,0125 µM del cebador HUF, 1,25 U de Taq polimerasa, 5 µl de ADN. El protocolo de amplificación consistió en: desnaturalización inicial, 5 min a 94°C, 40 ciclos de 20 seg a 94°C, 20 seg a 62°C y 30 seg a 72°C cada ciclo y una elongación final de 10 min a 72°C.

La PCR2 se llevó a cabo en un volumen total de 50 µl de reacción conteniendo 1X de Buffer, 2 mM de MgCl₂, 0,2 mM de dNTPs, 0,15 µM del cebador NEWPLFSHORT, 0,15 µM del cebador FALSHORT, 0,1 µM del cebador MALSHORT, 0,1 µM del cebador OVASHORT, 0,1 µM del cebador VIVSHORT, 0,7 U de Taq polimerasa y 2 µl de ADN amplificado de la PCR1. El protocolo de amplificación consistió en: desnaturalización inicial, 5 min a 94°C, 35 ciclos de 20 seg a 94°C, 20 seg a 53°C y 30 seg a 72°C cada ciclo y una elongación final de 10 min a 72°C.

Los productos de PCR fueron sometidos a corrida electroforética en gel de agarosa al 2%, en buffer TAE 1X. El gel fue teñido en bromuro de etidio y visualizado en un transiluminador UV de la marca UVDI Major Science.

El fragmento amplificado de 407 pb fue directamente secuenciado por un ABI PRISM 3730XL DNA analyzer (Applied Biosystems, USA). La secuencia obtenida fue sometida a BLAST y posteriormente alineada mediante el programa Clustal V para confirmar la especie de *P. ovale* encontrada.

Asuntos Éticos

El paciente accedió a participar del estudio, firmando un consentimiento informado para el desarrollo del diagnóstico molecular para confirmar la especie de *Plasmodium*. El protocolo fue aprobado por los comités Ético y Científico del IICS-UNA, bajo código P08/2.013.

RESULTADOS

No se detectó producto de amplificación en la PCR1 realizada a la muestra del paciente, sin embargo el fragmento de 407 pb característico del *P. ovale* se amplificó fuertemente en la PCR2. Los productos de PCR de 783 pb y de 231 pb del *P. falciparum* usado como control positivo y control positivo interno humano, respectivamente, fueron detectados en la PCR1 (Figura 1).

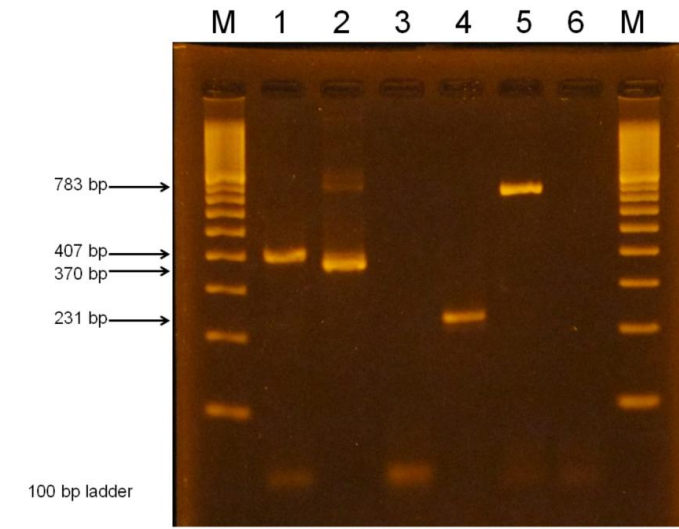


Figura 1. Amplificación del fragmento de ADN del *P. ovale*. M:marcador de peso molecular de 100pb, carril 1: fragmento de 407 pb de *P. ovale*, amplificado en la PCR2; carril 2: fragmento de 370 pb de *P. falciparum* amplificado como control positivo de PCR2; carril 3: control negativo de reacción de la PCR2; carril 4: fragmento de 231 pb de ADN humano como control interno positivo de la PCR1 de la muestra del paciente; carril 5: fragmento de 783 pb de *Plasmodium sp.* amplificado del *P. falciparum* empleado como control positivo de la PCR1; carril 6; control negativo de reacción de la PCR1.

Según Thuy-Huong et al., 2011, los productos de PCR1 son visibles cuando las parasitemias están por encima del 3%, por tanto, considerando nuestro resultado, creemos que el paciente presentó una parasitemia por debajo de ese nivel (ver Figura 1).

El análisis mediante BLAST detectó que la secuencia de 407 pb presentaba un 99% de identidad con *P ovale curtisi* y posteriormente mediante alineamiento se confirmó que no tenía la delección en las posiciones 782, 783 y 784 que son propias de la especie *P. ovale wallikeri*, lo que permite diferenciar entre una especie y otra según descripción de Sutherland CJ et al. 2010 (17). Ver Figura 2.

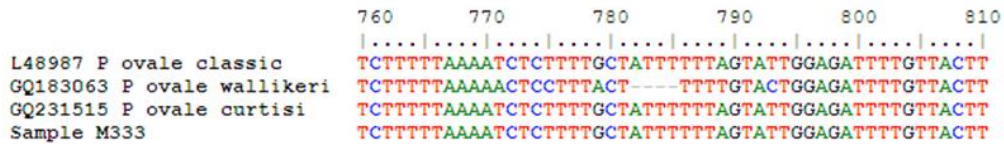

Figura 2. La secuenciación y alineamiento del fragmento de 407 pb amplificado del gen de la sub-unidad menor del ARN 18S, no presenta una delección en las posiciones 782,783, 784, una característica de la especie *P. ovale curtisi*.

DISCUSIÓN

Paraguay se encuentra en la etapa de pre-eliminación de la malaria, no reporta casos autóctonos desde el 2.012 y es uno de los países con una caída mayor al 75% de la incidencia de casos entre 2.000 y 2.012 en las Américas (24).

La identificación de casos importados de infección con especies del género *Plasmodium*, es uno de los principales objetivos en el control y prevención de la enfermedad en el país además del establecimiento de técnicas moleculares, más sensibles, para la detección de los parásitos.

Nuestros resultados demuestran, una vez más, el efecto de la globalización en la dispersión geográfica de especies tales como *P. ovale* y su potencial introducción en países donde este parásito no es endémico o autóctono. A esto se suma que, el establecimiento de la SnM-PCR aumenta la sensibilidad y contribuye a la discriminación entre *P. vivax* y *P. ovale* quienes son morfológicamente similares (25,13,14).

Los casos de malaria por *P. ovale* y sus especies, últimamente reportados, han ganado importancia debido a que no responden adecuadamente al tratamiento con terapias de combinación de artemisinina. Una prueba de ello es la presencia de infecciones mixtas en pacientes asintomáticos con *P. falciparum* donde luego de finalizado el tratamiento aún persiste la presencia de *P. o. curtisi* y *P. o. wallikeri*, lo cual despierta la preocupación respecto al desconocimiento de la frecuencia y la circulación de estos parásitos (26).

En el manual de la OMS para la eliminación de la malaria, se alienta a los países de baja y moderada endemividad a validar técnicas moleculares que puedan ser útiles en la genotipificación del *Plasmodio* (27).

Teniendo en cuenta que Paraguay en los años 50 fue endémico para *P. vivax*, especie muy similar al *P. ovale*, la distinción entre las dos especies es importante, no solo por razones epidemiológicas sino que terapéuticas. En este sentido, la OMS recomienda el empleo de cloroquina para el tratamiento de esquizontes de *P. vivax* y *P. ovale*, aunque se ha reportado una eventual resistencia del *P. vivax* a la cloroquina no así el *P. ovale* (28, 29).

La infección con *P. ovale* es subestimada y considerada como uno de los agentes poco frecuentes causante de la malaria humana. No obstante, Sutherland et al., 2.010 (17) reportaron el incremento de infecciones con esta especie.

La identificación de *P. ovale* y otras especies de *Plasmodium* tienen una significancia de impacto en la salud pública considerando que el vector todavía circula en el país y el sistema de vigilancia paraguayo debe permanecer en alerta a fin de alcanzar el estatus de país libre de malaria.

En este trabajo describimos cómo, por medio de técnicas moleculares, hemos podido identificar la especie *P. ovale*, en un caso importado de África occidental, que erróneamente fue identificado como *P. vivax*, lo que refleja la importancia del empleo de dichas técnicas en la epidemiología de la malaria para países en fase de pre-eliminación así como también en la vigilancia sanitaria.

REFERENCIAS BIBLIOGRÁFICAS

1. WHO. World Malaria Report: 2013. Geneva: WHO; 2013.
2. Daneshvar C, Davis TM, Cox-Singh J, Rafa'ee MZ, Zakaria SK, Divis PC, et al. Clinical and laboratory features of human Plasmodium knowlesi infection. Clin Infect Dis. 2009; 49(6):852-60.
3. Doderer-Lang C, Atchade PS, Meckert L, Haar E, Perrotey S, Filisetti D, et al. The ears of the African elephant: unexpected high seroprevalence of *Plasmodium ovale* and *Plasmodium malariae* in healthy populations in Western Africa. Malar J. 2014; 13:240.
4. Fuehrer HP, Starzengruber P, Swoboda P, Khan WA, Matt J, Ley B, et al. Indigenous *Plasmodium ovale* malaria in Bangladesh. Am J Trop Med Hyg. 2010.; 83(1):75-8
5. Marathe A, Date V, Shah HN, Tripathi JR. Plasmodium ovale a case report from Gujarat. J Vector Borne Dis. 2006; 43(4):206-8.

6. Nguyen HV, van den Eede P, van Overmeir C, Thang ND, Hung le X, D'Alessandro U, et al. Marked age-dependent prevalence of symptomatic and patent infections and complexity of distribution of human *Plasmodium* species in central Vietnam. *Am J Trop Med Hyg.* 2012; 87(6):989-95.
7. Cabrera BD, Arambulo PV. Malaria in the Republic of the Philippines. A review. *Acta Trop.* 1977; 34(3):265-79.
8. Baird JK, Purnomo, Masbar S. *Plasmodium ovale* in Indonesia. *Southeast Asian J Trop Med Public Health.* 1990; 21(4):541-4.
9. Mueller I, Taime J, Ibam E, Kundi J, Lagog M, Bockarie M, et al. Complex patterns of malaria epidemiology in the highlands region of Papua New Guinea. *P N GMed J.* 2002; 45(3-4):200-5.
10. Incardona S, Chy S, Chiv L, Nhem S, Sem R, Hewitt S, et al. Large sequence heterogeneity of the small subunit ribosomal RNA gene of *Plasmodium ovale* in Cambodia. *Am J Trop Med Hyg.* 2005; 72(6):719-24.
11. Zhou M, Liu Q, Wongsrichanalai C, Suwonkerd W, Panart K, Prajakwong S, et al. High prevalence of *Plasmodium malariae* and *Plasmodium ovale* in malaria patients along the Thai-Myanmar border, as revealed by acridine orange staining and PCR-based diagnoses. *Trop Med Int Health.* 1998; 3(4):304-12.
12. Lysenko AJ, Beljaev AE. An analysis of the geographical distribution of *Plasmodium ovale*. *Bull World Health Organ.* 1969; 40(3):383-94.
13. Limongi JE, Costa DC, Carvalho LH, Lopes IS, Silva AA, Ferreira MS. *Plasmodium ovale* malaria in Brazil: report of an imported case with a prolonged incubation period. *J Infect Dev Ctries.* 2014; 8(4):554-7.
14. Li Y, Wang G, Sun D, Meng F, Lin S, Hu X, et al. A case of *Plasmodium ovale wallikeri* infection in a Chinese worker returning from West Africa. *Korean J Parasitol.* 2013; 51(5):557-62.
15. Senn H, Alattas N, Boggild AK, Morris SK. Mixed-species *Plasmodium falciparum* and *Plasmodium ovale* malaria in a paediatric returned traveller. *Malar J.* 2014;3:78.
16. Lim YA, Mahmud R, Chew CH, Thilaganathan T, Chua KH. *Plasmodium ovale* infection in Malaysia: first imported case. *Malar J.* 2010; 9:272.
17. Sutherland CJ, Tanomsing N, Nolder D, Oguike M, Jennison C, Pukrittayakamee S, et al. Two non-recombining sympatric forms of the human malaria parasite *Plasmodium ovale* occur globally. *J Infect Dis.* 2010; 201(10):1544-50.
18. Nolder D, Oguike MC, Maxwell-Scott H, Niyazi HA, Smith V, Chiodini PL, et al. An observational study of malaria in British travellers: *Plasmodium ovale wallikeri* and *Plasmodium ovale curtisi* differ significantly in the duration of latency. *BMJ Open.* 2013; 3(5): e002711
19. SENEPA. Programas del SENEPA: Programa Nacional de Control del Paludismo. Agosto 2013 (acceso 23 febr 2015). En: Blog informativo del Servicio Nacional de Erradicación del Paludismo – SENEPA /Internet/. SENEPA, 2013. Disponible en: <http://programassenepa.blogspot.com/p/paludismo.html>
20. Arbo A. Paraguay es campeón contra la malaria /Internet/. ABC color. 9 nov 2012; Sección Nacionales. (acceso 19 febr 2015). Disponible en: <http://www.abc.com.py/nacionales/paraguay-obtiene-premio-campeones-contra-la-malaria-475774.html>
21. Ta Tang TH, Ali-Tammam M, Lanza M, Rubio JM. Detección e identificación de plasmodios mediante PCR múltiple semianidada. En: Merino LA, Giusiano G. Manual de métodos moleculares para estudios microbiológicos. Buenos Aires: Asociación Argentina de Microbiología; 2011. p. 110.
22. Rubio JM, Benito A, Berzosa PJ, Roche J, Puente S, Subirats M et al. Usefulness of seminested multiplex PCR in surveillance of imported malaria in Spain. *J Clin Microbiol.* 1999; 37(10):3260-4.
23. Rubio JM, Post RJ, van Leeuwen WM, Henry MC, Lindergard G, Hommel M. Alternative polymerase chain reaction method to identify *Plasmodium* species in human blood samples: the semi-nested multiplex malaria PCR (SnM-PCR). *Trans R Soc Trop Med Hyg.* 2002; 96(1):199-204.
24. WHO. World Malaria Report: 2012. Geneva: WHO; 2012.
25. Milne LM, Kyi MS, Chiodini PL, Warhurst DC. Accuracy of routine laboratory diagnosis of malaria in the United Kingdom. *J Clin Pathol.* 1994; 47(8):740-2.

26. Dinkoa B, Mary C. Oguike MC, Larbi JA, Bousema T, Sutherland CJ. Persistent detection of *Plasmodium falciparum*, *P. malariae*, *P. ovale curtisi* and *P. ovale wallikeri* after ACT treatment of asymptomatic Ghanaian school-children. *International Journal for Parasitology: Drugs and Drug Resistance*. 2013; 3: 45–50.
27. WHO. Malaria elimination: A field manual for low and moderate endemic countries. Geneva: WHO; 2007.
28. Alexandre MA, Ferreira CO, Siqueira AM, Magalhães BL, Mourão MP, Lacerda MV, et al. Severe plasmodium vivax malaria, Brazilian Amazon. *Emerg Infect Dis*. 2010; 16(10):1611-4.
29. WHO. Guidelines for the treatment of malaria. Geneva: WHO; 2006.