








Reporte de Caso

Paracoccidioidomicosis crónica multifocal en mujer en edad reproductiva

Chronic multifocal paracoccidioidomycosis in women of reproductive

 Aldama Caballero, Arnaldo¹;  González, Fátima²;  Insaurrealde, Sonia³;  Cáceres, Rolando³;
 Aguilar Fernández, Gustavo⁴;  Araujo, Patricia Violeta⁴;  Montoya, Camila⁵

¹Universidad Nacional de Asunción, Facultad de Ciencias Médicas, Cátedra y Servicio de Dermatología | San Lorenzo, Paraguay.

²Ministerio de Salud Pública y Bienestar Social, Hospital Nacional, Servicio de Dermatología | Itauguá, Paraguay.

³Ministerio de Salud Pública y Bienestar Social, Hospital Nacional, Laboratorio de Microbiología | Itauguá, Paraguay.

⁴Ministerio de Salud Pública y Bienestar Social, Hospital Nacional, Laboratorio de Central | Itauguá, Paraguay.

⁵Ministerio de Salud Pública y Bienestar Social, Hospital Nacional, Servicio de Anatomía Patológica | Itauguá, Paraguay.

Como referenciar éste artículo | How to reference this article:

Aldama Caballero A, González F, Insaurrealde S, Cáceres R, Aguilar Fernández G, Araujo P, et al. Paracoccidioidomicosis crónica multifocal en mujer en edad reproductiva. *An. Fac. Cienc. Méd. (Asunción)*, Agosto - 2025; 58(2): 90-95.

RESUMEN

La paracoccidioidomicosis es una micosis sistémica endémica en Paraguay causada por el complejo *Paracoccidioides brasiliensis*. El desarrollo de técnicas moleculares permitió identificar varias especies, siendo el *Paracoccidioides brasiliensis sensu stricto* (S1) el más frecuente.


La mayoría de los casos se produce en hombres de procedencia rural, y excepcionalmente se presenta en mujeres en edad reproductiva por una protección que les confiere el estrógeno.

Presentamos el caso de una mujer de 39 años, de procedencia rural, con escasas lesiones papulosas palmo-plantares, pero con gran compromiso pulmonar y del estado general que finalmente le producen la muerte. Se pudo determinar *Paracoccidioides brasiliensis sensu stricto* (S1) como agente etiológico.

En un país endémico, aún en mujeres en edad reproductiva, sospechar de esta patología cuando se presentan estas manifestaciones y la importancia de haber determinado la especie para poder conocer mejor la epidemiología de la paracoccidioidomicosis.

Palabras clave: Paracoccidioidomicosis, *Paracoccidioides brasiliensis*, epidemiología, reporte de caso.

Autor correspondiente: Prof. Dr. Arnaldo Aldama Caballero. Universidad Nacional de Asunción, Facultad de Ciencias Médicas, Cátedra y Servicio de Dermatología. San Lorenzo, Paraguay. **Email:** arnaldo_aldama@hotmail.com.

Editor responsable:  Prof. Dr. Hassel Jimmy Jiménez*,  Dra. Lourdes Talavera*.

*Universidad Nacional de Asunción, Facultad de Ciencias Médicas. San Lorenzo, Paraguay.

Fecha de recepción el 5 de diciembre del 2024; aceptado el 12 de agosto del 2025.

ABSTRACT

Paracoccidioidomycosis is a systemic mycosis endemic in Paraguay caused by the *Paracoccidioides brasiliensis* complex. The development of molecular techniques allowed the identification of several species, with *Paracoccidioides brasiliensis sensu stricto* (S1) being the most frequent

Most cases occur in men of rural origin and exceptionally occur in women of reproductive age due to the protection conferred by estrogen.

We present the case of a 39-year-old woman of rural origin, with few palmo-plantar papular lesions, but with great pulmonary involvement and general condition that finally cause death, where *Paracoccidioides brasiliensis sensu stricto* (S1) could be determined as the etiological agent.

In an endemic country, even in women of reproductive age, this pathology should be suspected when these symptoms occur, and it is important to have determined the species in order to better understand the epidemiology of paracoccidioidomycosis.

Keywords: Paracoccidioidomycosis, *Paracoccidioides brasiliensis*, epidemiology, case report.

Introducción

La paracoccidioidomicosis es una micosis sistémica, endémica en Paraguay, causada por el complejo *Paracoccidioides brasiliensis* (1-3). El advenimiento de métodos de secuenciación molecular y aplicando conceptos de filogenética permitió identificar 4 especies de *Paracoccidioides brasiliensis*: *sensu stricto* (S1) de amplia distribución en América del Sur, americana (PS2) en Brasil y Venezuela, *restrepensis* (PS3), en Colombia y *venezuelensis* (PS4). En el año 2009 se identificó una nueva especie denominada *Paracoccidioides lutzii* con características morfológicas y moleculares específicas, en la región central del Brasil.(4,5)

Afecta predominantemente a hombres que viven o trabajan en medio rural, de edad promedio de 40 años, con hábitos de consumo de alcohol y tabaquismo. La relación hombre-mujer en edad reproductiva es de 6 a 9 casos por mujer aproximadamente, pero en la infancia la frecuencia es igual en ambos sexos y en la menopausia tiende a igualarse. Esta diferencia de frecuencia en el grupo de las mujeres en edad reproductiva se debe a los estrógenos, pues la célula fúngica posee

receptores de estrógeno que son capaces de interferir la transformación de micelio a levadura (1-5).

Presentamos el caso de una mujer en edad reproductiva con paracoccidioidomicosis crónica multifocal grave, con escasas lesiones cutáneas en regiones palmo-plantares pero con importante compromiso pulmonar, que le lleva a la muerte. Los estudios microbiológicos y anatomopatológicos confirman el diagnóstico y la biología molecular demostró ser producida por *Paracoccidioides brasiliensis sensu stricto* (S1).

CASO CLÍNICO

Mujer, 39 años, ama de casa, procedente de Coronel Bogado (Itapúa), ingresa al Servicio de Clínica Médica del Hospital Nacional, que solicita interconsulta al Servicio de Dermatología por lesiones palmo-plantares de 3 meses de evolución, que aparecen primero en las manos y hace 1 mes en el pie izquierdo.

AREA: Desde hace 1 año presenta tos crónica productiva, dificultad respiratoria, disfagia y disfonía. Pérdida de 30 kg. de

peso aproximadamente en este período. Este cuadro motivó 3 internaciones en su comunidad, recibiendo antibióticos en forma empírica por probable neumonía bacteriana, y en la última oportunidad, es remitida a nuestro hospital.

APP: Tabaquista y etilista crónica. Tiene 5 hijos, refiere periodos menstruales regulares. Niega otros medicamentos. No se conoce portadora de otras patologías. Alterna sus actividades de ama de casa con el cuidado de su huerta familiar en la que no utiliza agroquímicos.

APF: Niega cuadro familiar similar.

EXAMEN DERMATOLÓGICO: En región tenar de palma de la mano izquierda, pápula de centro úlcero-costroso, de bordes descamativos, límites netos, forma redondeada, de 0.5 cm de diámetro. En dedo anular de la misma mano, lesión similar de menor tamaño (**Fig. 1-A**). En mano derecha, 5 lesiones similares distribuidas en diferentes zonas (**Fig. 1-B**). En región plantar izquierda, entre 1.º y 2.º dedo, pápula de superficie costrosa (**Fig. 1-C**). No presenta lesiones en mucosas accesibles ni en otras áreas de la piel.

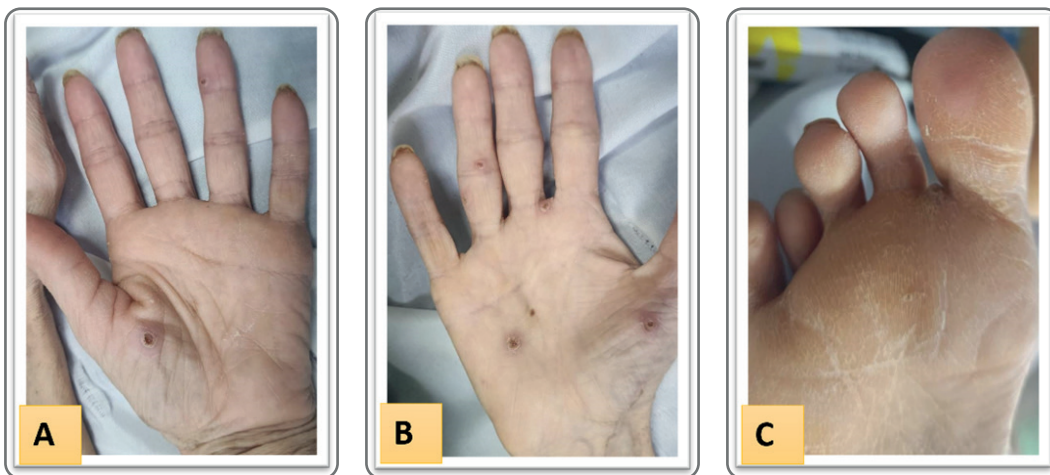


Figura 1. A: En región tenar de palma de la mano izquierda pápula de centro úlcero-costroso. En dedo anular de la misma mano lesión similar de menor tamaño B: En mano derecha 5 lesiones similares distribuidas en diferentes zonas: En región plantar izquierda entre 1er y 2do dedo pápula de superficie costrosa.

EXAMEN GENERAL: Paciente caquéctica, P.A.: 14/8, pulso 74 por minuto, con crepitantes pulmonares. No adenomegalias o visceromegalias.

LABORATORIO: Hemograma: G.R. 3.190.000/mm³, Hb.7.9 g /dl; G.B.: 9.560 mm³ (N: 90%, L:9%). Perfil hepático y renal: normales. PCR: 24 mg/l (VN: inf. a 6).

HIV: negativo (Por quimioluminiscencia)

EXAMEN MICOLÓGICO: En la piel en el directo se observa elementos levaduriformes compatibles con *Paracoccidioides* sp. (**Fig.2-A**). Cultivo: *Paracoccidioides* sp. (**Fig.2B y C**). PCR convencional: *P. brasiliensis*; PCR-

RFLP: P. brasiliensis sensu stricto S1 (Fig. 2-D).

En el esputo también se observan elementos levaduriformes multibrotantes compatibles con *Paracoccidioides* sp

ANATOMÍA PATOLÓGICA DE LA PIEL (Lesión en palma de mano): Acantosis, hiperqueratosis, en dermis, denso infiltrado inflamatorio granulomatoso constituido por granulomas epitelioides con numerosas células gigantes multinucleadas. Dentro de las células gigantes y en el estroma esporos micóticos de diferentes tamaños algunos con esporulaciones múltiples. PAS (Positivo). Dx.: Paracoccidioidomicosis (**Fig.3 A y B**).

RX. TORAX.: Infiltrados algodonosos parcheados en ambos campos pulmonares de distribución lobar coalescentes en región parahiliar derecha que se asocian a atelectasias del lóbulo medio del mismo lado (**Fig.3-C**).

EVOLUCIÓN: Se inicia anfotericina B desoxicolato llegando a 730 mg. de dosis acumulada. Evolución tórpida con infección bacteriana generalizada que no responde a antibioticoterapia. Óbito.

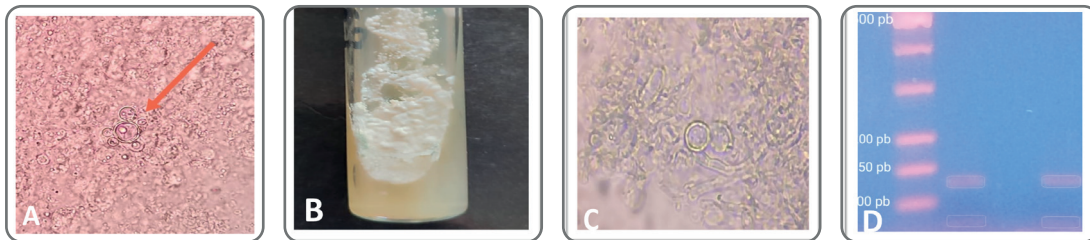


Figura 2. A: Examen directo de lesión de piel con KOH al 40% (40x). Elementos levaduriformes multibrotantes compatibles con *Paracoccidioides sp.* B: Cultivo: Fase levaduriforme de *Paracoccidioides sp.* en medio Inhibidor de Mohos. Se aprecian colonias blancas, cremosas y cerebriformes. C: Examen en fresco a partir de colonias de *Paracoccidioides sp.* D: PCR-RFLP del gen tub1- Corte con enzimas Bcl1 y Msp1 del gen tub1 confirmando *Paracoccidioides brasiliensis sensu stricto (S1)*.

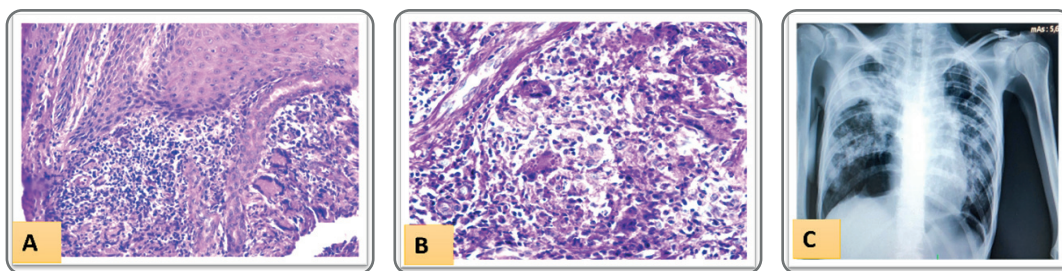


Figura 3. A: Anatomía Patológica- Hematoxilina y eosina: Hiperplasia epidérmica con inflamación dérmica granulomatosa, presencia de numerosas células gigantes multinucleadas, algunas con estructuras micóticas en sus citoplasmas. B: Coloración de PAS se observan esporos micóticos con exo-esporulaciones múltiples PAS C: Radiografía de tórax. Infiltrados algodonosos en ambos campos pulmonares, de distribución lobar, coalescentes en región parahiliar derecha que se asocian a atelectasia segmentaria del lóbulo medio ipsilateral.

Discusión

La paracoccidioidomicosis, incluida en el grupo de las enfermedades desatendidas de impacto poco definido; debido a la falta de datos de su incidencia real, a los pocos estudios epidemiológicos que relacionan las formas clínicas y las manifestaciones relacionadas con la diversidad filogenética de las especies, a la tardanza de diagnóstico oportuno y a la falta del reporte obligatorio de casos al sistema de salud regional (5). Al respecto la OMS en el año 2022, incorpora al *Paracoccidioides* en la lista de agentes patógenos de prioridad moderada para fomentar su investigación y acciones en salud pública (4).

En el Paraguay se realizó una revisión de casos publicados, llegando a 479 pacientes desde el primero en el año 1935 hasta el 2023, y solo 8 eran mujeres (1). Una de las series incluidas en la revisión, de 131 casos observados en el Laboratorio Central solo 4 eran mujeres: la primera de 22 años con la forma juvenil, la segunda de 66 años que además de la menopausia presentaba EPOC y recibía corticoides, la tercera HIV positivo y con linfoma y la cuarta con forma ganglionar (2). En otra serie de 94 pacientes solo 1 era mujer (6). Un caso fue publicado en el año 2015, una mujer de 21 años procedente de pueblos originarios con la forma aguda de la enfermedad con llamativas lesiones de

aspecto moluscoide en la piel y con buena respuesta al tratamiento instituido ⁽⁷⁾. La poca frecuencia en el sexo femenino se ha asociado a la presencia de receptores de 17-β-estradiol en el *P. brasiliensis* que, al interactuar con la hormona femenina, inhiben la transformación de la forma micelial a la de levadura del hongo, indispensable para la infección ⁽⁸⁾.

Esta comunicación la hacemos considerando la rareza de la paracoccidioidomicosis en mujeres y por haberse determinado la especie.

En el caso, además del tabaquismo y el etilismo, que son factores frecuentemente presentes en los varones afectados ^(1,2), no encontramos otro factor primario predisponente como la mayoría de los casos comunicados. Consideramos a la desnutrición como consecuencia de la afección, aunque luego fue un factor importante para una evolución muy agresiva ⁽⁹⁾.

En esta paciente se pudo determinar la especie de *Paracoccidioides* causante, el *P. brasiliensis sensu stricto* (S1), prevalente en Sudamérica y también en Paraguay ^(10,11).

El otro factor determinante fue el diagnóstico tardío. La paciente tuvo incluso internaciones previas, donde no se sospechó el diagnóstico. Es necesario que los médicos especialmente de atención primaria estén precavidos de esta infección, siendo Paraguay un país endémico ⁽¹⁰⁾. El polimorfismo de la enfermedad es un factor que obliga a utilizar métodos auxiliares para confirmar el diagnóstico, pero el agente es de frecuente observación en el examen directo y en la anatomía patológica. Al ser la piel y la mucosa, sobre todo oral, frecuentemente afectadas, es relativamente fácil confirmar el diagnóstico al observar en esporas con exoesporulación, lo mismo que en el esputo ⁽¹²⁾.

La paracoccidioidomicosis es una patología grave con una mortalidad en Paraguay del 9,09%, por lo que el diagnóstico y tratamiento oportunos son fundamentales ⁽¹³⁾.

Insistimos en 2 puntos: 1. En un país endémico como el nuestro, aún en mujeres en edad

reproductiva, sospechar de esta patología cuando se presentan estas manifestaciones, solicitar los estudios para confirmar el diagnóstico y realizar el tratamiento oportuno. 2. La importancia de haber determinado la especie en este caso para poder conocer mejor la epidemiología de la paracoccidioidomicosis en Paraguay.

La paciente consintió la documentación fotográfica, pero por el desenlace no se pudo obtener para la publicación.

Contribución de los autores: AAC y FG elaboraron el manuscrito, SI y RC realizaron los estudios micológicos y corrigieron el texto, GAF y PVA realizaron los estudios de PCR y corrigieron el texto y CA realizó el estudio anatomopatológico y corrigió el texto.

Conflicto de intereses: Los autores declaran no tener conflicto de interés.

Fuente de Financiación: Propio de los autores.

Referencias Bibliográficas

1. Araujo P, Aguilar G, Zancopé R. Pasado y presente de la paracoccidioidomicosis en Paraguay. Rev Nac (Itauguá). 2024;16(3):167-96. doi:10.18004/rdn2024.dic.03.167.196.
2. Araujo P, Aguilar G, Arce N, Martínez M. Paracoccidioidomicosis detectada en el período 2004-2013 en el Laboratorio Central de Salud Pública de Asunción, Paraguay. Rev Nac (Itauguá). 2016;8(2):62-71. doi:10.18004/rdn2016.0008.02.062-071.
3. Recalde V, Oviedo J, Gill S, Pérez D. Paracoccidioidomicosis: descripción de 113 casos. Asunción: Instituto Nacional de Enfermedades Respiratorias y del Ambiente (INERAM); 2005. p.17. Disponible en: http://www.neumoparaguay.org/files/pcm_113casos.pdf
4. Fernández N, Toranzo A, Farias L, Canteros C. Diagnóstico micológico de paracoccidioidomicosis en un hospital de área no endémica: metodología clásica y molecular. Biomédica. 2023;43(Supl 1):132-43. doi:10.7705/biomedica.6888.
5. Queiroz-Telles F, Fahal AH, Falci DR, Cáceres DH, Chiller T, Pasqualotto A. Neglected endemic mycoses. Lancet Infect Dis. 2017;17(11):e367-e77. doi:10.1016/S1473-3099(17)30306-7.
6. Pérez D, Oviedo J, Gill S. Paracoccidioidomicosis: características clínicas y evolutivas de 94 casos. En: VII Congreso Paraguayo de Medicina Interna; 2004; Asunción, Paraguay. Asunción: Instituto Nacional de

- Enfermedades Respiratorias y del Ambiente (INERAM); 2004. p.1-8.
7. Di Martino Ortiz A, Moreno T, Galeano G, Rodríguez M. Paracoccidioidomicosis aguda diseminada moluscoide en mujer joven. *Actas Dermosifiliogr.* 2015;106(7):597-9. doi:10.1016/j.ad.2014.12.015.
 8. Marques SA. Paracoccidioidomycosis: epidemiological, clinical, diagnostic and treatment up-dating. *An Bras Dermatol.* 2013;88(5):700-11. doi:10.1590/abd1806-4841.20132463.
 9. Canteros C. Paracoccidioidomicosis: crónica de una enfermedad olvidada. *Medicina (B Aires).* 2018;78(3):180-4.
 10. Cocio T, Nascimento E, Zeska M, Bagagli E, Martínez R. Phylogenetic species of *Paracoccidioides* spp. isolated from clinical and environmental samples in a hyperendemic area of paracoccidioidomycosis in southeastern Brazil. *J Fungi.* 2020;6(3):132. doi:10.3390/jof6030132.
 11. Hahn R, Hagen F, Mendes R, Burger E, Ferreira A, Pereira A. Paracoccidioidomycosis: current status and future trends. *Clin Microbiol Rev.* 2022;35(4):e00233-21. doi:10.1128/cmr.00233-21.
 12. Aldama A. *Dermatología tropical: atlas y manejo.* Asunción: Visualmente; 2010. p.198.
 13. Núñez FM, Woc-Colburn L, Arredondo N, Samaniego MS, Benítez GG. Clinical and epidemiological characteristics of patients with paracoccidioidomycosis in Asunción, Paraguay. *Open Forum Infect Dis.* 2020;7(Suppl 1):S604. doi:10.1093/ofid/ofaa439.1341.