






Artículo Original

Punción aspirativa con aguja fina en pacientes con nódulos tiroideos: caracterización clínica, ecográfica y anatomopatológica por medio de un estudio descriptivo retrospectivo

Fine needle aspiration in patients with thyroid nodules: Clinical, ultrasound, and pathological characterization through a descriptive retrospective study

 Ramírez Benítez, Ana Iris;  Arce, Maura;  Méndez, Leticia;  Jara, Elías;
 Vega, Rosa Noemi.

¹Universidad Nacional de Asunción, Facultad de Ciencias Médicas, Hospital de Clínicas, Departamento de Endocrinología y Metabolismo | San Lorenzo, Paraguay.

Como referenciar este artículo | How to reference this article:



Ramírez Benítez A, Arce M, Méndez L, Jara E. Punción aspirativa con aguja fina en pacientes con nódulos tiroideos: caracterización clínica, ecográfica y anatomopatológica por medio de un estudio descriptivo retrospectivo. *An. Fac. Cienc. Méd. (Asunción)*, Agosto - 2025; 58(2): 42-51.

RESUMEN

Este estudio descriptivo, transversal, retrospectivo, analiza las características clínicas, ecográficas y citopatológicas de nódulos tiroideos (NT) en pacientes sometidos a Punción Aspirativa con Aguja Fina (PAAF) en el Hospital de Clínicas. Se evaluaron 290 pacientes y 293 nódulos, se observó que la mayoría de los pacientes eran mujeres (92,8%) con una edad promedio de $50,26 \pm 13$ años, las características ecográficas de los NT eran: la mayoría sólidos (61,8%), y los hallazgos sugerentes de malignidad fueron: hipoecogenicidad (36,9%), bordes irregulares (22,2%), diámetro anteroposterior mayor al transversal ("más alto que ancho") (15%), microcalcificaciones (13%) y adenomegalias sospechosas (5,8%). Agrupándolos según el riesgo ecográfico de la Asociación Americana de Tiroides (ATA), encontramos 53,6% clasificados como de bajo riesgo de malignidad, 21,2% sospecha intermedia, 19,5% de alta sospecha y 5,8% de muy baja sospecha. La citología fue 32,4% Bethesda 1, 51,5% Bethesda 2, 9,6% Bethesda 3, 3,1% Bethesda 4, 2% Bethesda 5 y 1,4% Bethesda 6. Al evaluar la relación entre los hallazgos ecográficos y el resultado anatomopatológico, se encontró una tasa de concordancia del 83%, con una sensibilidad del 80% y especificidad del 83,3%, con un valor predictivo negativo (VPN) del 98% y valor predictivo positivo del 30%, hallazgo considerado significativo. Los resultados evidencian una correlación significativa entre los hallazgos ecográficos y los resultados citopatológicos, con una alta tasa de concordancia en la clasificación de NT benignos. Estos datos son esenciales para mejorar la precisión diagnóstica y evitar intervenciones quirúrgicas innecesarias.

Palabras clave: Punción aspirativa con aguja fina, nódulos tiroideos, ecografía, Bethesda, diagnóstico citológico.

Autor correspondiente: Dra. Ana Iris Ramírez. Universidad Nacional de Asunción, Facultad de Ciencias Médicas, Hospital de Clínicas, Departamento de Endocrinología y Metabolismo. San Lorenzo, Paraguay. **Email:** anairisrabe@gmail.com.

Editor responsable:  Prof. Dr. Hassel Jimmy Jiménez*,  Dra. Lourdes Talavera*.

*Universidad Nacional de Asunción, Facultad de Ciencias Médicas. San Lorenzo, Paraguay.

Fecha de recepción el 26 de noviembre del 2024; aceptado el 12 de agosto del 2025.

ABSTRACT

This descriptive, cross sectional, retrospective study analyzes the clinical, ultrasound, and cytopathological characteristics of thyroid nodules (NT) in patients undergoing Fine Needle Aspiration (FNA) at the Hospital de Clinicals. A total of 290 patients and 293 nodules were evaluated, and it was observed that most patients were women (92.8%) with a mean age of 50.26 ± 13 years, the ultrasound characteristics of the NTs were: most of them solid (61.8%), and the findings suggestive of malignancy were: hypo echogenicity (36.9%), irregular borders (22.2%) anteroposterior diameter greater than the transverse (higher than wide) (15%), microcalcifications (13%), and suspicious adenomegaly (5.8%). Cluster them according to the ultrasound risk of the American Thyroid Association (ATA), we found 53.6% classified as low risk of malignancy, 21.2% intermediate suspicion, 19.5% high suspicion and 5.8% very low suspicion. Cytology was 32.4% Bethesda 1, 51.5% Bethesda 2, 9.6% Bethesda 3, Bethesda 3, Bethesda 4 3.1%, Bethesda 5 2%, and Bethesda 6 1.4%. When the relationship between the ultrasound findings and the pathological result was evaluated, a concordance rate of 83% was found, with a sensitivity of 80% and specificity of 83.3%, with a negative predictive value (NPV) of 98% and a positive predictive value of 30%, a finding considered significant. The results show a significant correlation between ultrasound findings and cytopathological results, with a high concordance rate in the classification of benign NTs. These data are essential to improve diagnostic accuracy and avoid unnecessary surgical interventions.

Keywords: fine needle aspiration, thyroid nodules, ultrasound, Bethesda, cytological diagnosis.

Introducción

El manejo de los nódulos tiroideos ha evolucionado significativamente en las últimas décadas debido a los avances en las técnicas de diagnóstico por imagen y las metodologías mínimamente invasivas. La prevalencia de los nódulos tiroideos es alta, estimándose que afectan hasta el 65% de la población, siendo más comunes en mujeres y aumentando con la edad. A pesar de su prevalencia, la mayoría de los nódulos tiroideos son benignos, y sólo un pequeño porcentaje de ellos presenta características malignas ⁽¹⁾. Detectar y diagnosticar estos nódulos malignos es de vital importancia para evitar tratamientos innecesarios en lesiones benignas y asegurar intervenciones oportunas en casos de malignidad ^(2,3). El diagnóstico temprano es esencial para mejorar los resultados clínicos y minimizar la morbilidad.

Para la evaluación de los nódulos tiroideos, la ecografía es fundamental. Este método permite identificar características que pueden sugerir malignidad, tales como la hipocogenicidad,

la presencia de microcalcificaciones, los márgenes irregulares o el patrón “más alto que ancho” ⁽⁴⁾. Existen varias guías internacionales que estandarizan el uso de la ecografía para la estratificación del riesgo de malignidad, incluyendo las recomendaciones de la Asociación Americana de Tiroides (ATA), que en el año 2015 publicó las recomendaciones para PAAF de nódulos, basadas en el riesgo de malignidad definido por las características ecográficas. Estas guías definen distintos patrones ecográficos y los correlacionan con riesgo de malignidad. Existen también otros sistemas de clasificación como el ACR-TIRADS y el EU-TIRADS, que son ampliamente utilizados en la práctica clínica ⁽⁵⁻⁹⁾.

La Punción Aspirativa con Aguja Fina (PAAF) es el procedimiento de elección para el diagnóstico citológico de los nódulos tiroideos sospechosos ^(7,8). En combinación con la ecografía, la PAAF permite obtener una muestra de células del nódulo para

su análisis citopatológico, facilitando la distinción entre nódulos benignos y malignos. La clasificación de Bethesda es el sistema internacionalmente reconocido para reportar los resultados citológicos, con categorías que van desde no diagnóstico (Bethesda I) hasta maligno (Bethesda VI) ^(10,12). Esta clasificación ha mejorado la precisión diagnóstica y ha ayudado a reducir el número de cirugías innecesarias en nódulos benignos ⁽⁸⁾.

Además, la PAAF es un procedimiento de bajo costo y mínimamente invasivo que ha demostrado ser eficaz en la clasificación de los nódulos tiroideos como benignos o malignos, lo que permite una mejor planificación del tratamiento ⁽¹⁰⁾.

En base a lo expuesto, el propósito de este trabajo es presentar los datos del Departamento de Endocrinología y Metabolismo del Hospital de Clínicas - FCM UNA, en relación a las características ecográficas y los hallazgos citopatológicos de NT punzados con aguja fina (PAAF) y evaluar la correlación entre estos métodos de diagnóstico en nuestro medio ya que los datos en el país son escasos, lo que aporta información relevante y que será de utilidad a los médicos para decidir la conducta a seguir ante el hallazgo de nódulos tiroideos.

Objetivo:

El objetivo de este estudio fue analizar las características sociodemográficas, clínicas, ecográficas y anatomopatológicas de los pacientes con nódulos tiroideos (NT) que fueron sometidos a Punción Aspirativa con Aguja Fina (PAAF) en el Servicio de Endocrinología del Hospital de Clínicas de la Facultad de Ciencias Médicas - Universidad Nacional de Asunción (FCM-UNA). Además, se estableció la clasificación de estos nódulos según Bethesda, se determinó la frecuencia de resultados citopatológicos insatisfactorios y estableció la relación entre los hallazgos ecográficos y los resultados citopatológicos de los nódulos, lo que resalta la relevancia del estudio ya que los datos previos en nuestro país, en relación a estos aspectos, son escasos.

Materiales y Métodos

El estudio tuvo un diseño observacional descriptivo, de corte transversal y retrospectivo, que incluyó a pacientes con nódulos tiroideos (NT) sometidos a Punción Aspirativa con Aguja Fina (PAAF) guiada por ecografía durante el periodo de marzo 2016 a diciembre 2019, en el departamento de Endocrinología Hospital de Clínicas de manera a conocer y analizar los datos del Departamento. La muestra abarcó a 290 pacientes, con un total de 293 nódulos analizados. El cálculo del tamaño de la muestra se realizó en base a los siguientes parámetros: proporción esperada 15%, amplitud del intervalo de confianza 10% y nivel de confianza de 95%, y se obtuvo que el tamaño mínimo de la muestra necesaria fue de 139, historias clínicas de pacientes con nódulos tiroideos, a quienes se realizó PAAF (3). El muestreo fue no probabilístico de selección consecutiva por conveniencia. Se establecieron criterios específicos de inclusión, donde los pacientes debían ser mayores de 18 años considerando la baja frecuencia de NT en menores de edad; y presentar nódulos tiroideos que cumplieran con los criterios ecográficos para la realización de la PAAF, según las guías de la Asociación Americana de Tiroides (ATA) (7). Se excluyeron del estudio aquellos pacientes de quienes no se tenían todos los datos necesarios. Previo a la realización del PAAF, en todos los casos se realizó la ecografía tiroidea en el departamento de Endocrinología y en aquellos pacientes que acudieron a la consulta con un informe ecográfico previo, la misma se volvió a realizar a fin de verificar los hallazgos ecográficos. Tratando de disminuir la variabilidad entre operadores las ecografías fueron realizadas por dos especialistas del plantel médico. El estudio citopatológico, en todos los casos, se realizó en el Departamento de Anatomía Patológica del Hospital de Clínicas Las variables analizadas fueron: variables sociodemográficas incluyendo la edad, el sexo y la procedencia de los pacientes; variables ecográficas abarcaron el tamaño, localización, ecogenicidad, bordes, calcificaciones,

patrón de vascularización, y patrón **“taller than wider”** de los nódulos; variables citopatológicas basadas en la clasificación de Bethesda, que evalúa los resultados de la PAAF en seis categorías distintas ⁽¹⁰⁾. En el análisis estadístico de los datos se utilizó el software Epi-Info, versión 7.1.4.0. Las variables cualitativas se expresaron como frecuencias absolutas y relativas, mientras que las cuantitativas se describieron utilizando medias y desviaciones estándar. Para comparar los grupos y determinar la significancia de los resultados, se aplicó la prueba de chi-cuadrado, que, como todas las pruebas paramétricas, es una prueba de por sí robusta y considerando un valor de $p < 0.05$ como estadísticamente significativo.

De acuerdo al protocolo del Departamento todos los pacientes dieron su consentimiento para la realización de las determinaciones diagnósticas. Todos los datos fueron manejados teniendo especial consideración en el anonimato y la confidencialidad. Previo a la implementación, el protocolo fue aprobado por el Comité de Ética de la Investigación de la FCM-UNA.

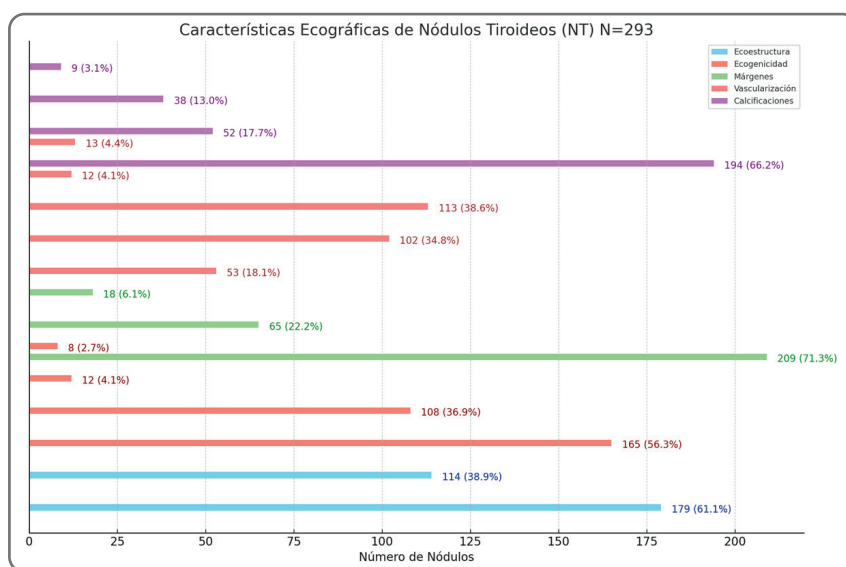
Resultados

Se incluyeron 290 pacientes con un total de 293 nódulos tiroideos (NT) sometidos a PAAF, de los cuales la mayoría eran mujeres (92,8%) con una edad promedio de $50,26 \pm 13$ años. (tabla 1)

VARIABLES	RESULTADOS
Género N total, sex ratio (F:M)	290 (13:1)
Femenino (%)	92,8
Masculino (%)	7,2
Edad (años)	$50,26 \pm 13$
Procedencia (%)	
Central	73,7
Asunción	26,3
APF de Cáncer de Tiroides N	2 (< 1%)
Nivel de TSH (aqui/ml)	$2,15 \pm 3,74$

Fuente: Archivo del Departamento de Endocrinología. FCM-UNA

Tabla 1. Características sociodemográficas y clínicas de pacientes con NT. N =290.



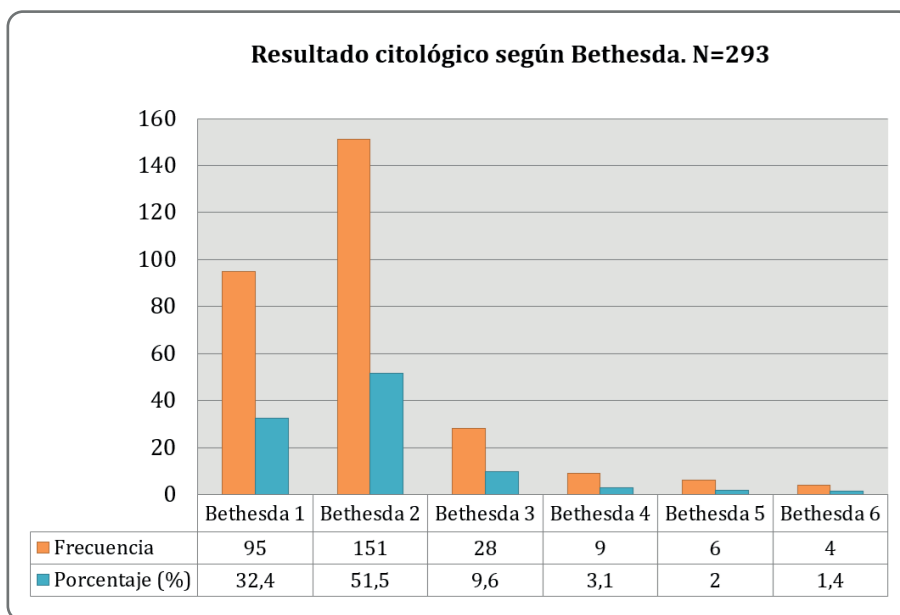
Fuente: Informes ecográficos de Tiroides. Departamento de Endocrinología FCM- UNA.

Figura 1. Características Ecográficas de los Nódulos tiroideos.

En cuanto a las características de los NT, el 61,8% eran sólidos y el 74,4% eran palpables, con un diámetro transversal promedio de 22,6 mm ± 11,8 mm. Los hallazgos ecográficos sugestivos de malignidad incluyeron el patrón "taller than wide" en el 15% de los casos, microcalcificaciones en el 13%, hipocogenicidad en el 36,9%, bordes irregulares en el 22,2% y adenomegalias sospechosas en el 5,8%. (Figura 1).

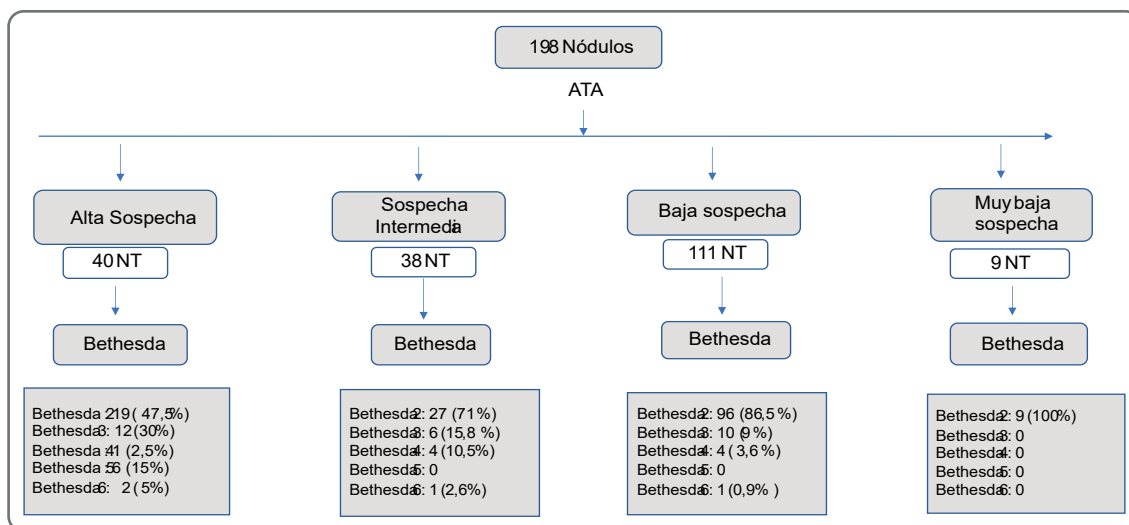
ecográfico de la Asociación Americana de Tiroides (ATA), el 53,6% de los nódulos fueron clasificados como de bajo riesgo de malignidad, el 21,2% como de riesgo intermedio, el 19,5% como de alta sospecha y el 5,8% de muy bajo riesgo. Los resultados citopatológicos según el sistema Bethesda mostraron un 32,4% de Bethesda 1, 51,5% de Bethesda 2, 9,6% de Bethesda 3, 3,1% de Bethesda 4, 2% de Bethesda 5, y 1,4% de Bethesda 6. (Figura 2)

Según el sistema de estratificación de riesgo



Fuente: Informes ecográficos de Tiroides. Departamento de Endocrinología FCM- UNA.

Figura 2. Resultado citológico según Bethesda.



Fuente: Archivo del Departamento de Endocrinología FCM-UNA.

Figura 3. Correlación entre los hallazgos ecográficos según sistema ATA y el diagnóstico citológico.

Al realizar la relación entre los hallazgos ecográficos (según ATA) y el resultado anatomopatológico (Bethesda), se encontró una tasa de concordancia del 83%, con una sensibilidad del 80% y especificidad del 83,3%, con un valor predictivo negativo (VPN) del 98% y valor predictivo positivo del 30%, hallazgos considerado significativo ($p < 0,0001$). (Figura 3)

Discusión

Este estudio tuvo como objetivo principal determinar las principales características clínicas – ecográficas y anatomopatológicas de pacientes con NT sometidos a PAAF en el Departamento de Endocrinología del Hospital de Clínicas, ya que no se cuenta con estos datos a nivel país y sobre todo aplicada por endocrinólogos. Los datos arrojaron un marcado e importante predominio de mujeres, con un promedio de edad de 50 años, esto coincide con la literatura que reporta hallazgos similares (7, 10-15,16).

Teniendo en cuenta las características ecográficas de los NT, predominaron los nódulos múltiples, isoecogénicos, de bordes regulares, bien delimitado, sin calcificaciones. De acuerdo al sistema de clasificación de riesgo de la Asociación Americana de Tiroides (ATA), el mayor porcentaje correspondió a NT de baja sospecha (53,6%) y muy baja sospecha (5,85), con una frecuencia acumulada de 59,45%; mientras que los de alta sospecha correspondieron al 19,5%. En este aspecto el trabajo publicado por Carral y col(16) realizado en la unidad de Endocrinología de un Hospital Universitario de España, reportó que 61,2% de NT fueron clasificados como benignos, muy baja sospecha y baja sospecha, 11,7% sospecha intermedia y 27,1% alta sospecha. Estos datos difieren en algunas categorías con nuestros resultados, pero coinciden en que la mayoría de los NT fueron clasificados como “probablemente benignos” por la ecografía. En el estudio de Dong Gyu Na, hasta el 50% de los NT analizados por ecografía tuvieron aspecto benigno o de muy baja sospecha

de malignidad (17). Estos resultados a su vez coinciden con reportes internacionales que informan que el 90 – 95% de los NT son benignos (7,8) y solo un 10 % aproximadamente de los NT detectados por imagen son malignos (16).

Respecto a los resultados citológicos, existe variabilidad en comparación con otros estudios, especialmente por un mayor porcentaje de resultados insatisfactorios (Bethesda 1); de todas formas, independiente de los resultados considerados insatisfactorios, hubo predominio de resultado benigno (Bethesda 2) 51,5%, en concordancia con los datos internacionales (17). Uno de los trabajos más resaltantes y referentes en resultados citológicos según clasificación Bethesda es el metaanálisis de Bongiovanni y col. (18), que analizó el resultado citológico de un total de 25445 NT de 8 trabajos publicados, encontrando también gran variabilidad en las diferentes categorías citológicas de dichos estudios y reportando un promedio de NT con resultado insatisfactorios (Bethesda 1) 12,9%, benigno (Bethesda 2) 59,3%, AUS/ FLUS (Bethesda 3) 9,5%, neoplasia folicular (Bethesda 4) 10%, sospecha de malignidad (Bethesda 5) 2,6% y maligno (Bethesda 6) 5,4%. Comparando con nuestros resultados se visualiza semejanza en la frecuencia de diagnóstico benigno, AUS/ FLUS y sospechoso de malignidad, pero con diferencia en la frecuencia de resultados insatisfactorios, neoplasia folicular y maligno. En el caso de los resultados insatisfactorios, se reporta que estos se deben principalmente a materiales hemorrágicos, escasa celularidad o mala preservación celular (10); en nuestro estudio esta situación se vio en una alta frecuencia (32,4%), lo que podría deberse a varios motivos; uno de ellos es la curva de aprendizaje de los responsables de la PAAF, que aunque se realizó con guía ecográfica, la misma fue realizada por endocrinólogos que se iniciaban en el procedimiento (hasta ese momento era realizado en su mayoría por radiólogos) y esto se refleja en la curva de resultados Bethesda 1 que fue disminuyendo en el transcurso de los años (43,3 % en

2016 a 25,8% en 2019), otro motivo podría ser la exigencia en la calidad de la muestra, requiriéndose como mínimo 6 grupos de al menos 10 células para que el material sea considerado adecuado, la mayoría de nuestras muestras fue considerada insatisfactoria por la escasa celularidad más que por material hemorrágico o mala técnica, y según la descripción detallada en sistema Bethesda existen excepciones a la regla de cantidad de células, como el caso de NT mixtos donde una muestra con abundante coloide, macrófagos y aisladas células foliculares es considerada suficiente para el diagnóstico o la presencia de células con atipias o con clásicas características de malignidad también debe ser consideradas como satisfactorias independiente del número ⁽¹⁰⁾.

A pesar de encontrar diferencias en nuestros resultados de Bethesda 4 (neoplasia folicular) y 6 (maligno) comparado con el promedio del metaanálisis de Bongiovanni, sigue estando dentro del rango de variabilidad esperado según diferentes estudios que se incluyeron en dicho trabajo, Bethesda 4 de 1,2 – 25,3% y en Bethesda 6 de 2 a 16%, lo que refleja que el resultado citológico depende de la experiencia del citólogo, o sea es observador-dependiente, en este contexto, en el estudio que presentamos, si bien todas las citologías fueron analizadas en el Departamento de

Anatomía Patológica del Hospital, pudo haber cierta variabilidad entre observadores dependiendo del día de procesamiento y lectura de la citología.

Por su parte, Olso y col ⁽¹⁹⁾ en un gran estudio cuantificaron la frecuencia y magnitud de la discrepancia entre resultados citológicos según sistema de Bethesda en un centro terciario de experiencia, donde realizaron una segunda revisión de 3885 láminas, encontrando que en 24% de las muestras cambiaba el diagnóstico en una categoría y en 8% de las muestras en dos o más categorías, la segunda revisión disminuyó la tasa de indeterminados (Bethesda 3,4 y 5) del 38 al 28 % ($p < ,000001$), concluyendo que hubo cambios en el diagnóstico citológico en hasta un 32% de veces con la segunda revisión y esto tuvo impacto en el manejo clínico o quirúrgico de los NT; los principales factores relacionados con la discrepancia fueron resultados indeterminados o sospechosos antes de la segunda revisión, baja celularidad de la muestra, tiroiditis de Hashimoto y escasa experiencia de los operadores. Además, el poco número de casos sospechosos de malignidad y maligno en nuestro estudio (10 de 293 NT) y la alta frecuencia de resultados insatisfactorios podría ser una limitante. En **Tabla 2** se visualiza los datos comparativos del resultado citológico.

Primer Autor	N	Bethesda 1 (%)	Bethesda 2(%)	Bethesda 3(%)	Bethesda 4(%)	Bethesda 5(%)	Bethesda 6(%)
Ramírez AI	293	32,4	51,5	9,6	3,1	2	1,4
Jo	2987	17	60	3,4	10	2,4	7,2
Renshaw	7086	23,6	54	7,7	8,6	1,9	4,2
Najar	5190	5,3	64,2	17,8	5,9	1,9	4,9
Theoharis	3207	11,1	73,8	3	5,5	1,4	5,2
Kim	865	1,8	58,3	16,3	1,2	6,2	16,2
Her-Juinh Wu	1382	20,1	39	27,2	8,4	2,6	2,7
Bongiovanni	250	16	66,4	11,2	2,4	2	2
Bohacek	1000	5,6	67,1	0,8	17,2	2,4	6,9
Romero-Rojas	104	6,7	6,7	2,9	15,4	37,5	30,8
Yang, J	4073	10,4	64,6	3,2	11,6	2,6	7,6

Tabla 2. Comparación en porcentajes de diagnósticos citológicos según Bethesda del presente estudio con otros.

Con la publicación e implementación de los sistemas de estratificación de riesgos de diferentes organizaciones científicas se ha logrado mejorar el rendimiento diagnóstico de la ecografía en los NT⁽¹⁹⁾. En esta investigación, se analizó también la relación entre los hallazgos ecográficos usando la clasificación de la ATA y la citología según sistema Bethesda, y se encontró un alto nivel de concordancia con alta sensibilidad (80%) y especificidad (83%) y alto VPN (98%). La sensibilidad y especificidad varía en los diferentes estudios según cual sistema de estratificación ecográfica se use; comparando nuestros resultados con estudios que usaron ATA y fueron incluidos en el metaanálisis de Castellana y col. ⁽²⁰⁾ encontramos semejanza en la sensibilidad (80% vs 87%) , con gran diferencia en la especificidad (83,3% vs 31%) y con alto VPN (98% vs 88%) y bajo VPP (30% vs 27%) en ambos estudios. Al contrastar nuestros resultados con los del estudio realizado por Carral y col. ⁽²¹⁾, encontramos similitud en la acuracia de la Ecografía para el diagnóstico de benignidad (tasa de correlación entre ATA baja sospecha y PAAF 2 de 86,5% en nuestro estudio y 96,9 % en el estudio de Carral), pero diferente en el diagnóstico de malignidad (tasa de correlación entre ATA alta sospecha y PAAF 5/6 de 20 % en nuestro estudio y 58,1 % en el estudio de Carral). Así como ocurre en la citología, el resultado de evaluación ecográfica es muy variable entre los diferentes estudios y según los diferentes sistemas de estratificación con sensibilidad del 54 – 87%, especificidad 28 – 64% , VPP 17 – 43% y VPP 81-93% (20), con la excepción del VPP que es bajo y el VPN que es alto en la mayoría de los estudios⁽²²⁾. Una de las explicaciones más razonable es que la ecografía es operador dependiente, por tanto, los informes dependen de la interpretación y experiencia de quien lo realice ^(23,24). Podemos inferir que la ecografía tiene alto rendimiento para diagnosticar NT benignos (alta tasa de correlación y VPN) y por tanto contribuye a evitar cirugías de tiroides innecesarias, por otro lado nuestro estudio tiene baja la tasa de correlación con resultados malignos lo que

podría explicarse por varios motivos: la baja frecuencia de NT sospechosos de malignidad o malignos, con alta frecuencia de resultados no diagnósticos que pudieron afectar la frecuencia final del diagnóstico citológico. Al correlacionar las características ecográficas específicas con riesgo de malignidad no se encontró asociaciones significativas, y esto demuestra que no son las características individuales sino el conjunto de ellas la que ayuda a distinguir las lesiones malignas de las benignas. ⁽²⁵⁻²⁸⁾.

Si bien este estudio arroja resultados relevantes, tiene algunas aspectos que se podrían considerar como limitantes, entre ellos el carácter retrospectivo, así también la curva de aprendizaje de los endocrinólogos tanto en la interpretación de la ecografía como en la realización del procedimiento de PAAF, lo cual podría afectar la acuracia del diagnóstico ecográfico y la calidad de las muestras para el estudio citológico, otra limitación es que los diagnósticos citológicos no están confirmados por el diagnóstico histopatológico, sobre todo en los casos no diagnósticos e indeterminados. El hecho de encontrar una baja acuracia (20%) en predecir nódulos malignos, debe ser un desafío a mejorar, aunque la prueba aplicada es una prueba de por sí robusta. Por otro lado, también resaltar la importancia de la comunicación entre el ecografista, el endocrinólogo y patólogo para el correcto diagnóstico final ya que el objetivo de un adecuado diagnóstico ecográfico es evitar PAAF y cirugías innecesarias, por un lado, pero también el diagnóstico oportuno, eficaz y precoz de lesiones malignas.

Conclusión

Este estudio proporciona información novedosa y relevante sobre las características clínico-ecográficas y citopatológicas de pacientes con nódulos tiroideos (NT) en un entorno clínico del país, información que no estaba previamente disponible. Además, resalta la efectividad del uso de la ecografía junto con el sistema de estratificación de

riesgo de la ATA y la clasificación citológica de Bethesda, mostrando una sólida correlación en la identificación de NT benignos. Este enfoque resulta esencial para reducir el número de cirugías y punciones innecesarias, ya que podría optimizar la toma de decisiones terapéuticas y disminuir la morbilidad asociada con procedimientos invasivos innecesarios. Los hallazgos refuerzan la importancia de continuar desarrollando la experiencia de los endocrinólogos en la realización de la PAAF y la interpretación ecográfica, con miras a mejorar aún más la precisión diagnóstica, especialmente en la detección de malignidad.

Contribución de los autores: Ana Iris Ramírez, Maura Arce, Leticia Méndez y Elías Jara: redacción del artículo y toma de muestras.

Conflicto de intereses: no se reporta conflicto de interés.

Fuente de Financiación: Sin fuentes ni públicas ni privadas para la realización del presente artículo.

Referencias Bibliográficas

1. Durante C, Grani G, Lamartina L, Filetti S, Mandel SJ, Cooper DS. The diagnosis and management of thyroid nodules: a review. *JAMA*. 2018;319(9):914–24. doi:10.1001/jama.2018.0898.
2. Hegedüs L. Clinical practice. The thyroid nodule. *N Engl J Med*. 2004;351(17):1764–71. doi:10.1056/NEJMcp031436.
3. Davies L, Welch HG. Current thyroid cancer trends in the United States. *JAMA Otolaryngol Head Neck Surg*. 2014;140(4):317–22. doi: 10.1001/jamaoto.2014.1.
4. Moon HJ, Sung JM, Kim EK, Yoon JH, Youk JH, Kwak JY. Diagnostic performance of gray-scale US and elastography in solid thyroid nodules. *Radiology*. 2012;262(3):1002–13. doi: 10.1148/radiol.11110839.
5. Russ G, Bonnema SJ, Erdogan MF, Durante C, Ngu R, Leenhardt L. European Thyroid Association Guidelines for Ultrasound Malignancy Risk Stratification of Thyroid Nodules in Adults: The EU-TIRADS. *Eur Thyroid J*. 2017;6(5):225–37. doi: 10.1159/000478927.
6. Shin JH, Baek JH, Chung J, Ha EJ, Kim JH, Lee YH, et al. Ultrasonography diagnosis and imaging-based management of thyroid nodules: Revised Korean society of thyroid radiology consensus statement and recommendations. *Korean J Radiol*. 2016;17(3):370–95. doi: 10.3348/kjr.2016.17.3.370.
7. Haugen B, Alexander E, Bible K, Doherty G, Mandel S, Nikiforov Y, et al. 2015 American Thyroid Association Management Guidelines for Adult Patients with Thyroid Nodules and Differentiated Thyroid Cancer: The American Thyroid Association Guidelines Task Force on Thyroid Nodules and Differentiated Thyroid Cancer. *Thyroid*. 2016;26(1):1–133.
8. Gharib H, Papini E, Garber JR, Duick DS, Harrell RM, Hegedüs L, et al. American Association of Clinical Endocrinologists, American College of Endocrinology, and Associazione Medici Endocrinologi medical guidelines for clinical practice for the diagnosis and management of thyroid nodules—2016 update. *Endocr Pract*. 2016;22(5):622–39. doi:10.1089/thy.2015.0020
9. Tessler FN, Middleton WD, Grant EG, Hoang JK. ACR Thyroid Imaging, Reporting and Data System (TI-RADS): white paper of the ACR TI-RADS committee. *J Am Coll Radiol*. 2017;14(5):587–95. doi:10.1016/j.jacr.2017.01.046.
10. Cibas E, Ali S. The 2017 Bethesda System for Reporting Thyroid Cytopathology. *Thyroid*. 2017;27(11):1341–6. doi: 10.1089/thy.2017.0500.
11. Wesola M JM. Bethesda System in evaluating Thyroid nodules. *Adv Clin Exp Med*. 2017;26(1):177–82. doi: 10.17219/acem/27319.
12. Bethesda Clasificación sistema Bethesda de nódulos tiroideos 2023 <https://jjphospitalaria.com/clasificacion-sistema-bethesda-nodulos-tiroideos>
13. Grani G, Lamartina L, Ascoli V, Bosco D, Biffoni M, Giacomelli L, et al. Reducing the number of unnecessary thyroid biopsies while improving diagnostic accuracy: Toward the “Right” TIRADS. *J Clin Endocrinol Metab*. 2019;104(1):95–102. doi: 10.1210/jc.2018-01674.
14. Sughayer MA, Abdullah N. The Bethesda System for Reporting Thyroid Cytopathology: A Meta-Analysis. *Acta Cytol*. 2017;61(2):172. doi: 10.1159/000455116.
15. Grani G, Sponziello M, Pecce V, Ramundo V, Durante C. Contemporary thyroid nodule evaluation and management. *J Clin Endocrinol Metab*. 2020;105(9):2869–83. doi: 10.1210/clinem/dgaa322.
16. Mijares Briñez AJ, Hurtado Deternoz YGA, Suárez González CM, Franco Yamarte A. Correlación clínica, anatomopatológica e imagenológica de nódulos tiroideos en pacientes de un centro privado de Venezuela. *Revista Científica CMDLT*. 2022; 16(1): e-21116. doi:10.55361/cmdlet.v16i1.16
17. Na DG, Baek JH, Sung JY, Kim JH, Kim JK, Choi YJ, et al. Thyroid Imaging Reporting and Data System Risk Stratification of Thyroid Nodules: Categorization Based on Solidity and Echogenicity. *Thyroid*. 2016;26(4):562–72. doi: 10.1089/thy.2015.0460.
18. Bongiovanni M, Spitale A, Faquin WC, Mazzucchelli L, Baloch ZW. The Bethesda system for reporting thyroid cytopathology: A meta-analysis. *Acta Cytol*. 2012;56(4):333–9. doi: 10.1159/000339959.
19. Olson MT, Boonyarunnate T, Han PA, Umbricht CB, Ali SZ, Zeiger MA. A tertiary center’s experience with second review of 3885 thyroid cytopathology

- specimens. *J Clin Endocrinol Metab.* 2013;98(4):1450-7. doi: 10.1210/jc.2012-3898.
20. Castellana M, Castellana C, Treglia G, Giorgino F, Giovanella L, Russ G, et al. Performance of five ultrasound risk stratification systems in selecting thyroid nodules for FNA. *J Clin Endocrinol Metab.* 2020;105(5):dgz170 doi: 10.1210/clinem/dgz170.
 21. Carral F, Ayala M del C, Jiménez AI, García C, Robles MI, Porras E, et al. Diagnostic performance of the American Thyroid Association ultrasound risk assessment of thyroid nodules in endocrinology (the ETIEN 3 study). *Endocrinol Diabetes y Nutr (English ed).* 2020;67(2):130-6. doi: 10.1016/j.endien.2019.03.015
 22. Castro Garrido DL, Morales-Cadena GM. Correlación entre hallazgos histológicos y ecográficos de nódulos tiroideos. *An Orl Mex.* 2024;69(2):101–7. doi:10.24245/aorl.v69i2.9554.
 23. Rossi ED, Adeniran AJ, Faquin WC. Pitfalls in Thyroid Cytopathology. *Surg Pathol Clin.* 2019;12(4):865-81. doi: 10.1016/j.path.2019.08.001.
 24. Persichetti A, Di Stasio E, Coccaro C, Graziano F, Bianchini A, Di Donna V, et al. Inter- and intraobserver agreement in the assessment of thyroid nodule ultrasound features and classification systems: a blinded multicenter study. *Thyroid.* 2020;30(2):237-42. doi:10.1089/thy.2019.0360.
 25. Ahmadi S, Herbst R, Oyekunle T, Jiang XS, Strickland K, Roman S, et al. Using the ATA and ACR TI-RADS sonographic classifications as adjunctive predictors of malignancy for indeterminate thyroid nodules. *Endocr Pract.* 2019;25(9):908-17. doi:10.4158/EP-2018-0559.
 26. Allen L, Al Afif A, Rigby MH, Bullock MJ, Trites J, Taylor SM, et al. The role of repeat fine needle aspiration in managing indeterminate thyroid nodules. *J Otolaryngol - Head Neck Surg.* 2019;48(1). doi: 10.1186/s40463-019-0338-7.
 27. Patel KN, Yip L, Lubitz CC, Grubbs EG, Miller BS, Shen W, et al. The American Association of Endocrine Surgeons Guidelines for the Definitive Surgical Management of Thyroid Disease in Adults. *Ann Surg.* 2020;271(3): e21-93. doi: 10.1097/SLA.0000000000003580.
 28. Martín-Gómez E, García-Talavera P, Díaz-González L, Martín-Gómez E, López- Pucheta S, Tamayo-Alonso P. Técnicas diagnósticas de medicina nuclear en patología tiroidea: relación con los grupos TIRADS y citología BETHESDA. *Rev. ORL,* 2021;12(4) 341-351