

■ ARTÍCULO ORIGINAL

Infecciones mucocutáneas en pacientes con VIH/SIDA

Mucocutaneous infections in patients with HIV/AIDS

Juan Guillermo Aldama Negrete¹, Fabián Aldama Negrete¹, Arnaldo Benjamin Aldama Caballero¹

¹Ministerio de Salud Pública y Bienestar Social. Hospital Nacional. Dpto. de Medicina Interna. Itauguá, Paraguay.

RESUMEN

Introducción: la aparición del VIH/SIDA produjo importantes cambios en varias patologías. Las enfermedades infecciosas, muchas de ellas con manifestaciones mucocutáneas, aumentaron en frecuencia, presentando evolución y respuesta al tratamiento inhabituales. El objetivo es comunicar la frecuencia y las características clínico-epidemiológicas de las infecciones mucocutáneas en pacientes con VIH/SIDA

Material y métodos: estudio prospectivo, descriptivo, observacional de corte transversal. Se incluyeron pacientes de ambos sexos, mayores de 15 años, remitidos por el Programa HIV/SIDA del Hospital Nacional al Servicio de Dermatología en el período octubre 2018-octubre 2019.

Resultados: se examinaron 100 pacientes con diagnóstico de VIH/SIDA, 37 presentaron infecciones mucocutáneas, de los cuales en 8 se evidenció más de una infección. Predominaron las lesiones micóticas (53%) y las virósicas (26,7%). La frecuencia de las lesiones bacterianas y parasitarias fueron 15% y 4,4% respectivamente. Los principales diagnósticos fueron candidiasis (29%), herpes simple (15,6%) y tiña corporis (11%).

Conclusión: en esta serie las infecciones mucocutáneas fueron muy frecuentes (37%) predominando las micóticas, específicamente la candidiasis.

Palabras claves: VIH, síndrome de inmunodeficiencia adquirida, enfermedades de la piel, enfermedades transmisibles, enfermedades de transmisión sexual, candidiasis


ABSTRACT

Introduction: The appearance of HIV/AIDS produced important changes in various pathologies. Infectious diseases, many of them with mucocutaneous manifestations, increased in frequency, presenting unusual evolution and response to treatment. The objective is to communicate the frequency and clinical-epidemiological characteristics of mucocutaneous infections in patients with HIV / AIDS.

Autor correspondiente:

Dr. Juan Guillermo Aldama Negrete
Correo electrónico: guiyealdama@hotmail.com
ORCID: 0000-0003-2461-8801

Artículo recibido: 13 marzo 2020 **Artículo aceptado:** 27 abril 2020

 Este es un artículo publicado en acceso abierto bajo una Licencia Creative Commons CC-BY 4.0

Material and methods: Prospective, descriptive, observational, cross-sectional study. Male and female patients, older than 15 years, referred by the HIV/AIDS Program of the Hospital Nacional to the Dermatology Service in the period October 2018-October 2019 were included.

Results: One hundred patients with a diagnosis of HIV/AIDS were examined, 37 presented mucocutaneous infections, and 8 of them revealed more than one infection. Fungal (53%) and viral (26.7%) lesions predominated. The frequencies of bacterial and parasitic lesions were 15% and 4.4% respectively. The main diagnoses were candidiasis (29%), herpes simplex (15.6%) and tinea corporis (11%).

Conclusion: In this population, mucocutaneous infections were very frequent (37%), predominantly fungal infections, specifically candidiasis.

Keywords: HIV, acquired immunodeficiency syndrome, skin diseases, communicable diseases, sexually transmitted diseases, candidiasis

INTRODUCCIÓN

El virus de la inmunodeficiencia humana (VIH) es un retrovirus del género lentivirus, causante del Síndrome de inmunodeficiencia adquirida (SIDA), que se produce luego de agotar las reservas de linfocitos T del cuerpo afectado. Constituye uno de los principales problemas de salud pública en el mundo ⁽¹⁾. Desde la aparición del VIH/SIDA, las manifestaciones mucocutáneas relacionadas a esta enfermedad han sido muy frecuentes (entre 40 y 95% de los pacientes), pudiendo ser iniciales o únicas en muchos casos ^(2,3).

Las manifestaciones dermatológicas pueden ser clasificadas en infecciosas y no infecciosas y éstas en inflamatorias, neoplásicas y asociadas a la terapia antirretroviral ^(4,5). Las infecciosas pueden ser bacterianas, virales, micóticas y parasitarias ⁽⁶⁾.

Algunas de estas patologías son consideradas marcadores cutáneos del HIV/SIDA, incluso con serología desconocida o inconclusa, tales como la candidiasis oro-faríngea extendida a esófago y vías respiratorias, criptococosis, herpes simple ulcerado de más de 1 mes de evolución y el sarcoma de Kaposi en menores de 60 años. Otras son definidoras cuando la serología es positiva, como la coccidioidomicosis, histoplasmosis y el sarcoma de Kaposi a cualquier edad ⁽⁷⁾.

La disminución los linfocitos CD4 y otros cambios, como la disminución de las células de Langerhans, células NK, macrófagos y cambios en la producción de citocinas de Th1 a Th2, favorecen estos cuadros que son más severos, crónicos y resistentes al tratamiento ^(3,4,6).

Los objetivos de esta investigación fueron describir las características demográficas y clínicas de las infecciones mucocutáneas en pacientes adultos con VIH/SIDA del Hospital Nacional (Itauguá, Paraguay).

MATERIAL Y MÉTODO

Estudio prospectivo, descriptivo, observacional de corte transversal. Se incluyeron pacientes adultos de ambos sexos con diagnósticos de VIH/SIDA confirmados por el test de ELISA y *Western Blot*, registrados en el Programa de VIH/SIDA del Hospital Nacional (Itauguá, Paraguay) y que fueron derivados al Servicio de Dermatología en el periodo de octubre 2017 a octubre 2018. Fueron excluidos pacientes sin confirmación laboratorial o que no aceptaron participar del estudio.

Los datos fueron consignados en un cuestionario previamente elaborado y cargados en una

planilla electrónica de Excel para posteriormente ser analizados mediante estadística descriptiva con el programa Epi Info™7.

Los pacientes aceptaron voluntariamente participar del estudio para lo cual firmaron un consentimiento informado. Se respetaron todos los principios de Ética de estudio en humanos, incluyendo la confidencialidad, no discriminación y justicia.

RESULTADOS

En el periodo mencionado, se evaluaron 100 pacientes con diagnóstico de VIH/SIDA. De estos, 75 presentaron alguna dermatosis (75%).

Las dermatosis fueron infecciones únicas en 29 pacientes (29/75, 39%), 28 presentaron patologías no infecciosas (28/75, 37%) y en 18 casos hubo coexistencia de lesiones (18/75, 24%). De estos 18 pacientes, 8 presentaron infección, que sumados a los anteriores dan un total de 37 pacientes con infecciones mucocutáneas (37/75, 49,3%).

De los 8 casos que presentaron coexistencia de infecciones, predominaron 6 casos de candidiasis con impétigo, verruga vulgar (2 casos cada uno), herpes simple y herpes zoster (1 caso cada uno) y 2 casos de tiña corporis con forunculosis y escabiosis (1 caso cada uno).

Los 37 pacientes con infección mucocutánea única o múltiple presentaron 45 lesiones (Tabla 1).

Tabla 1. Infecciones mucocutáneas en pacientes VIH/SIDA. Servicio de Dermatología, Hospital Nacional. Periodo 2017 – 2018 (n 45)

Diagnósticos	Número de lesiones	Porcentaje
Candidiasis mucocutánea	13	29%
Herpes simple	7	15,6%
Tiña corporis	5	11%
Condiloma acuminado	4	9%
Impétigo	4	9%
Histoplasmosis	2	4,4%
Verruga vulgar	2	4,4%
Escabiosis	2	4,4%
Pitiriasis versicolor	1	2,2%
Herpes zoster	1	2,2%
Celulitis	1	2,2%
Molusco contagioso	1	2,2%
Forúnculo	1	2,2%
Ectima	1	2,2%

Las lesiones mucocutáneas fueron de naturaleza micótica en 21 (21/45, 46,6%), virósicas en 15 (15/45, 33,3%), bacterianas en 7 (7/45, 15,6%) y parasitarias en 2 (2/45, 4,4%).

La mayoría de los casos fueron infecciones mucocutáneas primarias, predominando la candidiasis mucocutánea (figura 1), herpes simple (figura 2) e infecciones sistémicas (histoplasmosis) (figura 3).

En cuanto al sexo, 25 fueron mujeres y 12 varones, con promedio de edad de 37 años.

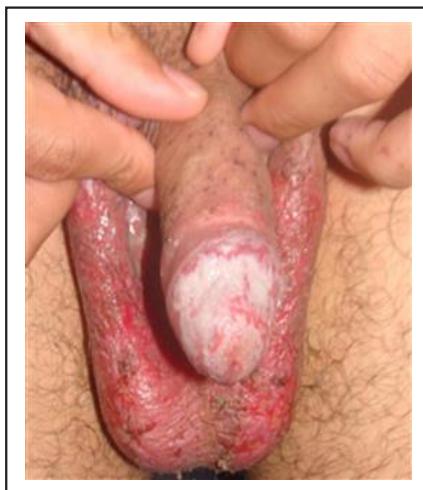

Figura 1. Balanopostitis candidiásica. Placa blanquecina que se desprende al frotar.

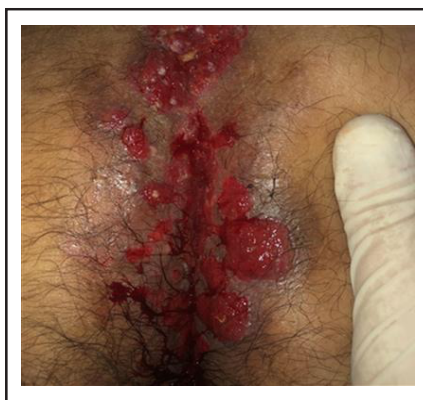

Figura 2. Herpes simple. Lesión ulcerosa múltiple en pliegue de glúteos, resistente al tratamiento.

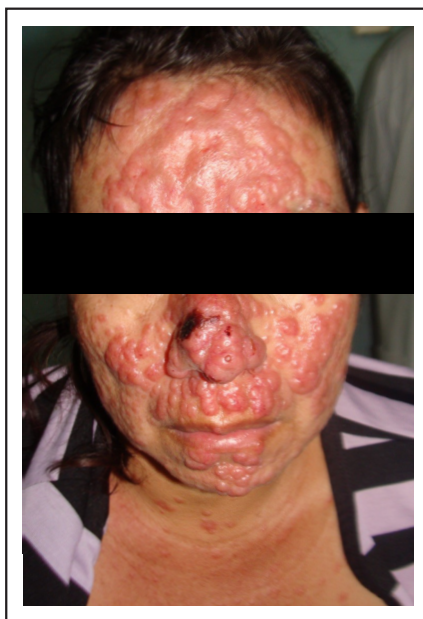

Figura 3. Histoplasmosis diseminada. Placas eritematosas infiltradas afectando casi todo el rostro

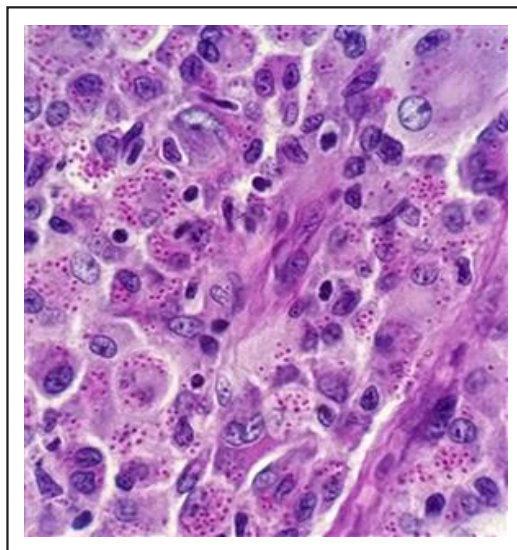


Figura 4. Biopsia de piel de histoplasmosis diseminada. Macrófagos que contienen elementos fúngicos en su interior.

DISCUSIÓN

Las manifestaciones cutáneas de esta enfermedad son extremadamente frecuentes, incluyendo las de etiologías infecciosas (bacterianas, virales, fúngicas y parasitarias) y no infecciosas^(5,8,9). Dichas manifestaciones pueden ser los primeros signos de inmunosupresión y enfermedad relacionada al virus orientando a su diagnóstico. El conocimiento de las entidades cutáneas indicadoras es indispensable para el diagnóstico oportuno de la infección por VIH y así establecer el tratamiento antirretroviral temprano para mejorar el pronóstico de estos pacientes⁽⁵⁾.

En esta serie el porcentaje de dermatosis en pacientes con diagnóstico de VIH/SIDA (75%) y la distribución en cuadros infecciosos (49%) y no infecciosos (51%) es similar a la frecuencia encontrada en la literatura^(2,3,5,8,9). En cuanto al sexo, predominó en el femenino, lo que difiere de otros estudios realizados donde predomina en el masculino^(8,9). Tal predominio en nuestra serie probablemente se deba a la mayor predisposición de las mujeres a la consulta.

Los resultados obtenidos en cuanto a la frecuencia de pacientes según edad fueron los esperados, por ser este segmento de la población el de mayor prevalencia de VIH/SIDA⁽⁸⁾.

Dentro de las patologías infecciosas fueron más frecuentes las micóticas, con franco predominio de la candidiasis mucocutánea. Esto coincide con la literatura pues se considera a la candidiasis la micosis oportunista de mayor frecuencia en el huésped con SIDA, en los cuales se presenta hasta en el 90% en algún momento del curso de la enfermedad. El principal agente es *C. albicans* pero también *C. glabrata*, *C. tropicalis*, *C. krusei* y *C. parapsilosis* son responsables de algunos casos^(5,7,9). Los episodios recurrentes de candidiasis oral se presentan cuando la cifra de linfocitos T CD4 es inferior a 300 cel/mm³. Esta infección es indicativa de progresión de la enfermedad⁽⁵⁾.

En esta serie se observaron 2 casos de histoplasmosis, otra micosis oportunista, siendo la piel un sitio accesible para el diagnóstico oportuno. La infección cutánea primaria de la piel es rara y, por lo general, el compromiso es la manifestación de una enfermedad sistémica. Se informa afectación

cutánea en casi el 10% de los casos de histoplasmosis asociada al VIH ^(6,10,11). El cuadro clínico es diverso incluyendo úlceras induradas, dolorosas, nódulos eritematosos y lesiones de aspecto papilomatoso y vegetante. La recaída puede ocurrir hasta en el 80% de los pacientes con SIDA y el pronóstico es pobre para aquellos con enfermedad diseminada ⁽⁵⁾.

Las lesiones cutáneas de histoplasmosis pueden ser una presentación inicial en aproximadamente el 10% de los casos, y pueden servir como marcador de SIDA en áreas endémicas de histoplasmosis ⁽¹¹⁾. En un estudio de Bengala Occidental se informó una incidencia de positividad de 9,4% para la prueba de sensibilidad a histoplasmina. Se informa que la incidencia es de 2 a 5% en pacientes con SIDA, bastante similar a nuestra serie, y menos de 0,05% en pacientes sin VIH. La recaída ocurre en 10 a 20% de los pacientes con infección diseminada y en hasta 80% de aquellos con SIDA. La histoplasmosis diseminada en un huésped inmunocomprometido tiene un mal pronóstico ⁽¹²⁾.

Las afecciones virales constituyeron la segunda causa más frecuente de lesiones mucocutáneas en esta serie, pero en otras es la infección oportunista más frecuente ^(8,13). El herpes simple fue el más observado y está asociado a estadios avanzados, como muchos casos de nuestro estudio, lo que explicaría la mayor incidencia de esta patología con respecto al herpes zoster. El herpes zoster se observa en estadios iniciales de la enfermedad. Estos pacientes desarrollan infecciones severas, atípicas, refractarias al tratamiento que obligan a otros diagnósticos diferenciales ^(5,8,9,14,15).

Los condilomas acuminados o verrugas genitales producidas por los papilomavirus constituyen otras de las afecciones cutáneas más frecuentemente encontradas en los pacientes con VIH/SIDA, y pueden alcanzar una prevalencia de más del 30% ⁽⁸⁾.

En una serie de 60 casos de dermatosis en pacientes con VIH/SIDA se observaron 14 infecciones bacterianas, siendo la más frecuente la foliculitis, seguida de la forunculosis, la sífilis y el ectima ⁽⁸⁾. En nuestro estudio la infección más frecuente fue el impétigo. Las infecciones bacterianas generalmente son por estreptococos y estafilococos, suelen tener un curso generalmente agresivo y puede llegar a cuadros de sepsis y bacteriemias ^(5,16).

La escabiosis fue la infestación parasitaria observada en este grupo de pacientes, que es referida como la más frecuente en otras series. Puede presentarse en su forma clásica y, en etapas avanzadas de la enfermedad, suele ser severa y adquirir la forma de sarna costrosa ^(3,5,8).

Las debilidades de esta investigación son: no fue un estudio multicéntrico, no hubo grupo de control, no se realizó seguimiento a los pacientes que iniciaron tratamiento, no se estableció relación entre CD4, carga viral y tipo de infección. Pero como fortaleza de esta investigación, es el primer reporte de una serie grande de pacientes con patologías mucocutáneas en el país.

CONCLUSIONES

Las infecciones mucocutáneas son muy frecuentes en pacientes con VIH/SIDA, afectando al 37% de los mismos y constituyendo el 49% de las dermatosis.

Predominaron las infecciones micóticas (46,6%), entre éstas la candidiasis mucocutánea (29% de las infecciones).

En 8 casos se encontraron coexistencias de infecciones cutáneas, predominando la candidiasis con impétigo, verruga vulgar, herpes simple y herpes zoster.

Si bien poco frecuentes, en 2 casos la piel presentó lesiones de infecciones sistémicas que ponen en riesgo la vida.

Las infecciones mucocutáneas predominaron en el sexo femenino y en pacientes de edad media.

Conflictos de interés

Los autores no declaran conflictos de interés comercial

REFERENCIAS BIBLIOGRÁFICAS

1. Soto Ramírez LE. Mecanismos patogénicos de la infección por VIH. *Rev Invest Clín.* 2004; 56(2):143-52.
2. Cedeno-Laurent F, Gómez-Flores M, Mendez N, Ancer-Rodríguez J, Bryant JL, Gaspari AA, Trujillo JR. New insights into HIV-1-primary skin disorders. *J Int AIDS Soc.* 2011; 14:5
3. Venzant Zulueta S, Hechavarría Martínez BO, Núñez Antúnez L, Tamayo Gutiérrez G. Algunas consideraciones sobre las afecciones dermatológicas en pacientes con virus de inmunodeficiencia humana/sida. *MEDISAN.* 2017; 21 (12):3408-14.
4. Josephine M, Issac E, George A, Ngole M, Albert SE. Patterns of skin manifestations and their relationships with CD4 counts among HIV/AIDS patients in Cameroon. *Int J Dermatol.* 2006;45(3):280-4.
5. Garza-Garza R, González-González SE, Ocampo-Candiani J. Manifestaciones cutáneas del VIH. *Gac. Méd. Méx.* 2014; 150(Supp 2):194-221.
6. Navarrete-Dechent C, Ortega R, Fich F, Concha M. Manifestaciones dermatológicas asociadas a la infección por VIH/SIDA. *Rev. chil infectol.* 2015; 32(Suppl 1):57-71.
7. Aldama A, Rivelli V. *Dermatología.* Asunción: EFACIM; 2009.
8. Bernárdez Cruz Y, Curbelo Alonso M, Cabrera Acea GC, Sabatés Martínez MM, Cabrera Pereda MJ. Afecciones dermatológicas en pacientes con virus de inmunodeficiencia humana. *MediSur.* 2015;13(6):722-30.
9. Méndez YR, Moreno C, Ochoa CL, Peñalosa DK, Pérez AJ. Diagnóstico diferencial de lesiones cutáneas infecciosas en paciente VIH: reporte de un caso. *Horiz Méd.* 2017;17(4):67-72.
10. Alencar Marques S, Cavariani Silveiras MR, Pires de Camargo RM, Alencar Marques ME. Cutaneous histoplasmosis disclosing an HIV-infection. *An Bras Dermatol.* 2013; 88(3):420-3.
11. Chande C, Menon S, Gohil A, Lilani S, Bade J, Mohammad S, Joshi A. Cutaneous histoplasmosis in AIDS. *Indian J. Med. Microbiol.* 2010; 28 (4):404-6.
12. Vasudevan B, Ashish B, Amitabh S, Mohanty AP. Primary cutaneous histoplasmosis in a HIV-positive individual. *J Glob Infect Dis.* 2010; 2(2):112-5.
13. Tschachler E. The dermatologist and the HIV/AIDS pandemic. *Clin Dermatol.* 2014; 32(2):286-9.
14. Sánchez-Crespo Bolaños JR, González Hernando C. Herpes genital. *Rev Clín Med Fam.* 2010;3(2):124-6.
15. Leguizamón R, Vega Bogado ME. Epidemiología de VIH/SIDA en el Hospital Nacional de Itauguá. Paraguay. *Rev. Nac. (Itauguá).* 2012; 4(1):27-33.
16. Darias Dominguez C, Guerra Castro MM, Tambasco Fierro M. Piodermatitis. Comportamiento en el Servicio Provincial de Dermatología del Hospital Universitario Faustino Pérez Hernández. Matanzas. *Rev Med Electrón.* 2013; 35(2):114-25.