

■ REPORTE DE CASO

Acroisquemia asociada a COVID 19 COVID-19 associated acro-ischemia

^aRodrigo Sabio¹, ^bGabriela Giaccaglia¹, ^cPascual Valdez¹

¹ Sociedad Argentina de Medicina

RESUMEN

Paciente de 19 años, sexo femenino, residente en Buenos Aires, Argentina, que el día 25 de marzo de 2020 contacta con su médico internista de cabecera en forma privada mediante el sistema de videoconsulta por haber presentado desde 48 horas atrás, lesiones eritemato violáceas en región distal de los dedos de los pies y además lesiones máculo-eritematosas circulares de pocos milímetros en los pulpejos de los dedos de los pies. Las lesiones eran referidas como dolorosas, principalmente durante la noche y presentaban hiperalgesia al tacto. Presentaba nexo epidemiológico con dos personas afectadas por probable SARS-CoV-2, una semana previa a la aparición de estas lesiones.

Palabras claves: infecciones por coronavirus, coronavirus, acroisquemia, pandemias

ABSTRACT

This was a 19-year-old female patient, residing in Buenos Aires, Argentina, who in March 25, 2020 contacted her general internist doctor privately through the video consultation system for having presented violet erythematous lesions in the distal region of the toes and also circular maculo-erythematous lesions of a few millimeters on the toe tips 48 hours ago. The lesions were referred to as painful, mainly at night, and they presented hyperalgesia to the touch. She had an epidemiological link with two people affected by probable SARS-CoV-2, one week before the appearance of these injuries.

Keywords: coronavirus infections, coronavirus, acroischemia, pandemics

^aEspecialista en Medicina Interna y en Cardiología. Director del Consejo de Medicina Vascular de la Sociedad Argentina de Medicina.

^bEspecialista en Pediatría.

^cEspecialista en Medicina Interna y en Terapia Intensiva. Presidente del Foro Internacional de Medicina Interna (FIMI). Past President Sociedad Argentina de Medicina.


Autor correspondiente:

Dr. Rodrigo Sabio.

Correo electrónico: docencia.investigacion.samic@gmail.com

ORCID 0000-0001-5548-4231

Artículo recibido: 25 abril 2020 **Artículo aceptado:** 27 abril 2020

 Este es un artículo publicado en acceso abierto bajo una Licencia Creative Commons CC-BY 4.0

INTRODUCCIÓN

En la pandemia por coronavirus 2019 (COVID 19), producida por el virus SARS-CoV-2 de reciente aparición, se han descrito diversas manifestaciones clínicas, las que se centran fundamentalmente en un cuadro de neumonía severa que puede conducir a la insuficiencia respiratoria y compromiso cardiovascular en algunos casos severos⁽¹⁾. Si bien existen registros previos provenientes de las zonas en donde comenzó la circulación viral, el desarrollo de la pandemia como un gran problema de salud pública, hace necesario contar con datos epidemiológicos y de nuevas manifestaciones clínicas que se puedan ir registrando con el correr del tiempo⁽²⁾.

En principio se ha postulado, con los datos que contamos hasta la fecha, que la piel no sería un órgano primario de afectación del virus SARS-CoV-2, teniendo ésta un rol secundario⁽³⁾. Recientemente se han comunicado casos aislados de acroisquemia vinculada a coronavirus, por lo que nos parece relevante reportar el caso de una paciente joven presentando lesiones compatibles con dicho cuadro⁽⁴⁾.

CASO CLÍNICO

Paciente de 19 años, sexo femenino, residente en Buenos Aires, Argentina, que el día 25 de marzo de 2020 contacta con su médico internista de cabecera en forma privada mediante el sistema de telemedicina por videoconsulta por haber presentado desde 48 horas atrás, lesiones eritematovioláceas en región distal de los dedos de los pies (figura 1) y además lesiones máculo-eritematosas circulares de pocos milímetros en los pulpejos de los dedos de los pies (figura 2). Las lesiones eran referidas como dolorosas, principalmente durante la noche y presentaban hiperalgesia al tacto. La paciente no tenía antecedentes de haber recibido fármacos y no presentaba antecedentes traumáticos. En la consulta menciona que el día previo a la aparición de estas lesiones había presentado ligera odinofagia que se autolimitó, sin haber presentado tos ni fiebre.

En cuanto a los datos epidemiológicos, la paciente procedía de Vaires Sur Marne, Francia, en donde había permanecido durante los últimos meses por motivos de estudios. En ese domicilio había convivido con dos personas, quienes sí habían presentado fiebre y síntomas respiratorios en la semana previa a la consulta.

La paciente presentó buena evolución de las lesiones, con mejoría del dolor, sin compromiso del estado general y no presentó síntomas respiratorios ni fiebre durante la evolución posterior. No pudo realizarse por cuestiones operativas y de disponibilidad el test rt-PCR para SARS-CoV-2 para confirmación, pero el antecedente clínico epidemiológico de ambos convivientes sugiere la posible presencia del mismo en esta presentación clínica.

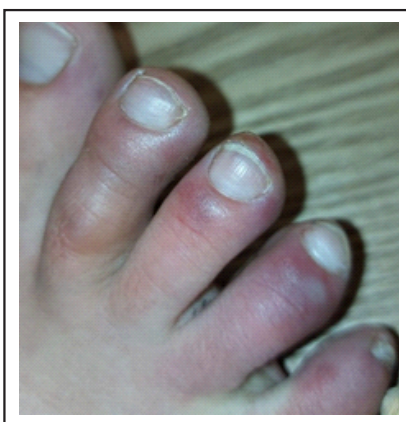


Figura 1. Lesiones eritemato violáceas en dedos de pie derecho, sin afectación por encima del nivel de la región metatarsiana.

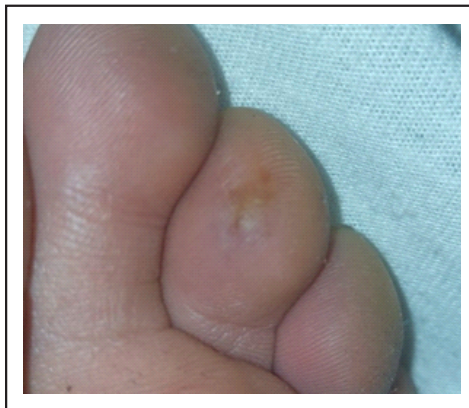

Figura 2. Se observa lesión macular eritematoviolácea en pulpejo del tercer dedo pie izquierdo.

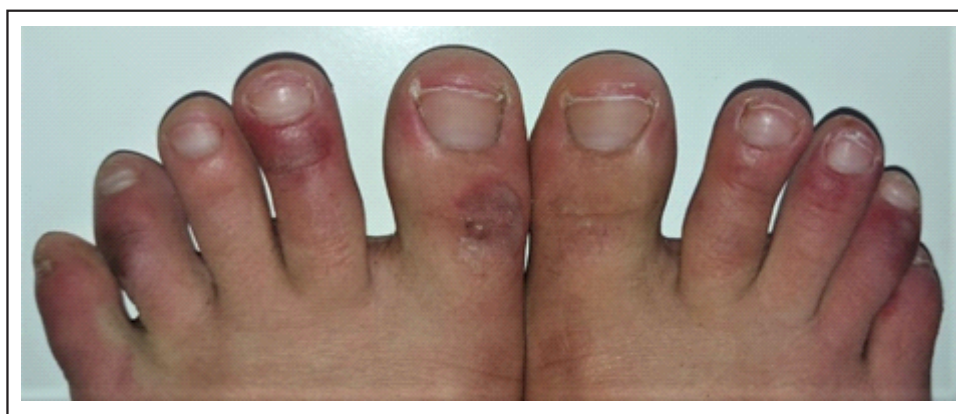

Figura 3. Lesiones eritematovioláceas en ambos pies, notándose que algunos dedos no se encuentran afectados.

DISCUSIÓN

Recientemente se ha comunicado la presentación de acroisquemia en niños y adolescentes que se encontraban en buen estado general y con sospecha o confirmación de SARS-CoV-2 ⁽⁴⁾. Estas lesiones fueron descritas principalmente en los dedos de los pies y menos frecuentemente en los dedos de las manos. En algunos casos presentaron también afectación de la región plantar de los pies. Generalmente no comprometen todos los dedos, sino que suelen encontrarse separadas por dedos no afectados. Las lesiones pueden ser circulares de pocos milímetros y múltiples, o afectar a todo el dedo. Al principio presentan un color rojo violáceo y pueden evolucionar con ampollas o costras negruzcas. Estas lesiones suelen ser generalmente dolorosas y evolucionan a la restitución completa aproximadamente en 2 semanas ⁽⁴⁾. Si bien el mecanismo no es aún conocido podría deberse a la respuesta inmunológica ante el virus, con microtrombosis secundaria a daño endotelial y trastornos vasculares.

Por otro lado, aunque no parece tener relación con el tipo de presentación y evolución mencionada anteriormente, existe un reporte de 7 casos seguidos en China durante esta pandemia de acroisquemia en un contexto diferente, ya que se trataba de pacientes con neumonías graves internados en la unidad de cuidados intensivos en donde se postuló que el mecanismo presentado en este grupo de pacientes críticos podría deberse a estados de hipercoagulabilidad, algo que deberá ser confirmado con mayor número de pacientes ⁽⁵⁾.

Por último, si bien la información sobre el compromiso cutáneo en SARS-CoV-2 es aún limitada, dada la velocidad de presentación de la pandemia y la recopilación de datos al respecto, se deberá estar atento a estas manifestaciones clínicas, sobre todo para aquellos casos en que la sospecha permitirá el aislamiento oportuno en pacientes en quienes la afección de la piel sea la única manifestación, con un contexto epidemiológico adecuado.

La debilidad de este reporte es que no pudo confirmarse la infección mediante rtPCR para SARS-CoV-2, pero existía un claro nexo epidemiológico por tratarse de una persona residente en una región de alta circulación comunitaria viral y conviviendo en el mismo domicilio con dos sujetos que sí presentaron un cuadro febril con infección respiratoria evidente.

CONCLUSIÓN

En todo paciente con acroisquemia durante la pandemia por SARS-CoV-2, debe incluirse a este virus como agente etiológico, aún sin los síntomas respiratorios, con el propósito de brindar el aislamiento oportuno para prevenir contagios.

Conflictos de interés

Los autores no declaran conflictos de interés comercial

REFERENCIAS BIBLIOGRÁFICAS

1. Zhu N, Zhang D, Wang W, Li X, Yang B, Song J, et al. A novel coronavirus from patients with pneumonia in China, 2019. *N Engl J Med.* 2020; 382(8): 727–33.
2. Tu H, Tu S, Gao S, Shao A, Sheng J. The epidemiological and clinical features of COVID-19 and lessons from this global infectious public health event. *J Infect.* 2020 Apr 18. pii: S0163-4453(20)30222-X.
3. Darlenski R, Tsankov N. Covid-19 pandemic and the skin - What should dermatologists know? *Clin Dermatol.* 2020. pii: S0738-081X(20)30049-3. <https://doi.org/10.1016/j.clindermatol.2020.03.012>
4. Mazzotta F, Troccoli T. Acute acro-ischemia in the child at the time of COVID-19. [Internet.] *Bari: Dermatologia Pediatrica*; 2020. Disponible en <https://www.fip-ifp.org/wp-content/uploads/2020/04/acroischemia-ENG.pdf>.
5. Zhang Y, Cao W, Xiao M, Li YJ, Yang Y, Zhao J, et al. Clinical and coagulation characteristics of 7 patients with critical COVID-2019 pneumonia and acro-ischemia. *Zhonghua Xue Ye Xue Za Zhi.* 2020; 41(0):E006.