

■ REPORTE DE CASO

Nocardiosis linfocutánea en paciente inmunocomprometido **Lymphocutaneous nocardiosis in an immunocompromised patient**

**^aFátima Victoria Deggeller Perez¹, ^bNéstor Arrúa Torreani¹, ^cCarlos Kunzle¹,
^dClaudia Ibarra¹, ^eDolly Velázquez¹.**

¹Hospital Militar Central, Asunción, Paraguay.

RESUMEN

Se presenta el caso de un paciente, agricultor, adulto mayor, portador de hipertensión arterial, cardiopatía isquémica y cáncer de próstata con metástasis en hueso en tratamiento conservador. Acude por cuadro de 15 días de evolución con flictenas en miembro superior y fiebre. Durante su internación se aísla en la secreción de piel *Nocardia brasiliensis* y es tratado con trimetoprin – sulfametoxazol. En el 15° de internación se agrega una neumonía asociada a los cuidados de la salud. Posteriormente se detecta una lesión ósea destructiva en columna a nivel de L3. Sale de alta con el diagnóstico de nocardiosis linfocutánea en paciente inmunocomprometido a los 31 días de internación con buena respuesta clínica y con planes de continuar antibióticoterapia.

Palabras claves: nocardiosis, *Nocardia*, infección, piel, enfermedades cutáneas infecciosas

ABSTRACT

The case of a patient, an elderly farmer who has hypertension, ischemic heart disease and prostate cancer with bone metastases in conservative treatment, is presented. He consults for a 15-day evolution case with flictenas in the upper limb and fever. During hospitalization, *Nocardia basiliensis* is isolated in the secretion of skin and is treated with trimethoprine - sulfamethoxazole. In the 15th day of hospitalization, health care-associated pneumonia is added. Subsequently, a destructive bone lesion in the spine is detected at the L3 level. He is discharged with the diagnosis of lymphocutaneous nocardiosis in an immunocompromised patient after 31 days of hospitalization with a good clinical response and with plans to continue antibiotic therapy.

^aResidente de Medicina Interna. Postgrado Medicina Interna de la Facultad Ciencias Médicas, Universidad Nacional de Asunción.

^bCoordinador externo del posgrado de Medicina Interna UNA. Docente titular del Servicio de Clínica Médica.

^cDocente Titular. Servicio de Clínica Médica, Departamento de Infectología.

^dJefe de Sala. Servicio de Clínica Médica.

^eBioquímica Clínica. Servicio de Bacteriología.

Autor correspondiente:


Dra. Fátima Victoria Deggeller Perez

Correo electrónico: vikideggeller@hotmail.com

ORCID: 0000-0002-3241-609X

Artículo recibido: 7 octubre 2019

Artículo aceptado: 10 noviembre 2019

 Este es un artículo publicado en acceso abierto bajo una Licencia Creative Commons CC-BY 4.0

INTRODUCCIÓN

La nocardiosis es una infección poco frecuente causada por varias especies del género *Nocardia*, microorganismos saprófitos del suelo. Se adquiere por inoculación traumática o por inhalación del microorganismo, comportándose en este último caso como un oportunista que afecta principalmente a pacientes inmunodeprimidos con déficit de inmunidad celular. La forma clínica más frecuente es la pulmonar, seguida de la cutánea y de la cerebral.

Se presenta el caso de un paciente inmunodeprimido por cáncer de próstata con metástasis ósea, y nocardiosis cutánea cuyo inicio fue en forma de varias lesiones abscedadas en cara anterior del brazo izquierdo que requirió drenaje del mismo y tratamiento con antibiótico dirigido de larga duración.

Reporte de caso

Paciente de sexo masculino de 63 años de edad, agricultor, con antecedentes patológicos de hipertensión arterial, cardiopatía isquémica con fracción de eyección disminuida, antecedente de cáncer de próstata con metástasis en hueso en tratamiento conservador, acude por lesiones en piel. Refería un cuadro de 15 días de evolución de una lesión inflamatoria con flictena en la cara anterior (cubital) del miembro superior y palma lado izquierdo que fue drenada con aguja de coser por él mismo cuatro días antes del ingreso obteniendo una secreción purulenta amarillenta en escasa cantidad (figuras 1 y 2). Con el correr de los días presenta fiebre graduada (38 °C) en una oportunidad y aumento de signos inflamatorios y secreción por lo que acude al Hospital. Aquí se cultiva la secreción de piel y partes blandas y se inicia tratamiento con vancomicina más clindamicina de forma empírica. Cinco días después, con poca respuesta clínica, retorna el cultivo de la secreción purulenta informando crecimiento de *Nocardia sp*, el cual es enviado para tipificación al Laboratorio Central del Ministerio de Salud que informa *Nocardia brasiliensis*.

Se cambia de antibiótico por persistencia de signos inflamatorios y secreción purulenta a trimetoprim – sulfametoxazol considerando que el tratamiento de elección para la nocardiosis es el mismo, en dosis de 160/800 mg/día por vía intravenosa y luego continuar con altas dosis por vía oral al alta del paciente hasta completar un régimen de 3 meses a 1 año dependiendo de la mejoría clínica del paciente, pero persisten signos inflamatorios, con secreción purulenta en abundante cantidad. Al 18° día de internación se agrega al cuadro neumonía asociada a los cuidados de la salud con patrones característicos de nocardiosis en la tomografía de tórax (figura 4), por la cual se decide continuar el tratamiento dirigido contra el germen aislado en la secreción de piel. Se obtiene muestras de secreción broncoalveolar en la que no se aíslan gérmenes atípicos a la microbiota respiratoria descartando *Nocardia sp*.

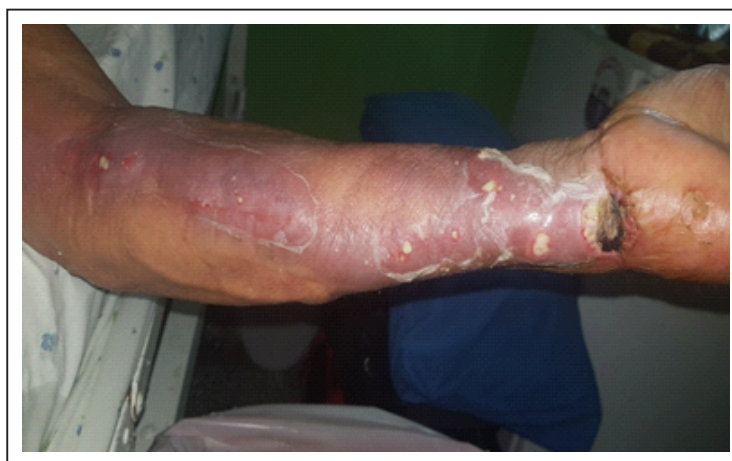

Figura 1. Miembro superior izquierdo. Lesión eritematosa abscedada con signos inflamatorios que siguen el trayecto linfático (patrón esporotricoide), con escasa secreción purulenta. Se observa úlcera

costrosa como lesión primaria en proceso de cicatrización.

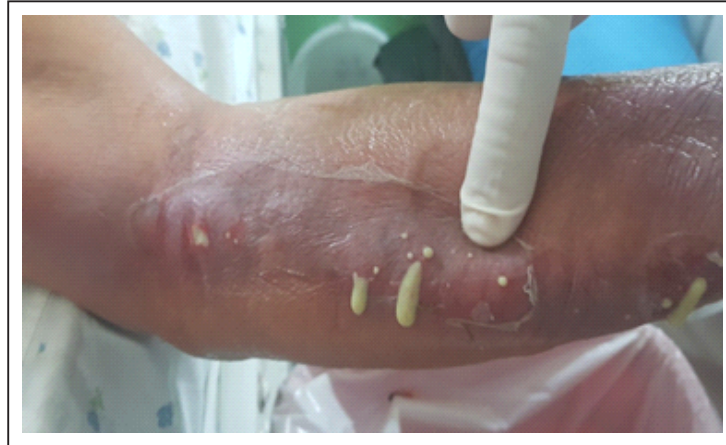

Figura 2. Miembro superior izquierdo. Drenaje de secreción purulenta espesa, brillante, perlada y fétida




Figura 3. 1. Coloración de Ziehl Neelsen, se observa bacterias con morfología filamentosas ramificadas ácido resistentes. 2. Colonias rugosas observadas en el extendido de Agar chocolate 3. Cultivo de Ogawa con colonias de aspecto yesoso, con morfología de palomitas de maíz de olor característico a tierra mojada.

Se cambia de antibiótico por persistencia de signos inflamatorios y secreción purulenta a trimetoprim – sulfametoxazol considerando que el tratamiento de elección para la nocardiosis es el mismo, en dosis de 160/800 mg/día por vía intravenosa y luego continuar con altas dosis por vía oral al alta del paciente hasta completar un régimen de 3 meses a 1 año dependiendo de la mejoría clínica del paciente, pero persisten signos inflamatorios, con secreción purulenta en abundante cantidad. Al 18º día de internación se agrega al cuadro neumonía asociada a los cuidados de la salud con patrones característicos de nocardiosis en la tomografía de tórax (figura 4), por la cual se decide continuar el tratamiento dirigido contra el germen aislado en la secreción de piel. Se obtiene muestras de secreción broncoalveolar en la que no se aíslan gérmenes atípicos a la microbiota respiratoria descartando *Nocardia sp.*

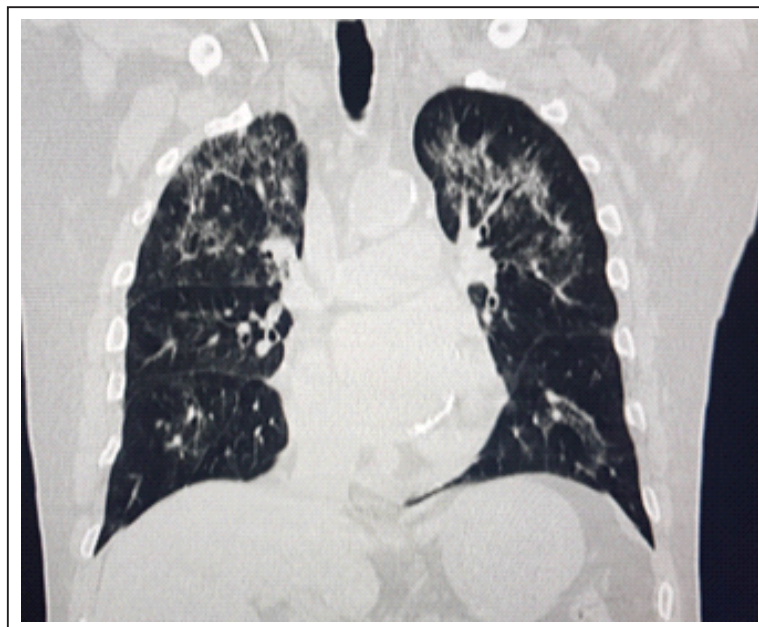


Figura 4. Tomografía axial computarizada multicorte de tórax donde se observan infiltrados algodonosos difusos e infiltrados lobares confluentes que progresan a consolidación.

A los 24 días de internación el paciente presenta dolor lumbar intenso, progresivo hasta la impotencia funcional, por lo que se solicita tomografía de columna vertebral con contraste que informa destrucción ósea a nivel de L3 con fractura por aplastamiento y colección en escasa cantidad (figura 5). No pudo obtenerse muestra para estudio por negativa de familiares al procedimiento. Se continuó el antibiótico establecido con buena respuesta clínica (apirexia). Es dado de alta a los 31 días de internación y 26 días de antibióticoterapia con indicaciones de completar seis meses de tratamiento.

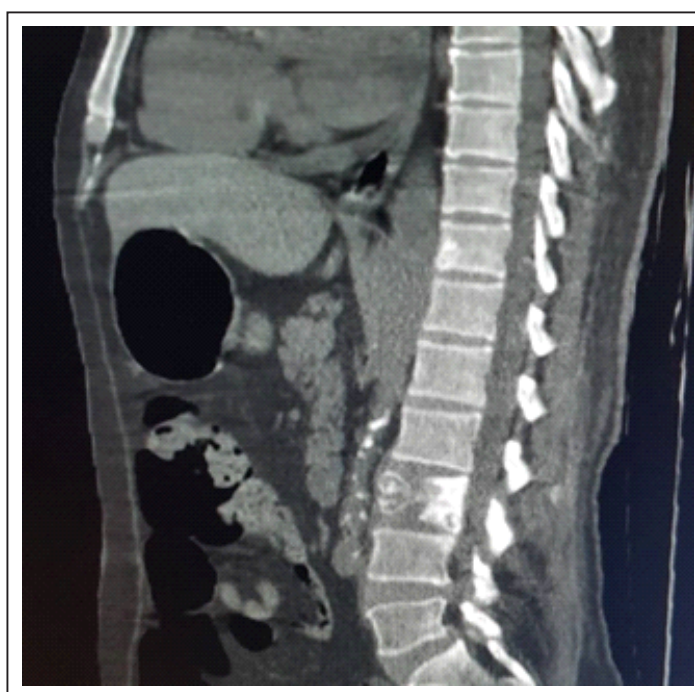


Figura 5. Tomografía axial computarizada de columna lumbar donde se observa lesión de destrucción de la vértebra lumbar (L3) por aplastamiento y colección líquida difusa. Probable espondilodiscitis.

DISCUSIÓN

La infección por *Nocardia* es poco frecuente, tipo oportunista y su diagnóstico exige un alto nivel de sospecha. Puede ser aguda, subaguda o crónica, a menudo diseminada, supurativa o granulomatosa. Es causada por varios microorganismos saprofitos del suelo del género *Nocardia* que afecta principalmente a pacientes inmunodeprimidos⁽¹⁾. Su curso generalmente es crónico y con tendencia a la recaída y la forma de presentación suele ser la afectación pulmonar, cerebral o cutánea⁽²⁾.

La nocardiosis puede ser localizada a nivel cutáneo o linfocutáneo y es debida a una contaminación de una abrasión de piel que evoluciona a un absceso. Pero puede manifestarse de forma diseminada o presentarse como una enfermedad fulminante en pacientes inmunocomprometidos por factores de riesgos como enfermedades infectocontagiosas, enfermedades crónicas o tratamientos prolongados con corticoides^(3,4).

El caso que presentamos ejemplifica una forma de nocardiosis aguda cutánea en un paciente inmunocomprometido por utilización prolongada de corticoides en el tratamiento de metástasis en hueso por cáncer de próstata. Tiene, además, el antecedente de trabajar en agricultura, entorno en el que se produjo la primera lesión de piel. La secreción purulenta estudiada permitió aislar *Nocardia brasiliensis*. Llamativamente, la evolución posterior incluyó una afectación pulmonar en el contexto de un cuadro clínico insidioso e inespecífico, con decaimiento de estado general, fiebre persistente pese a haberse iniciado tratamiento con antibióticoterapia dirigida. El patrón pulmonar fue el de una neumonía aguda necrotizante.

La diseminación de la nocardiosis se manifiesta como abscesos múltiples en varios órganos y puede ocurrir por vía hematogena⁽⁵⁾. Durante su internación este paciente presentó dolor intenso en región lumbar lo que llevó a constatar una lesión vertebral a nivel de L3 con colección líquida presumiblemente debida a la diseminación hematogena del mismo germen.

Se sugiere una estrecha vigilancia debido a la recidivas aun después de culminado el tratamiento.

Es importante resaltar que no se produjo óbito del paciente a pesar de su inmunosupresión considerando que es una enfermedad con alto índice de mortalidad debido al retraso en el diagnóstico y tratamiento⁽⁶⁾. La mortalidad se incrementa en pacientes que presentan inmunodeficiencia y en aquellos en los cuales se ven afectados más de dos órganos debido a diseminación de la infección. Por lo que, además de un alto índice de sospecha de infección por *Nocardia*, es importante un tratamiento oportuno y dirigido. Se debe recordar que puede simular otras infecciones piógenas comunes causadas por microorganismos tales como *Stafilococcus aureus*. Muchas infecciones por *Nocardia sp* son subdiagnosticadas pues las secreciones no son coloreadas al Gram ni cultivadas.

Todos estos factores podrían explicar la escasa literatura en número de casos de nocardiosis cutáneas, linfocutáneas, primarias y diseminaciones. Una revisión bibliográfica de nocardiosis en el Paraguay reportó algunos casos aislados como la queratitis por *Nocardia sp* (2012), empiema por *Nocardia sp* presentado en el 5º Congreso Paraguayo de Neumología en el INERAM, sin contar con más publicaciones hasta la fecha^(7,8).

Conflictos de interés

Los autores no declaran conflictos de interés comercial

REFERENCIAS BIBLIOGRÁFICAS

1. Maraki S, Chochlidakis S, Nioti E, Tselentis Y. Primary lymphocutaneous nocardiosis in an immunocompetent patient. *Ann Clin Microbiol Antimicrob.* 2004; 3:24
2. Kosova-Maali D, Bergeron E, Maali Y, Durand T, Gonzalez J, Mounié D, et al. High intraspecific genetic diversity of nocardia brasiliensis, a pathogen responsible for cutaneous nocardiosis found in France: Phylogenetic relationships by using sod and hsp65 genes. *Biomed Res Int.* 2018;2018: 7314054.
3. Michałek K, Lechowicz M, Pastuszczak M, Wojas-Pelc A. The use of trimethoprim and sulfamethoxazole (TMP-SMX) in dermatology. *Folia Med Cracov.* 2015;55(1):35–41.
4. Steinbrink J, Leavens J, Kauffman CA, Miceli MH. Manifestations and outcomes of nocardia infections: Comparison of immunocompromised and nonimmunocompromised adult patients. *Medicine (Baltimore).* 2018; 97(40):e12436.
5. Fatahi-Bafghi M. Nocardiosis from 1888 to 2017. *Microb Pathog.* 2018; 114:369-84.
6. Sardana K, Chugh S. Newer therapeutic modalities for Actinomycetoma by Nocardia species. *Int J Dermatol.* 2018; 57(9):e64-e65.
7. Sanabria R, Fariña N, Laspina F, Samudio M, Escurra E, Cibils D, Santacruz I. Primer reporte de queratitis por Nocardia Brasiliensis en Paraguay, *Mem. Inst. Investig. Cienc. Salud.* 2012; 10(1): 85-8.
8. Sanabria R, Escurra E, Fariña N, Cibils D, Santacruz I, Miño de Kaspar H. Nocardia brasiliensis en ulcera de córnea. In VII Congreso Paraguayo de Infectología. I Jornada de Microbiología Clínica. V Jornada de Enfermería; 6 al 8 Nov 2009. Asunción: La Sociedad; 2009.
9. Moylett EH, Pacheco SE, Brown-Elliott BA, Perry TR, Buescher ES, Birmingham MC, et al. Clinical experience with linezolid for the treatment of nocardia infection. *Clin Infect Dis.* 2003; 36(3):313-8.
10. Lederman ER, Crum NF. A case series and focused review of nocardiosis: Clinical and microbiologic aspects. *Medicine (Baltimore).* 2004; 83(5):300-13.