

## ■ REPORTE DE CASO

### Actinomicosis mandibular Mandibular actinomycosis

<sup>a</sup>Jesús Falcón<sup>1</sup>, <sup>b</sup>Ana Vitale<sup>1</sup>

<sup>1</sup>Ministerio de Salud Pública y Bienestar Social. Hospital General de Luque. Departamento de Medicina Interna. Servicio de Clínica Médica. Luque, Paraguay

#### RESUMEN

Mujer de 46 años, tiroidectomizada por bocio hiperfuncionante, con bicitopenia (anemia y leucopenia) en estudio, acude por tumoración y dolor del maxilar inferior y secreción purulenta, de 4 meses de evolución, con fiebre intermitente. Presentó disminución de ingesta de alimentos con pérdida de 20 kg de peso aproximadamente. Ya recibió varios esquemas de tratamiento entre los que se incluye antimicrobianos, sin mejoría.

Muestras de secreción con cultivo: negativos. Tomografía del macizo facial con lesiones osteolíticas y fractura del maxilar inferior. La biopsia muestra inflamación crónica inespecífica y presencia de *Actinomyces* sp. Biopsia osteomedular: probable efecto tóxico medular.

Recibió tratamiento prolongado con antimicrobiano, mejorando. Actualmente en planes de reconstrucción de maxilar inferior.

**Palabras claves:** Actinomyces, actinomicosis cervicofacial.

#### ABSTRACT

A 46-year-old woman, thyroidectomized by hyperfunctional goiter, with bicytopenia (anemia and leukopenia) under study, consults because of a tumor, pain of the lower jaw and purulent secretion of 4 months of evolution, with intermittent fever. She presented decrease in food intake with loss of approximately 20 kg of weight. She has already received several treatment schemes, including antimicrobials, without improvement. Culture secretion samples: negative. Tomography of the facial massif showed osteolytic lesions and fracture of the lower jaw. The biopsy shows nonspecific chronic inflammation and the presence of *Actinomyces* sp. Osteomedullary biopsy: probable spinal toxic effect. She received prolonged treatment with antimicrobial, improving. Currently she is in reconstruction plans of the lower jaw.

**Keywords:** *Actinomyces*, cervicofacial actinomycosis.

<sup>a</sup>Jefe de Sala. Especialista en Medicina Interna

<sup>b</sup>Residente del Postgrado en Medicina Interna

#### **Autor correspondiente:**


Dr. Jesús Falcón

Departamento de Medicina Interna. Hospital General de Luque, Paraguay

Correo electrónico: rjmfalcon7953@gmail.com

ORCID: 0000-0003-2047-2294

**Artículo recibido:** 10 junio 2019 **Artículo aprobado:** 6 septiembre 2019

 Este es un artículo publicado en acceso abierto bajo una Licencia Creative Commons CC-BY 4.0

## INTRODUCCIÓN

La actinomycosis es una enfermedad granulomatosa crónica rara y lentamente progresiva causada por bacterias filamentosas anaeróbicas Gram positivas de la familia *Actinomycetaceae* (género *Actinomyces*)<sup>(1)</sup>. Son bacterias comensales habituales de la orofaringe, los aparatos digestivo y genitourinario predominando la infección en la población masculina, con una relación de 3:1. A menudo, es subdiagnosticada debido a que puede imitar a otras enfermedades como los tumores malignos y la tuberculosis, por lo que es necesario un elevado nivel de sospecha clínica para hacer el diagnóstico precoz. Sin embargo, si se maneja al paciente en forma adecuada es fácilmente tratable y curable. Cuando la integridad del tejido se rompe a través de una lesión de la mucosa, pueden invadir las estructuras locales y los órganos y convertirse en patógenos. La actinomycosis es, por lo tanto, principalmente una infección endógena<sup>(2)</sup>. Sus formas clínicas se presentan según el sitio anatómico infectado: orocervicofacial, torácica, abdominopélvica, del sistema nervioso central, musculoesquelética y diseminada. De las más de 30 especies, *A. israelii* es el patógeno humano más común y se encuentra en la mayoría de las presentaciones clínicas, pero ciertas especies se han relacionado con síndromes clínicos particulares<sup>(3)</sup>.

Se presenta el caso por la baja incidencia de esta patología y su importancia como diagnóstico diferencial de tumoraciones cérvico-faciales.

## REPORTE DE CASO

Paciente de sexo femenino de 46 años, ama de casa, con antecedente de tiroidectomía por bocio hiperfuncionante en tratamiento con levotiroxina, bicitopenia (anemia y leucopenia) en estudio por consulta ambulatoria en el Servicio de Hematología, cuya evolución ya lleva aproximadamente seis meses.

Consulta por tumoración en la región del maxilar inferior lado derecho y secreción purulenta la cual drena en la cavidad oral, de 4 meses de evolución. Refiere además sensación febril desde el inicio del cuadro en forma intermitente, dolor moderado en la zona de la tumoración que irradia a oído además de disminución de la apertura bucal impidiendo la ingesta de alimentos sólidos por lo que tuvo pérdida de peso no intencional 20 kg aproximadamente en el periodo de la evolución del cuadro.

Acudió a varias consultas anteriormente por el mismo cuadro donde recibió tratamiento con antiinflamatorios no esteroideos y terapia antimicrobiana que desconoce y también automedicación, probablemente cloranfenicol, según descripción de la misma paciente.

Examen físico: presenta una tumoración en región maxilar inferior derecha, de bordes mal delimitados, de 4 x 4 cm aproximadamente, de superficie eritematosa con centro ulcerado, aspecto indurado, dolorosa a la palpación, no móvil, adherida a planos profundos, de cuyo centro emana secreción purulenta, fétida, en moderada cantidad en la cavidad bucal. Se observan además piezas dentarias en mal estado, varias de ellas faltantes (extracciones) además de presencia de caries y sarro, ulceraciones de encía y halitosis importante.

Laboratorio: hemoglobina 9,5 g/dL. Glóbulos blancos 1.400 mm<sup>3</sup>, neutrófilos 56%, linfocitos 42%. Plaquetas 280.000 mm<sup>3</sup>. Analítica de funcionalidad renal y hepática normales.

Se tomaron muestras de secreción, con las que se realizó tinción de Gram (negativa) y cultivo (negativo).

Punción aspirativa con aguja fina de la tumoración: negativa.

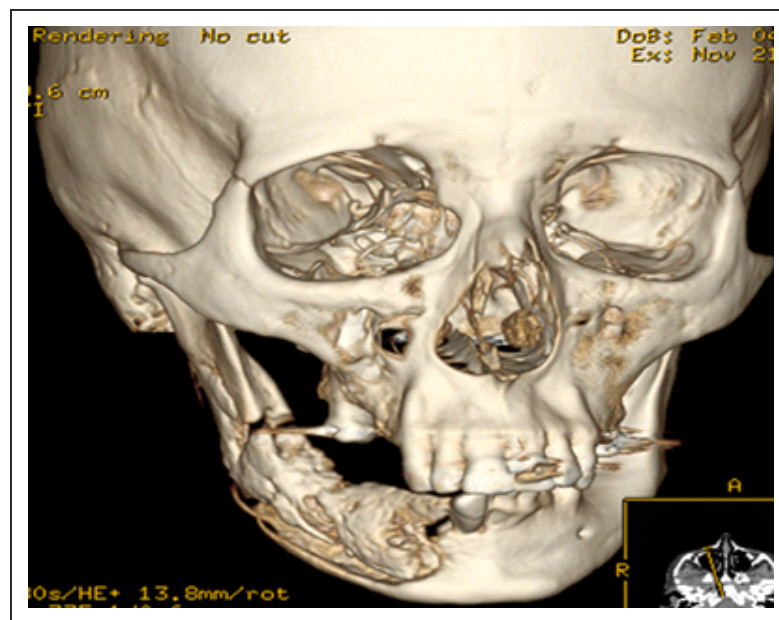
Tomografía simple de macizo facial: se observan lesiones osteolíticas en toda la arcada maxilar

inferior derecha, con múltiples fracturas patológicas desde el tercio medio de la rama ascendente, ángulo y rama horizontal, hasta la línea media (figuras 1, 2 y 3).

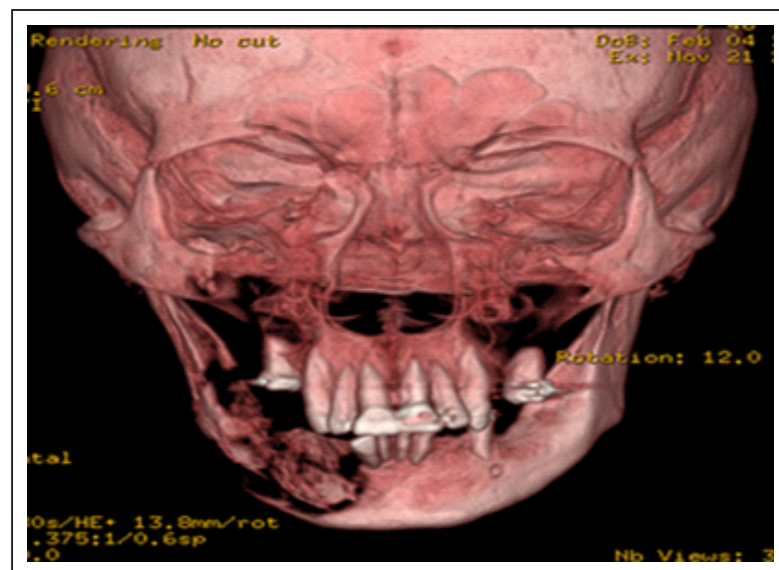
Biopsia excisional: denso infiltrado inflamatorio crónico inespecífico y fragmentos de tejido óseo con necrosis. Presencia de *Actinomyces sp.* (figura 4).

Biopsia osteomedular: freno madurativo a nivel de neutrófilos segmentados. Compatible con efecto tóxico medular por medicación por lo cual se realizó tratamiento con factor estimulante de colonias granulocíticas con buena respuesta al 5° día de tratamiento normalizándose el conteo de glóbulos blancos.

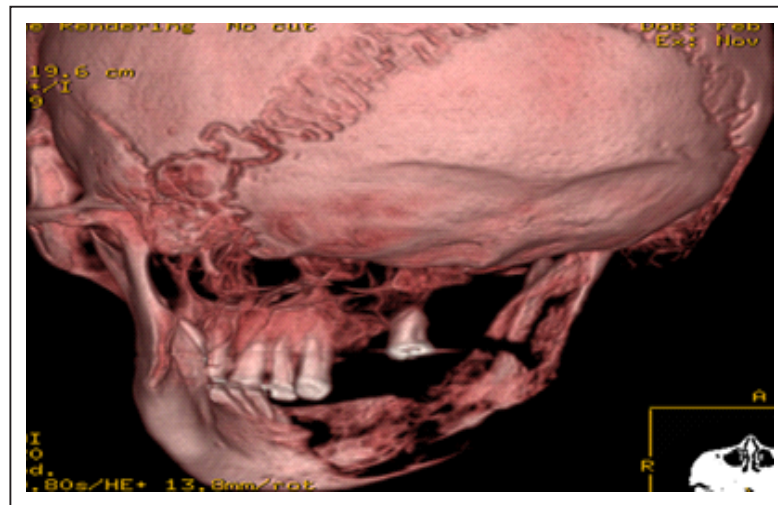
Recibió tratamiento con ceftriaxona + clindamicina por 28 días, seguido de amoxicilina vía oral por 12 meses. Actualmente en planes de reconstrucción de maxilar inferior derecho con material protésico.



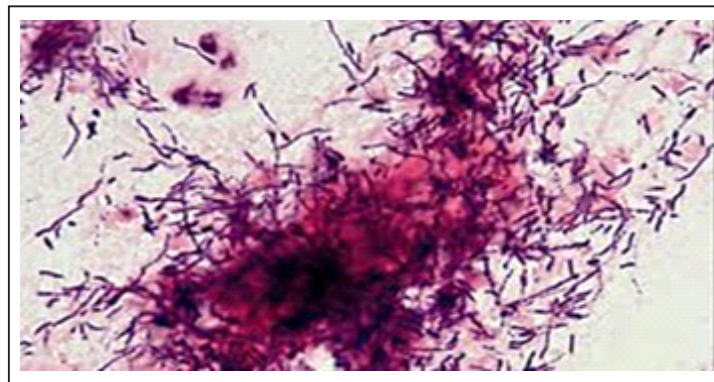
**Figura 1.** Tomografía de macizo facial (vista lateral): destrucción de parte del cuerpo y la rama ascendente del maxilar inferior derecho.



**Figura 2.** Tomografía de macizo facial (vista frontal): destrucción de parte del cuerpo y la rama ascendente del maxilar inferior derecho.



**Figura 3.** Tomografía de macizo facial (vista posterior): destrucción de parte del cuerpo y la rama ascendente del maxilar inferior derecho.



**Figura 4.** *Actinomyces* sp. Tinción de Gram al microscopio óptico

## DISCUSIÓN

La actinomicosis tiene una gran capacidad para mimetizarse con otras enfermedades por su gran variedad de manifestaciones, por lo que comúnmente se llega al diagnóstico luego de varias consultas. Esto deja a la enfermedad progresar produciendo gran destrucción de tejidos locales.

El cuadro clínico clásico de combinación de cronicidad con progresión hística con rasgos tumorales, la formación de fístulas y su carácter resistente o recurrente después de un tratamiento terapéutico corto obliga a descartarlo. Aun así, se ha dicho que "ninguna enfermedad se le ha pasado inadvertida tantas veces al médico experto". Por todo ello, la entidad sigue siendo un gran problema en el diagnóstico, lo que impide pautar un tratamiento adecuado<sup>(4)</sup>. Se ha descrito que la principal población en riesgo es aquella con mala higiene oral, gingivitis, extracciones dentales, caries, diabetes mellitus, inmunosupresión, desnutrición y daño tisular local, que coincidiría con las afecciones del caso presentado. El diagnóstico confirmatorio es a través de la histología o microbiología, mediante el cultivo a partir de exudados y biopsias.

Con la terapéutica adecuada la evolución es favorable en la casi totalidad de los casos. Se recomienda un tratamiento prolongado, de 6 a 12 meses<sup>(5)</sup>.

**Conflictos de interés:** los autores no declaran conflictos de interés comercial

## **REFERENCIAS BIBLIOGRÁFICAS**

1. Russo TA. Agents of actinomyces. In: Mandell GL, Bennett JE, Dolin R. Principles and practice of infectious diseases. 7th ed. Philadelphia: Churchill Livingstone, Elsevier; 2010. p. 3209-19.
2. Wong VK, Turmezei TD, Weston VC . Actinomycosis. BMJ. 2011; 343:785-90.
3. Pulvener G, Schutt-Gerowitt H, Schaal KP. Human cervicofacial actinomycoses: microbiological data for 1997 cases. Clin Infect Dis. 2003; 37(4): 490-7.
4. Russo TA. Actinomycosis y enfermedad de Whipple. En: Kasper DL, Hauser SL, Jameson JL, Fauci AS, Longo DL, Loscalzo J, editores. Harrison: Principios de medicina interna. 19ª ed. Mexico: Mc Graw Hill; 2015. p. 1088-94.
5. Brook I. Actinomycosis: diagnosis and management. South Med J. 2008; 101(10): 1019-23.