








## ■ REPORTE DE CASO

### **Púrpura fulminante aguda concomitante con proceso infeccioso pulmonar**

### **Acute fulminant purpura concomitant with pulmonary infectious process**


Judith Nelsi Montiel Centurión<sup>1</sup> , Andrea Belén Mongelós Ortiz<sup>1</sup> , Verónica Rosemarie Rotela Fisch<sup>1</sup> , Liz Marlene Flor González<sup>1</sup> , Arnaldo Benjamín Aldama Caballero<sup>1</sup> , María Belén Goiburú Chenú<sup>2</sup> , Luis Alejandro Barrios Invernizzi<sup>3</sup> 

<sup>1</sup> Universidad Nacional de Asunción. Hospital de Clínicas. Cátedra y Servicio de Dermatología. San Lorenzo. Paraguay.

<sup>2</sup> Universidad Nacional de Asunción. Hospital de Clínicas. Servicio de Anatomía Patológica. San Lorenzo. Paraguay.

<sup>3</sup> Universidad Nacional de Asunción. Hospital de Clínicas. I Cátedra de Clínica Médica. San Lorenzo. Paraguay.

**Editor responsable:** Raúl Real-Delor. Universidad Nacional de Asunción. San Lorenzo, Paraguay. 

**Revisor:** Fátima María Núñez Lezcano. Ministerio de Salud Pública y Bienestar Social, Paraguay. 

## **RESUMEN**

La púrpura fulminante o *purpura fulminans* es un síndrome de trombosis microvascular cutánea y necrosis hemorrágica de rápida evolución.

Se presenta el caso de un paciente masculino, internado por patología infecciosa y evento cardiovascular agudo, que desarrolla púrpura fulminante por déficit de proteína C, relacionado a cuadro infeccioso concomitante.

**Palabras claves:** púrpura fulminante, neumonía bacteriana, proteína C, proteína S

## **ABSTRACT**

Purpura fulminans is a rapidly evolving syndrome of cutaneous microvascular thrombosis and hemorrhagic necrosis. We present the case of a male patient, hospitalized for an infectious pathology and an acute cardiovascular event, who developed purpura fulminans due to protein C deficiency, related to a concomitant infectious condition.

**Keywords:** purpura fulminans, bacterial pneumonia, protein C, protein S


---

**Artículo recibido:** 21 octubre 2023    **Artículo aceptado:** 2 febrero 2024

### **Autor correspondiente:**

Judith Nelsi Montiel Centurión

Correo electrónico: [judithmontiel93@hotmail.com](mailto:judithmontiel93@hotmail.com)

 Este es un artículo publicado en acceso abierto bajo una Licencia Creative Commons CC-BY 4.0

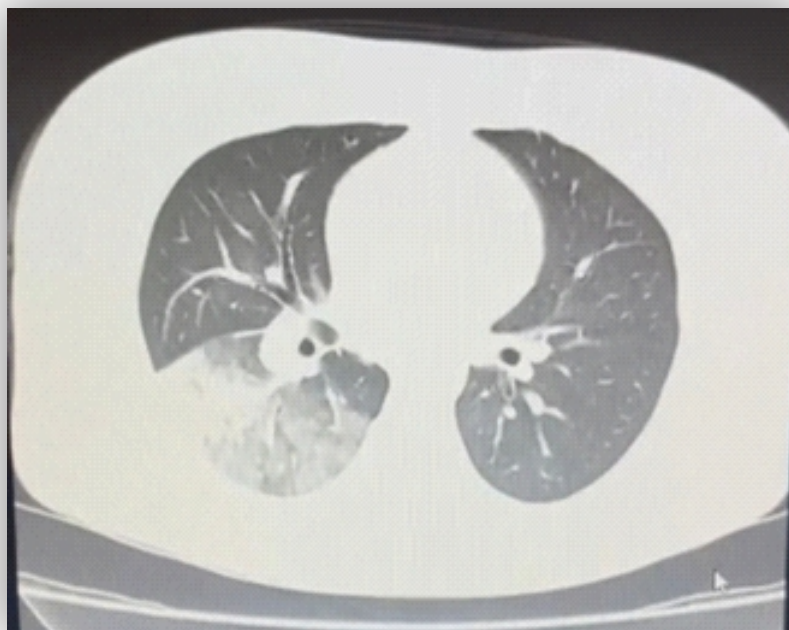
## INTRODUCCIÓN

La púrpura fulminante o *purpura fulminans* es una verdadera emergencia y requiere diagnóstico y manejo inmediatos. Es un síndrome de trombosis microvascular cutánea y necrosis hemorrágica que evoluciona rápidamente <sup>(1)</sup>. El nombre de «púrpura fulminante» se utilizó por primera vez a finales del siglo XIX para describir un síndrome de púrpura extendida en pacientes muy enfermos, generalmente niños, en el contexto de una infección aguda o en período de convalecencia <sup>(2)</sup>. Actualmente, esta denominación comprende tres síndromes diferentes, que son la púrpura fulminante neonatal, la infecciosa aguda y la post infecciosa o idiopática. Todos los casos se asocian a una deficiencia hereditaria y/o transitoria de las proteínas C y/o S <sup>(3)</sup>. La mortalidad y la morbilidad de esta afección son altas, requiriendo amputación de los miembros afectados en la mayoría de los casos <sup>(4)</sup>.

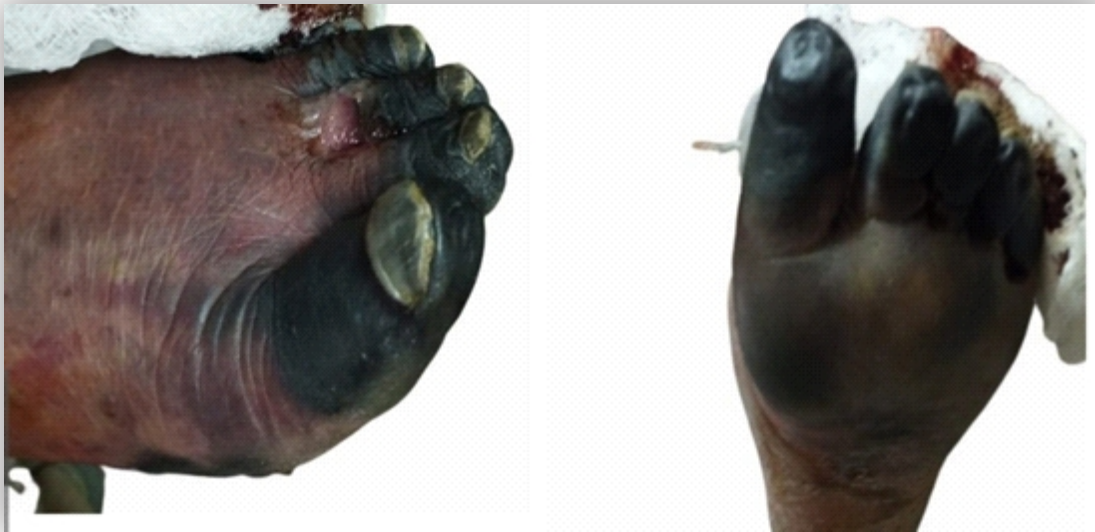## CASO CLÍNICO

Paciente de sexo masculino, de 60 años, procedente de área urbana, acude por cuadro de varios días de evolución de dificultad respiratoria progresiva, sensación febril, náuseas y vómitos en varias oportunidades y malestar general. Al ingreso se realiza tomografía de tórax, donde se constata infiltrado en lóbulo inferior derecho (figura 1), por lo que el paciente queda internado con los diagnósticos de neumonía adquirida en la comunidad de campo pulmonar derecho e infarto agudo de miocardio sin elevación del ST. Pero 24 horas después del ingreso presenta cambios en la coloración de ambos miembros inferiores y superiores. Estos se inician en punta de los dedos, adoptando una coloración azulada oscura, rápidamente progresiva, acompañado de parestesias.

A la exploración física se detecta necrosis distal de los dedos de ambos pies. Placa eritematosa de 2 cm debajo del 3<sup>er</sup> dedo del pie izquierdo, con secreción purulenta espontánea (figuras 2 y 3).

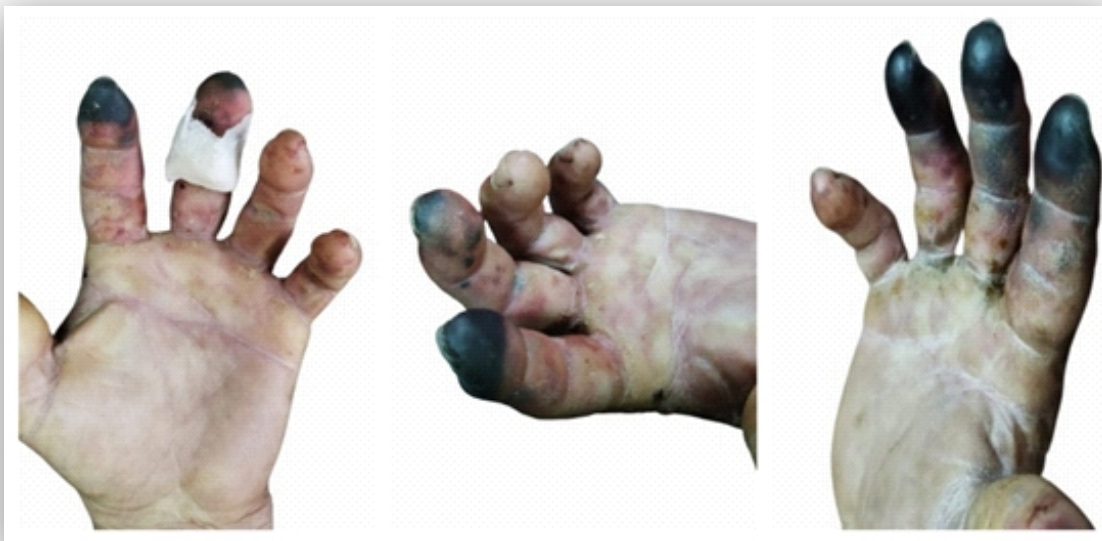

**Figuras 1.** Tomografía simple de tórax donde se observa condensación del lóbulo inferior derecho con patrón de broncograma aéreo asociado con áreas de opacidad en vidrio esmerilado.



**Figuras 2 y 3.** Necrosis distal de todos los dedos de ambos pies. Placa eritematosa de 2 cm aproximadamente que asienta sobre la base del 3<sup>er</sup> dedo del pie izquierdo, con salida de secreción purulenta espontánea

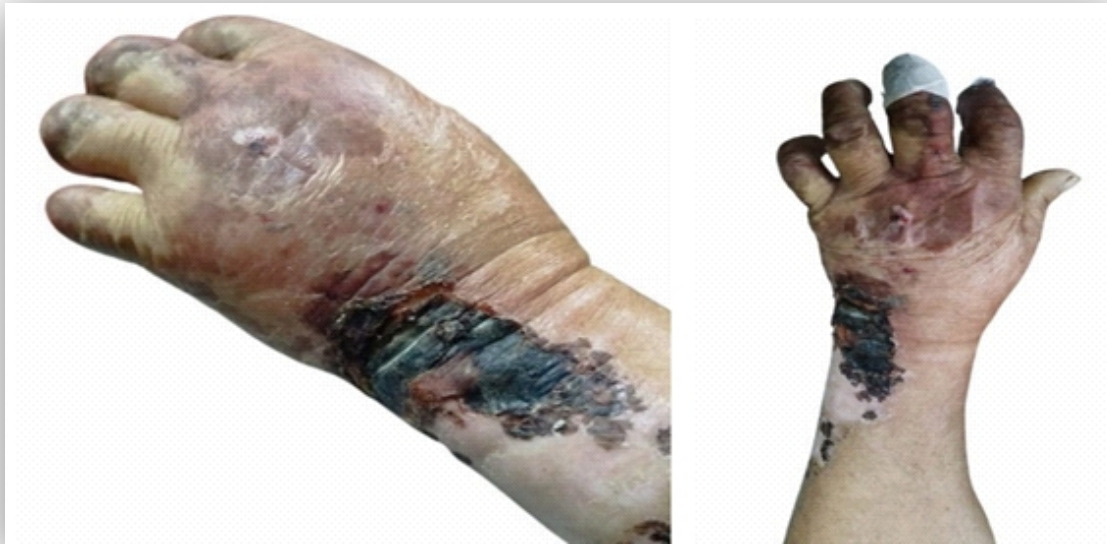Además se halla necrosis de predominio distal del 2 al 4<sup>to</sup> dedo de la mano derecha, y palmas edematosas con placas de aspecto reticular (figuras 4, 5 y 6).



**Figuras 4, 5 y 6.** Necrosis de predominio distal del 2 al 4<sup>to</sup> dedo de la mano derecha. Palma edematosa con placas de aspecto reticular.

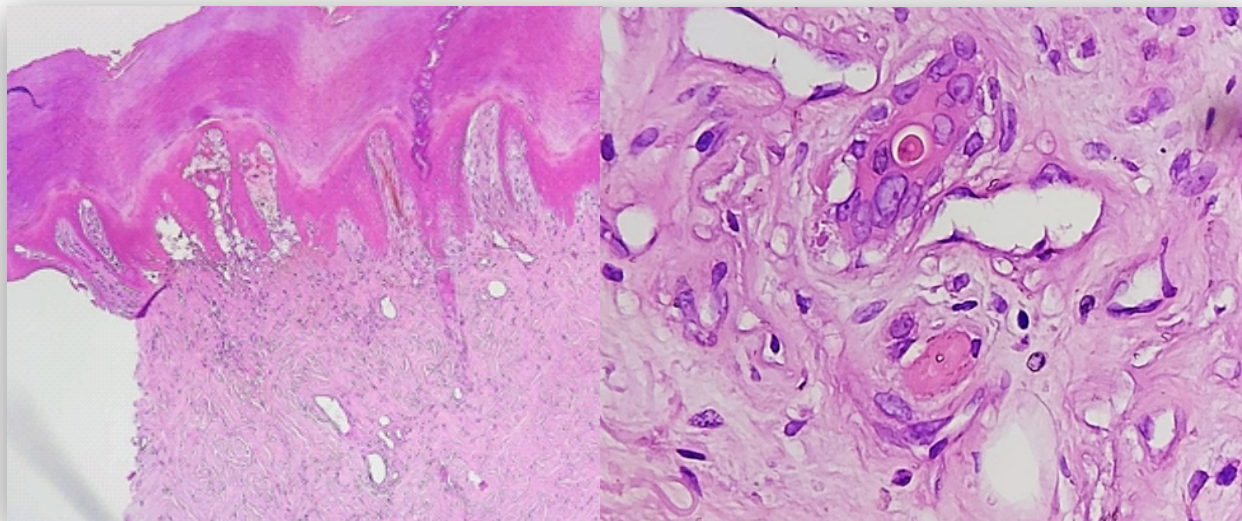
Se observa además placa eritematoviolácea, de 5 cm de diámetro, edematosa, de bordes irregulares, límites difusos, en dorso de mano izquierda y otra de 6 cm de largo, cubierta con costra necrótica, de bordes irregulares y límites netos, en antebrazo (figuras 7 y 8).





**Figuras 7 y 8.** Placa eritematoviolácea, 5 cm de diámetro, edematosa, de bordes irregulares, límites difusos, en dorso de mano izquierda y otra placa de 6 cm de eje largo, cubierta con costra necrótica, de bordes irregulares y límites netos, en antebrazo

En la ecografía Doppler color de los miembros se observa que el eje arterial de ambos miembros inferiores presenta flujo distal de baja velocidad pero no se logra identificar sitio de obstrucción. El segmento proximal se halla dentro de límites normales y la arcada palmar superficial y profunda sin señal color ni *power* Doppler.



**Figuras 9 y 10.** Extensa necrosis epidérmica que afecta a todo su espesor y se acompaña de acantólisis focal con formación de bulla subepidérmica. En dermis reticular media y profunda se observan aislados de vasos pequeños con trombo de fibrina. No se evidencia neutrófilos, leucocitoclasia ni necrosis fibrinoide de la pared de vasos sanguíneos.

Los estudios microbiológicos informan hemocultivos negativos, hisopado nasofaríngeo para SARS-CoV-2 negativo. La orina simple retorna con leucocitos 10-20/campo, bacterias negativo, pero con urocultivo negativo. Otros estudios: test rápido para VIH no reactivo, HBsAg negativo, VDRL no reactivo, dengue NS1 negativo, dengue IgG positivo e IgM negativo.

Los detalles del coagulograma, perfil colagénico y trombofílico se detallan en la tabla 1

**Tabla 1.** Datos laboratoriales

Coagulograma	Perfil colagénico	Perfil trombofílico
TP 68%	Factor reumatoideo negativo	Proteína S 77% (70-140%)
INR 1,31	ANA 1:160 Patrón nuclear homogéneo	Proteína C 63% (70-140%)
TTPA 29 seg	Anti DNA negativo Anti CCP negativo	Perfil SAF: Ac Anti Cardiolipina IgA: negativo Ac Anti Cardiolipina IgG: negativo Ac Anti Cardiolipina IgM: negativo Anticoagulante lúpico: negativo
Fibrinógeno 638 mg/dl	Anca MPO y PR3 Negativos	Ac Anti B2Glicoproteína I IgA: Positivo
Plaquetas 291.000/mm <sup>3</sup>	C3 y C4 en rango	Ac Anti B2Glicoproteína I IgM: Indeterminado
		Ac Anti B2Glicoproteína I IgG: Indeterminado

SAF: síndrome antifosfolípido

En su evolución el paciente recibió cobertura antibiótica de amplio espectro, anticoagulación con heparina, desbridamientos quirúrgicos y amputaciones. Es dado de alta en buenas condiciones generales, aunque con secuelas de las amputaciones.

## DISCUSIÓN

Los tres tipos de púrpura fulminante que se describen en la literatura son la púrpura fulminante neonatal, idiopática e infecciosa aguda <sup>(3)</sup>. La púrpura fulminante neonatal C y S corresponden a un desorden hereditario dominante. Las personas heterocigotas generalmente no presentan síntomas hasta la adultez, pero las homocigotas presentan niveles muy bajos de proteína C (<1%), desarrollando púrpura *fulminans* y eventos trombóticos en el periodo neonatal, frecuentemente con desenlace fatal <sup>(5)</sup>.

La púrpura fulminante idiopática es un trastorno autoinmune posinfeccioso con el antecedente de enfermedad febril inicial 10-15 días antes, que luego conduce a una púrpura rápidamente progresiva. Se cree que la causa es una deficiencia relativa de proteína S<sup>(1,3)</sup>. De entre las múltiples infecciones descritas, las más comunes son la varicela y las infecciones estreptocócicas, que se presentan en 30% y 20% de los pacientes, respectivamente<sup>(6)</sup>.

La púrpura fulminante infecciosa aguda es el tercer tipo y la más común. Se acompaña de un déficit adquirido y transitorio de las proteínas C, S y/o antitrombina III, el más común es el de proteína C. Se manifiesta como un hallazgo cutáneo en los pacientes sépticos más graves. La endotoxina bacteriana desencadena el consumo de proteínas C y S y antitrombina III. Este estado procoagulante conduce a trombosis de los vasos dérmicos y se asocia con coagulación intravascular diseminada (CID)<sup>(1,3)</sup>.

Si bien la literatura describe la asociación de CID y sepsis en los pacientes con una púrpura fulminante, los criterios de CID y de sepsis no se objetivan en todos los casos, como en nuestro paciente. En un estudio realizado por Warner et al<sup>(7)</sup>, 67% de los pacientes se presentó con choque séptico y 78% se asoció a CID. Si bien en la mayoría de los pacientes están presentes los criterios de CID, no siempre es el caso.

En cuanto a los microorganismos implicados, el principal es el meningococo y en segundo lugar, el neumococo. En un estudio realizado en pacientes internados en una unidad de cuidados intensivos, se vio que la prevalencia de púrpura fulminante en el contexto de una infección por *Neisseria meningitidis* fue de 63,7% y para *Streptococcus pneumoniae* de 21,9%<sup>(4)</sup>. Otros microorganismos implicados son *S. aureus*, estreptococos  $\beta$ -hemolíticos A y B, *Haemophilus influenzae* y *H. aegyptius*. En los neonatos la mayoría por estreptococos del grupo B<sup>(8)</sup>. En el caso presentado, el hemocultivo del paciente retornó negativo, pero el mismo se encontraba con una neumonía adquirida en la comunidad, donde el principal agente es el neumococo<sup>(9)</sup> y el hemocultivo puede ser negativo en la mayoría de los casos<sup>(10)</sup>.

La proteína C circula en el plasma a una concentración promedio de 4 mcg/mL. Las concentraciones de proteína C se distribuyen normalmente entre 70 y 140% de lo normal<sup>(11)</sup>. En nuestro paciente se encontraba 63%, por lo que se asume que esta disminución está implicada en la patogenia de esta afección.

El síndrome antifosfolípido se caracteriza por trombosis venosa o arterial y/o un resultado adverso del embarazo en presencia de pruebas de laboratorio persistentes positivos de anticuerpos antifosfolípidos<sup>(12)</sup>. El paciente presenta solo una determinación positiva del perfil de estos anticuerpos, por lo que se debería de repetir el laboratorio luego de 12 semanas para descartar este diagnóstico. Los anticuerpos antifosfolípidos pueden positivizarse con procesos infecciosos agudos<sup>(13)</sup>. El paciente no presentó falla de otros órganos y sistemas, ya sea renal, pulmonar, neurológico, por lo que no cumple con criterios de síndrome antifosfolípido catastrófico<sup>(12)</sup>.

En cuanto la terapéutica, no hay un consenso de manejo estandarizado. El tratamiento debe estar orientado hacia la infección subyacente y al soporte general del paciente. La administración temprana de antibióticos tan pronto como el diagnóstico de púrpura *fulminans* se ha evocado es una importante ventaja terapéutica<sup>(4)</sup>.

Resulta interesante que, a pesar de los avances en el conocimiento de la fisiopatología de esta enfermedad, la mortalidad sigue siendo alta, asociada a una morbilidad no despreciable: amputación, insuficiencia renal, secuelas neurológicas, etc., por lo que el rápido actuar del médico internista y el apoyo multidisciplinario, en este caso del dermatólogo, es fundamental.

### **Conflicto de intereses:**

Declaramos que ninguno de los autores posee conflicto de intereses.

### **Declaración de contribución de los autores:**

Todos los autores han participado de la redacción de este artículo y han dado su consentimiento para la publicación.

### **Financiamiento:**

Este reporte de caso fue realizado mediante financiación propia.

## **REFERENCIAS BIBLIOGRÁFICAS**

1. Perera TB, Murphy-Lavoie HM. Purpura fulminans. In: StatPearls [Internet]. Treasure Island: StatPearls Publishing; 2024. [cited 2023 Aug 5]; Available from: <https://www.ncbi.nlm.nih.gov/books/NBK532865>
2. Konda S, Zell D, Milikowski C, Alonso-Llamazares J. Purpura fulminans associated with streptococcus pneumoniae septicemia in an asplenic pediatric patient. *Actas Dermosifiliogr* [Internet]. 2013 [cited 2023 Aug 5];104(7):623–7. Available from: <https://pubmed.ncbi.nlm.nih.gov/23985086/>. doi: 10.1016/j.adengl.2012.05.027
3. Trastornos congénitos y adquiridos de las proteínas C y S. In: Bologna J, Schaffer J, Cerroni L. *Dermatología*. 4ta ed. Barcelona: Elsevier; 2018. p. 400–1
4. Contou D, Sonnevile R, Canoui-Poitrine F, Colin G, Coudroy R, Pène F, et al. Clinical spectrum and short-term outcome of adult patients with purpura fulminans: a french multicenter retrospective cohort study. *Intensive Care Med*. 2018;44(9):1502–11. doi: 10.1007/s00134-018-5341-3
5. González de Cossío AC, Corral Chávez JC, González Márquez TN, Vega Memije ME. Púrpura fulminante neonatal: un caso y revisión de la literatura. *Dermatología Cosmet. Medica y Quir* [Internet]. 2018 [citado 5 Ago 2023];16(2):145-9. Disponible en: <https://www.medigraphic.com/pdfs/cosmetica/dcm-2018/dcm182h.pdf>
6. Morales Hernandez MDM, Carranza M, Patel B, Calvert J, Masri G. Purpura fulminans in a patient with septic shock due to escherichia coli bacteremia with emphysematous pyelitis. *Cureus* [Internet]. 2021 [cited 2023 Aug 5];13(2): e13249. Available from: <https://www.ncbi.nlm.nih.gov/pmc/articles/PMC7952243/> Doi: 10.7759/cureus.13249
7. Warner PM, Kagan RJ, Yakuboff KP, Kemalyan N, Palmieri TL, Greenhalgh DG, et al. Current management of purpura fulminans: a multicenter study. *J Burn Care Rehabil*. 2003; 24(3):119–26. doi: 10.1097/01.BCR.0000066789.79129.C2
8. Okuzono S, Ishimura M, Kanno S, Sonoda M, Kaku N, Motomura Y, et al. Streptococcus pyogenes-purpura fulminans as an invasive form of group A streptococcal infection. *Ann Clin Microbiol Antimicrob* [Internet]. 2018 [cited 2023 Aug 5];17(1):31. Available from: <https://pubmed.ncbi.nlm.nih.gov/29986727>. doi: 10.1186/s12941-018-0282-9
9. Girón Ortega JA, Pérez Galera S, Girón González JA. Protocolo diagnóstico y terapéutico de la neumonía adquirida en la comunidad. *Medicine* [Internet]. 2018 [citado 5 Ago 2023];12(53):3162-7. Disponible en: <https://www.residenciamflapaz.com/Articulos%20Residencia%2017/275%20Protocolo%20de%20tratamiento%20de%20neumonias.pdf> doi: 10.1016/j.med.2018.03.027
10. González Morales I, Frago Marchante MC, Corona Martínez LA. Resultados de la realización del hemocultivo al ingreso hospitalario en pacientes con neumonía adquirida en la comunidad. *Medisur* [Internet]. 2014 [citado 5 Ago 2023];12(1):135–9. Disponible en: [http://scielo.sld.cu/scielo.php?script=sci\\_arttext&pid=S1727-897X2014000100018&lng=es&nrm=iso&tlng=es](http://scielo.sld.cu/scielo.php?script=sci_arttext&pid=S1727-897X2014000100018&lng=es&nrm=iso&tlng=es)

11. Miletich J, Sherman L, Broze G Jr. Absence of thrombosis in subjects with heterozygous protein C deficiency. *N Engl J Med.* 1987; 317(16):991–6. doi: 10.1056/NEJM198710153171604
12. Del Carpio-Orantes L, López-Benjume B, García-Méndez S, Sánchez-Díaz JS, Rosas-Lozano AL, Mejía-Ramos SG, et al. Catastrophic antiphospholipid syndrome in Mexico. Literature review. *Reumatol Clin (Engl Ed).* 2023; 19(8):442-5. doi: 10.1016/j.reumae.2023.04.003
13. Garcia D, Erkan D. Diagnosis and management of the antiphospholipid syndrome. *N Engl J Med.* 2018;378(21):2010–21. doi: 10.1056/NEJMra1705454