

■ REPORTE DE CASO

Rubor hemifacial

Hemifacial flushing

Luis Esteban Dávalos Sosa¹ 

¹Ministerio de Salud Pública y Bienestar Social. Hospital General de Barrio Obrero. Asunción, Paraguay

RESUMEN

Se muestra caso de rubor hemifacial que se desarrolló en una mujer de 86 años de edad

Palabras claves: rubor, sepsis, venas yugulares.

ABSTRACT

We show a case of hemifacial flushing that developed in an 86-year-old woman.

Key words: flushing, sepsis, jugular veins

CASO CLÍNICO

Mujer internada por sepsis a punto de partida pulmonar en el servicio de Clínica Médica del Hospital General Barrio Obrero, Asunción, Paraguay, después de haber sido sometida a una vía venosa central. Se insertó un catéter venoso central en la vena yugular interna izquierda bajo guía ecográfica, por el servicio de Cirugía General. Se observó enrojecimiento hemifacial dentro de las 6 horas posteriores a la inserción de dicho catéter (figura 1).

Artículo recibido: 24 febrero 2022 **Artículo aceptado:** 6 agosto 2022

Autor correspondiente:

Dr. Luis Esteban Dávalos Sosa

Correo electrónico: luisestebandav@gmail.com


 Este es un artículo publicado en acceso abierto bajo una Licencia Creative Commons CC-BY 4.0

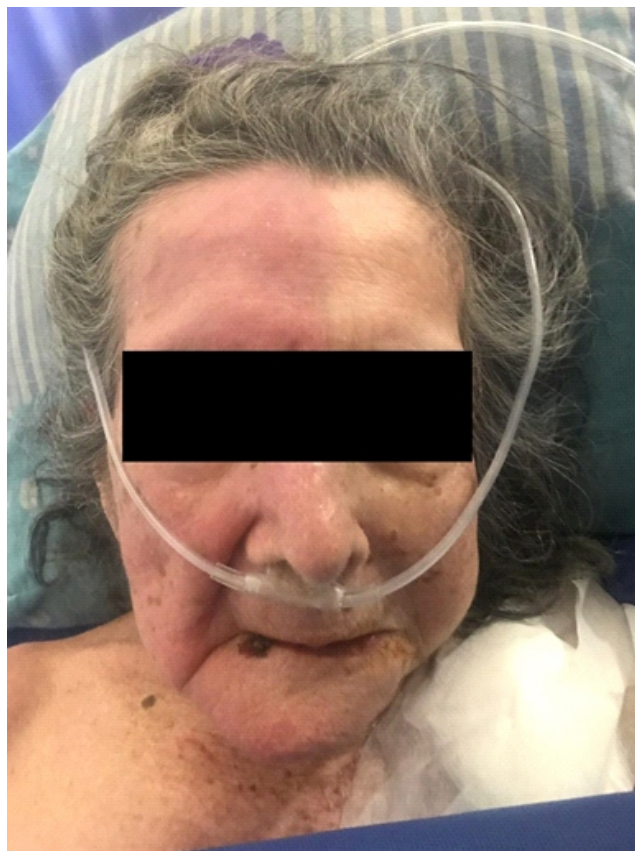

Figura 1. Rubor de hemicara derecha

DISCUSIÓN

Ante la presencia de este fenómeno se descartó síndrome de Arlequín y síndrome de Horner. El rubor probablemente se debió a la obstrucción del flujo de salida venoso por un trombo que rodeaba el catéter venoso central recién insertado, como se constató en la ecografía⁽¹⁻³⁾. Después de retirar el catéter venoso central, el rubor hemifacial se resolvió rápidamente.

Se presenta el caso por ser inusual y para tenerlo en cuenta entre los diagnósticos diferenciales de un rubor hemifacial.

REFERENCIAS BIBLIOGRÁFICAS

1. Abe M, Tamura A, Sogabe Y, Hashimoto C, Shyuto T, Ishikawa O. Harlequin sign (hemifacial flushing and contralateral hypohidrosis) in a 4-year-old girl with Horner syndrome. *Pediatr Dermatol*. 2006 Jul-Aug;23(4):358-60. doi: 10.1111/j.1525-1470.2006.00249.x. PMID: 16918633.
2. Smith SJ, Diehl N, Leavitt JA, Mohny BG. Incidence of pediatric Horner syndrome and the risk of neuroblastoma. *Arch Ophthalmol* 2010;128: 324-9. doi: 10.1001/archophthalmol.2010.6
3. Saito H. Congenital Horner's syndrome with unilateral facial flushing. *J Neurol Neurosurg Psychiatry* 1990;53:85-6. doi: 10.1136/jnnp.53.1.85. PMID: 2303838