

Presentación tardía de perforación aislada de vesícula biliar por traumatismo penetrante de abdomen. Reporte de un caso

Late presentation of isolated gallbladder perforation due to penetrating abdominal trauma. Case Report

* *Pablo E. Schaerer Elizeche*¹

* *Marcelo F. Duarte*¹

** *Ariel J. Benegas Masi*¹

** *Giovanna P. Vera Figueredo*¹

1. *Hospital Central del Instituto de Previsión Social. Asunción, Paraguay.*

RESUMEN

La perforación vesicular aislada posterior a un traumatismo penetrante de abdomen es un evento infrecuente debido a la situación anatómica de la misma. Los signos y síntomas de un coleperitoneo pueden no ser evidentes en las primeras horas a días del evento. Este es el caso de un paciente de 26 años que, tras traumatismo abdominal por arma blanca por agresión de terceros, presenta perforación aislada de la vesícula biliar.

Palabras clave: perforación vesicular, peritonitis biliar, traumatismo penetrante de abdomen

ABSTRACT

Isolated gallbladder perforation due to penetrating abdominal trauma is a rare event due to its anatomical location. The signs and symptoms suggestive of choleperitoneum may not be obvious within the first few hours following the event. This is the case of a 26-year-old man with penetrating abdominal trauma due to bladed weapon used by some individual with isolated gallbladder perforation.

Keywords: gallbladder perforation, biliary peritonitis, penetrating abdominal trauma

INTRODUCCIÓN

Debido a las situaciones anatómicas de las vías biliares extrahepáticas, las lesiones de estas tienen incidencia muy baja y son entidades extremadamente raras. En el 95% de los casos la causa se atribuye a lesiones iatrogénicas, mientras que solo el 5% a traumas. A su vez, se distribuyen en la siguiente proporción: vesícula biliar en un 3-5% y vías biliares en un 0,5% de los casos.⁽¹⁾

Los traumatismos de la vesícula biliar son raros, aún en gran-

des centros de referencia. En su estudio, Ball et al., hallaron 45 (0,11%) lesiones de la vesícula biliar en 40.000 pacientes. Esto se debe principalmente a que la vesícula se encuentra rodeada de órganos y estructuras como el hígado, el colon y los intestinos, el omento mayor y el tórax que la protegen de las agresiones. Es por esto que el trauma de la vesícula se asocia a otras lesiones de la cavidad abdominal. La causa más común del traumatismo vesicular son las heridas penetrantes por arma de fuego o arma blanca (89%). El traumatismo abdominal cerrado, por su parte, da cuenta del 11% restante.⁽²⁾

El tratamiento de las lesiones traumáticas de la vesícula biliar suele ser la colecistectomía. La mortalidad en pacientes con lesiones de la vesícula biliar se asocia a lesiones tales como las cardíacas, torácicas o hemorragias intraabdominales, fallo multiorgánico y/o lesiones craneoencefálicas. En las lesiones aisladas de la vesícula biliar el pronóstico es generalmente bueno.⁽³⁾

CASO CLÍNICO

Paciente de 26 años sin patologías de base. Refiere ser consumidor de sustancias psicoactivas de forma esporádica, bebedor ocasional y no tener antecedentes quirúrgicos. Refiere que 72 hs horas antes del ingreso es agredido por terceros con arma blanca recibiendo una puñalada en hipocondrio derecho en el contexto de un enfrentamiento. Presenta dolor en la región de la herida. Acude al facultativo donde refiere haber recibido analgésicos. Se tiene una conducta expectante porque la lesión impresionaba

* Médico especialista en Cirugía General

** Médico Cirujano

Autor correspondiente: Dr. Pablo Schaerer

Correo electrónico: psher2025@hotmail.com - Dirección: Capellanes del ejército en campaña 554. Asunción.

Fecha de recepción: 25/11/2022 - Fecha de aprobación: 03/02/2023


 Este es un artículo publicado en acceso abierto bajo una Licencia Creative Commons

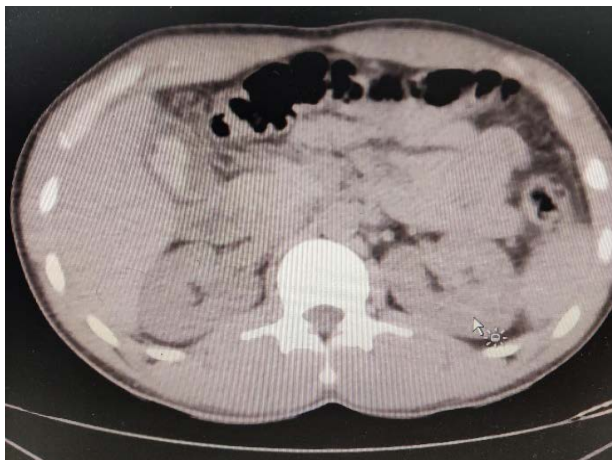

Figura 1. TAC simple de abdomen. Se observa líquido libre e imagen hiperdensa en la luz vesicular.

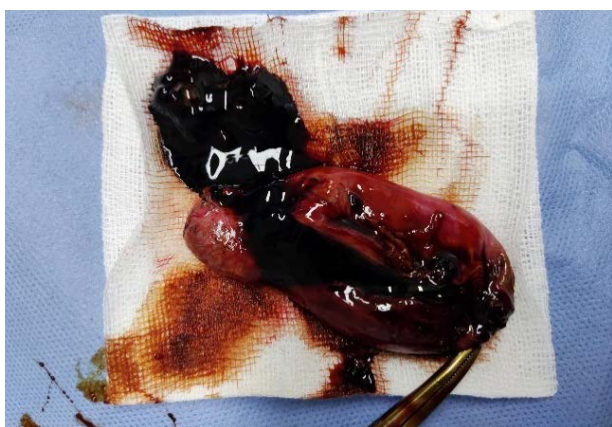

Figura 2. La laparotomía exploratoria confirma la presencia de coleperitoneo y perforación del fondo vesicular.



Figura 3. Vesícula biliar con coágulos en su interior.

superficial y no haber sobrepasado la fascia, razón por la cual horas después es dado de alta con signos de alarma.

Seis antes del ingreso, el paciente presentaba dolor abdominal de inicio insidioso y mal localizado en epigastrio con irradiación a hipocondrio derecho, que no cedía tras la ingesta de analgésicos comunes. No presentaba náuseas ni vómitos por lo que acudió al servicio de urgencias. Ingresó al servicio de urgencias con marcha conservada, buen estado general, hemodinámicamente estable y buena mecánica respiratoria. Al examen físico presentó abdomen asimétrico a expensas de lesión cortante en hipocondrio derecho de 1 cm de extensión aproximadamente cubierta con gasa estéril. A la palpación, el abdomen se encontraba blando, depresible, levemente doloroso en región perilesional a la palpación profunda no así a la superficial, sin defensa muscular, pero con signos de irritación peritoneal.

Se indicó hidratación parenteral, se solicitó un análisis laboratorio de rutina, que informa recuento de glóbulos blancos de 14.400/uL, neutrófilos 82%, hemoglobina 14,8 g/dL, plaquetas 284000/uL, bilirrubina total 0,85 mg/dL, fosfatasa alcalina 69 μ/L, GPT 26 u/L y GOT 52 u/L. Se solicitó una ecografía abdominal que informó “vesícula biliar de paredes engrosadas que miden hasta 20 mm de espesor, de aspecto irregular en toda su extensión, donde además llama la atención a nivel del fondo y

pared posterior una formación heterogénea predominantemente ecogénica de bordes lobulados, no móvil, y con escasa señal vascular al doppler color, mide 26 x 18 mm. Se sugiere estudio dirigido para mejor caracterización de la misma. Se constata líquido libre en espacio parietocólico derecho y fondo de saco de Douglas en moderada cantidad”. Ante dichos hallazgos se solicitó un estudio de TAC simple de tórax, abdomen y pelvis que confirmó la presencia de líquido libre multicompartimental. Se observó una vesícula biliar que impresiona engrosada con imagen heterogénea en la luz vesicular (*figura 1*).

A resultados de este hallazgo, se indicó conducta quirúrgica. La laparotomía exploratoria vino a confirmar la presencia de 500 cc de líquido biliar distribuido en toda la cavidad abdominal, adherencias laxas de epiplón a la vesícula biliar, de paredes delgadas, perforada en fondo vesicular, conteniendo bilis y coágulos de sangre en su interior. El conducto cístico era fino y largo, y un colédoco que impresionaba de calibre conservado (*figura 2*). Al inventario de cavidad se constató resto de órganos sin particularidades. Se realizó colecistectomía de fondo a cuello y lavado abdominal. Posterior al acto quirúrgico, el paciente fue trasladado a sala común, en donde presentó evolución favorable; 24 h después de la cirugía inició tolerancia, se continuó antibioticoterapia cubriendo foco abdominal con esquema de ciprofloxacina/metronidazol; 72 h después de la cirugía el paciente fue dado de alta.

Retorna resultado de anatomía patológica que informa de la presencia de colecistitis aguda con extensa necrosis transmural y reacción peritoneal.

DISCUSIÓN

La lesión de las vías biliares en traumatismos abdominales es rara y generalmente se asocia a lesiones de otros órganos. La lesión aislada de la vesícula biliar en el contexto de un traumatismo penetrante de abdomen es infrecuente debido a la protección anatómica que esta posee. Su incidencia global va del 0,8 al 2,1% en pacientes con algún tipo de traumatismo abdominal⁽⁴⁾.

La presencia de bilis estéril en la cavidad peritoneal genera una irritación discreta, lo cual explicaría la lenta evolución del cuadro^(5,6). El diagnóstico de perforación vesicular se confirma mediante laparotomía exploratoria, siendo de más severidad las lesiones de los órganos que se sobrepone a ella. Cuando no

se explora el abdomen, puede existir un periodo de 1 a 6 semanas durante el cual puede desarrollarse un cuadro peritoneal tal y como sucedió en este caso. La colecistectomía es el tratamiento de elección para la ruptura vesicular secundaria a un traumatismo abdominal. El abordaje laparoscópico es una vía eficaz y segura para el tratamiento del traumatismo vesicular⁽⁷⁾. Sin embargo, en este caso, debido a la incertidumbre diagnóstica presente, se consideró como opción más segura la laparotomía exploratoria.

Conflicto de intereses: los autores declaran no tener ningún conflicto de intereses.

Contribución de los autores: todos los autores concibieron la idea, elaboración del trabajo, búsqueda bibliográfica y su revisión final.

Financiación: los autores financiaron la realización del presente artículo.

REFERENCIAS BIBLIOGRÁFICAS

1. Trauma de vesícula biliar por traumatismo penetrante de abdomen por herida de arma blanca, reporte de caso. [Internet]. Revista SACD. 2021 [citado 12 de agosto de 2021]. Disponible en: <http://revista.sacd.org.ar/trauma-de-vesicula-biliar-por-traumatismo-penetrante-de-abdomen-por-herida-de-arma-blanca-reporte-de-caso/>
2. Beltrán S. MA, Rodríguez V. FJ, Hevia M. JA, Zaffiri M. VR, Beltrán C. AA, Beltrán S. MA, et al. Perforación traumática aislada de la vesícula biliar. Revisión de la literatura actual con reporte de un caso. *Rev Cir.* febrero de 2020;72(1):76-81.
3. Kwan BYM, Plantinga P, Ross I. Isolated traumatic rupture of the gallbladder. *Radiol Case Rep.* 1 de enero de 2015;10(1):1029.
4. Epstein MG, Silva DL da, Elias NC, Sica GTA, Fávoro M de L, Ribeiro Junior MAF. Isolated rupture of the gallbladder following blunt abdominal trauma: case report. *Einstein São Paulo.* junio de 2013;11(2):227-8.
5. Izzo L, Gabriele R, Conte M, Di Cello P, Pugliese F, Merlini G, et al. Severity in biliary peritonitis. *Il G Chir.* mayo de 2012;33(5):168-71.
6. Andersson R, Tranberg KG, Bengmark S. Roles of bile and bacteria in biliary peritonitis. *Br J Surg.* enero de 1990;77(1):36-9.
7. Egawa N, Ueda J, Hiraki M, Ide T, Inoue S, Sakamoto Y, et al. Traumatic Gallbladder Rupture Treated by Laparoscopic Cholecystectomy. *Case Rep Gastroenterol.* 2016;10(2):212-7.