

Identificación de *Rickettsias* sp. y hemoparásitos en garrapatas de la especie *Rhipicephalus sanguineus* en perros de la ciudad de San Juan Bautista, departamento de Misiones, Paraguay

Identification of *Rickettsias* sp. and hemoparasites in ticks of the genus *Rhipicephalus sanguineus* in dogs from the city of San Juan Bautista, department of Misiones, Paraguay

Clidy Analiz Ayala Mendoza^{1*}, María Carol Arzamendia de Rodríguez², Lici Labreana Torales Alvarenga³

¹Universidad Nacional de Asunción. Facultad de Ciencias Veterinarias. Departamento de Gestión de Calidad. San Juan Bautista Misiones, Paraguay.

²Universidad Nacional de Asunción. Facultad de Ciencias Veterinarias. Departamento de Investigación Científica y Tecnológica. San Juan Bautista Misiones, Paraguay.

³Universidad Nacional de Asunción. Facultad de Ciencias Veterinarias. Departamento de Parasitología. San Juan Bautista Misiones, Paraguay.




 10.57201/ieuna2413371

Sección: Artículo original

*Autor correspondiente:
clidy.ayala@vet.una.py
clidy14@gmail.com

Editor de área:

Andrea Arrúa , Centro Multidisciplinario de Investigaciones Tecnológicas. San Lorenzo, Paraguay

Editor invitado:

Guillermo Enciso , Centro de Desarrollo e Innovación Tecnológica (CEDIT)

Recibido:

30 de abril de 2023

Aceptado:

11 de julio de 2023

Recibido en versión modificada:

1 de septiembre de 2023

Este es un artículo publicado en acceso abierto bajo una Licencia Creative Commons "CC BY 4.0".



Declaración de conflicto: Los autores declaran no tener conflicto de intereses.

e-ISSN 2709-0817

Como citar: Ayala Mendoza, C. A., Arzamendia de Rodríguez, M. C. y Torales Alvarenga, L. L. (2024). Identificación de *Rickettsias* sp. y hemoparásitos en garrapatas de la especie *Rhipicephalus sanguineus* en perros de la ciudad de San Juan Bautista, departamento de Misiones, Paraguay. *Revista investigaciones y estudios*. - UNA, 15(1), 27-37.

Resumen. El objetivo principal de esta investigación fue identificar la presencia de *Rickettsias* sp. y hemoparásitos en garrapatas de la especie *Rhipicephalus sanguineus* en perros. Se analizaron un total de 62 garrapatas adultas cargadas recolectadas de 62 perros del barrio Concepción, zona urbana de la ciudad de San Juan Bautista, en el departamento de Misiones, Paraguay, durante el año 2017. La muestra incluyó perros de diversas edades, razas y sexos. Para el análisis, se realizó un frotis directo de la hemolinfa de las garrapatas extraídas de los caninos, y posterior tinción Wright. Los resultados revelaron que el 13% de las garrapatas resultaron positivas para *Rickettsias* sp. y hemoparásitos. En detalle, el 6,5% mostró la presencia de cuerpos elementales de *Ehrlichia* spp., mientras que otro 6,5% presentó cuerpos vermiformes de *Babesia* spp. El 87% restante de las muestras resultaron negativas para *Rickettsias* sp. y hemoparásitos. En cuanto a los perros cuyas garrapatas dieron positivo para *Rickettsias* sp. y hemoparásitos, el 50% eran machos, y el otro 50% eran hembras. En cuanto a la edad de los perros muestreados, el 25% tenían menos de 1 año, el 50% tenían entre 1 y 5 años, y el 25% restante tenían más de 5 años. Con relación a la raza de los perros cuyas garrapatas resultaron positivas para *Rickettsias* sp. y hemoparásitos, el 37,5% eran de raza pura y el 62,5% eran de raza mestiza

Palabras clave: *Babesia* spp., *Ehrlichia* spp., tinción Wright, hemolinfa

Abstract. The main objective of the research work was the identification of *Rickettsias* sp. and hemoparasites in ticks of the genus *Rhipicephalus sanguineus* in dogs. A total of 62 adult ticks carried by 62 dogs from the Concepción neighborhood (urban area) of the city of San Juan Bautista, department of Misiones, Paraguay, in 2017, were analyzed (regardless of age, race and sex). A direct smear of the tick hemolymph extracted from the canines and stained with Wright staining was performed. The results revealed that 13% of the ticks were positive for *Rickettsias* sp. and hemoparasites. In detail, 6.5% showed the presence of elemental bodies of *Ehrlichia* spp., while another 6.5% presented vermiform bodies of *Babesia* spp. The remaining 87% of the samples were negative for *Rickettsias* sp. and hemoparasites. Regarding the canines whose ticks tested positive for *Rickettsias* sp. and hemoparasites, 4 canines that represent 50 % were male, while 4 canines corresponded to the female sex that represented 50 %. Regarding the age range of the canines sampled, 25 % represented canines under 1 year, 50 % canines between 1 and 5 years old, and 25 % canines older than 5 years. Regarding the breed of canines whose ticks were positive for *Rickettsias* sp. and hemoparasites, 37,5 % of the canines were purebred and 62,5 % were mixed breed.

Keywords: *Babesia* spp., *Ehrlichia* spp., Wright stain, hemolymph.

Introducción

Los hemoparásitos son parásitos microscópicos que viven y se reproducen a nivel de vasos sanguíneos, por fuera o dentro de glóbulos rojos o blancos. Estos microorganismos se encuentran ampliamente distribuidos en todo el mundo, al igual que las garrapatas, causando efectos negativos en la salud de los animales, que se caracterizan especialmente por decaimiento y cuadros hemáticos como anemia y trombocitopenia. La mayoría de los casos clínicos severos se observan en periodos de alta incidencia de garrapatas, que son los principales vectores de los agentes causales de los hemoparásitos (Domínguez Álvarez, 2011).

Los Ixódidos o garrapatas duras son importantes vectores de enfermedades producidas por protozoos, bacterias, virus y rickettsias, son parásitos temporales y se localizan en el hospedador durante cortos periodos de tiempo (Urquhart et al., 2001). Comprenden unas 700 especies en 12 géneros: *Boophilus*, *Rhipicephalus*, *Dermacentor*, *Amblyoma*, *Hyalomma*, *Haemaphysalis*, *Ixodes*, *Anocentor*, *Margaropus*, *Aponomina* y *Rhipicentor*; son cosmopolitas, encontrándose presentes en todas las latitudes, pero especialmente en climas tropicales y subtropicales, la mayoría de las especies son vectores de microorganismos causantes de patologías de gran prevalencia e incidencia en diferentes geografías y a gran variedad de vertebrados (León-Clavijo y Hernández Rojas, 2012).

Respecto a la morfología de los Ixódidos, está caracterizada por presentar un cuerpo aplanado que mide entre 1 a 10 mm, alcanzando tamaños mayores cuando se ingurgitan de sangre adquiriendo pesos superiores a 250 mg. El cuerpo de estas garrapatas posee un escudo que cubre toda la superficie dorsal del macho, es decir es completo, mientras que en las hembras este es incompleto, solo llega a cubrir el tercio anterior, permitiendo así que el abdomen crezca y se agrande lo suficiente para contener hasta dos centímetros cúbicos de sangre (León-Clavijo y Hernández-Rojas, 2012).

Durante la perforación de la piel, los quelíceros y el hipostoma desgarran los vasos capilares provocando una hemorragia. Al mismo tiempo, las garrapatas inoculan la saliva, cuyas moléculas líticas cooperan con la respuesta inflamatoria e inmunitaria del hospedador para formar un pequeño absceso o cavidad de alimentación en el extremo de los apéndices bucales, desde el cual succionan la sangre y los exudados tisulares que fluyen hacia dicha cavidad. Las garrapatas inoculan la saliva y succionan la sangre a través del mismo canal, de manera que realizan ambas funciones alternativamente durante todo el tiempo que tardan en completar la toma de sangre (Manzano Román et al., 2016).

Las garrapatas durante su vida pasan a través de cuatro fases: huevos, larvas, ninfas y adultos. Los tres últimos estadios se caracterizan por ser estados activos del ciclo, en los cuales estos ectoparásitos se alimentan de sangre una vez en cada una de las fases, pudiendo permanecer durante mucho tiempo en los pastos (León-Clavijo y Hernández-Rojas, 2012).

Las hembras de los ixodios chupan sangre una sola vez. Cuando están repletas se desprenden del huésped, caen al suelo, ponen varios miles de huevos y mueren. Las larvas se suben a las hierbas o arbustos donde esperan el paso de algún hospedador adecuado (Junquera, 2021).

La distribución de la erliquiosis canina está relacionada con la distribución de las garrapatas vectores, *Rhipicephalus sanguineus*, la garrapata marrón del perro y vector de *Ehrlichia canis* en todo el mundo, es probable que otras especies de garrapatas transmitan *Ehrlichia* conocidas y aun por conocer a animales silvestres y domésticos. Debido a las infecciones crónicas y subclínicas, un perro puede ser transportado de una región endémica a otra no endémica y desarrollar posteriormente las manifestaciones de la enfermedad, años después de la infección inicial (Ettinger y Feldman, 2007).

La Anaplasmosis canina se ha denominado una enfermedad de infecciones bacterianas transmitidas por garrapatas duras (Ixodidae), que afecta al ser humano y a los animales. Son de distribución universal, y están provocadas por diferentes especies de los géneros *Anaplasma* de la familia *Anaplasmataceae* (Domínguez Álvarez, 2011).

La *Babesia* spp. es un protozooario que parasita los glóbulos rojos. Luego de la infección, el periodo de incubación varía de 10 días a 3 semanas. La parasitemia puede detectarse en forma transitoria desde el día 1; la parasitemia recurrente se detecta hacia el día 14, con un máximo en el número de organismos hacia el día 20 (Couto y Nelson, 2000).

Las enfermedades infecciosas están despertando atención especial en los últimos años en la Medicina Veterinaria, debido a diferentes causas, entre las que se mencionan: la aparición o detección de nuevos agentes patógenos transmitidos por garrapatas que anteriormente no se les daba mucha importancia; al hecho de que agentes infecciosos descritos en otras zonas ahora son descubiertos en lugares muy diversos y distantes (debido al cambio climático y a los movimientos migratorios de los propietarios y sus mascotas); al incremento en el número de casos en los que se diagnostican múltiples coinfecciones en el mismo perro y al uso de nuevas técnicas de diagnóstico de alta sensibilidad que permiten identificar agentes infecciosos que hasta ahora, con los métodos tradicionales, no era posible. El diagnóstico de los agentes causales de las hemoparasitosis debe ser seguro y definitivo, de manera que permita instaurar la terapéutica específica, garantizando la eficacia en el tratamiento y consecuentemente disminución de la mortalidad (Domínguez Álvarez, 2011).

Esto representa una gran pérdida no solo económica sino sentimental, ya que estos seres forman parte de nuestras vidas, están en constante contacto con nosotros y si no tenemos el conocimiento pleno de qué enfermedades pueden acometerlos, a qué riesgos están expuestos en nuestro entorno no sabremos cómo actuar para protegerlos. El riesgo de que nuestra mascota en su tiempo de vida pueda padecer de una o varias de estas enfermedades es alto. El conocimiento sería la única opción que nos llevaría a hacer un buen plan de prevención y cuidado, garantizar la salud y bienestar de nuestros caninos (Márquez Cabrera, 2011).

Desde el punto de vista de la salud pública, las garrapatas son una fuente de transmisión de enfermedades zoonóticas que pueden llegar a causar innumerables daños al ser humano, de allí su

importancia en el control de los mismos para evitar la aparición de brotes y generar incertidumbre en la sociedad.

El objetivo del trabajo fue la identificación de *Rickettsias* sp. y hemoparásitos en garrapatas de la especie—*Rhipicephalus sanguineus* recolectadas de perros en la ciudad de San Juan Bautista, departamento de Misiones. Para tal se propuso, estimar porcentualmente las *Rickettsias* sp. y hemoparásitos en garrapatas y analizar los resultados obtenidos. La investigación no solo proporcionará información crucial, sino que también abrirá nuevas oportunidades para dar continuidad a este estudio o explorar otras investigaciones vinculadas al mismo tema.

Materiales y métodos

Fueron analizadas 62 garrapatas adultas cargadas de sangre oriundas de 62 caninos sin distinción de edad, raza y sexo, entre los meses de septiembre del 2016 hasta el mes de enero del año 2017.

El muestreo se llevó a cabo en el barrio Concepción (zona urbana) de la ciudad de San Juan Bautistas, departamento de Misiones, Paraguay. Se realizó la visita de aproximadamente 100 casas en búsqueda de garrapatas adultas cargadas de sangre, asimismo se solicitó autorización de los propietarios de los caninos para el muestreo. Una vez halladas las garrapatas se procedió a la identificación, observando las características morfológicas que fueron compatibles con *Rhipicephalus sanguineus*, el capítulo es hexagonal, escudo marrón o café, sin ornamentaciones y con festones, palpos cortos (Álvarez, 2017), posteriormente se realizó la extracción manual utilizando alcohol y algodón para evitar que las garrapatas provoquen lesiones a los caninos, se depositaron en frascos estériles identificados y enumerados cada uno. Las garrapatas fueron remitidas al Laboratorio de Parasitología de la Facultad de Ciencias Veterinarias Filial San Juan Bautista Misiones de la Universidad Nacional de Asunción.

En el laboratorio se realizó el frotis de la hemolinfa de la garrapata utilizando Tinción Wright. Con una pinza de mano se extrajo del frasco la garrapata cargada. Luego se procedió a una pequeña incisión con el bisturí en la parte dorso-posterior de la garrapata y se dejó gotear una a dos gotas de hemolinfa de garrapata en uno de los extremos del portaobjeto. Utilizando otro portaobjeto se realiza el frotis de la hemolinfa de la garrapata, se procedió al secado, dejando reposar de 1 a 3 minutos aproximadamente. Se colocó el frotis secado sobre la rejilla o cubeta de tinción, se cubrió completamente el portaobjeto con colorante Wright, se dejó reposar de 5-8 minutos, para fijar los glóbulos sanguíneos. Luego se agregó directamente al colorante un volumen igual de amortiguador Wright, para evitar la coloración débil y se dejó actuar de 10-15 minutos, formándose el color metálico característico de la tinción. Por último, se lavó con agua cuidadosamente hasta que la extensión presente un aspecto rosado al examinarlo a simple vista, se dejó secar al aire y se observó con el microscopio con el objetivo de inmersión (100x) (Rodak, 2004).

Los resultados obtenidos fueron medidos por la siguiente fórmula

$$n = \frac{\text{Total de muestras} \times \text{Muestras positivas}}{100}$$

Se consideró como muestra positiva a las muestras en donde se observó un par de merozoitos de *Babesia* con forma piriforme teñidos de color azul y para *Ehrlichia* aquellas muestras donde se observó cuerpos elementales teñidos de color oscuro o azul.

Resultados y discusión

Tabla 1. Resultados obtenidos del frotis de la hemolinfa de la garrapata de la especie *Rhipicephalus sanguineus*.

Casos		N°	%
Muestras	Positivos	8	13
	Negativos	54	87
Total		62	100

En la Tabla 1 se observa el total de *Rickettsias* sp. y hemoparásitos detectados en las 62 muestras de garrapatas de la especie *Rhipicephalus sanguineus*, 8 muestras que corresponden al 13% fueron positivos a *Rickettsias* sp. y hemoparásitos, 54 muestras que corresponden al 87% resultaron negativo a *Rickettsias* sp. y hemoparásitos por el método de frotis de hemolinfa de la garrapata. Al igual que Castillo Martínez et al. (2015) en México reportaron la presencia de *Rickettsia* sp. en una frecuencia del 4% en órganos internos de la garrapata café del perro *Rhipicephalus sanguineus* a través de técnicas moleculares.

Así mismo, Domínguez Álvarez (2011) en Ecuador, utilizó 560 muestras sanguíneas de los cuales 64 fueron positivos a hemoparásitos que corresponden al 11,43% quedando 496 muestras negativos a hemoparásitos representando el 88,57%. Mientras que, Mairena Leiva y Rojas Cano (2014) en Nicaragua, muestrearon 47 canes, según los datos que obtuvieron, el 36% fueron positivos a hemoparásitos y 64% de los canes muestreados fueron negativos. Por otra parte, Meza Moreno y Samarriba Aguirre (2014) también en Nicaragua, muestrearon 139 canes que dieron como resultado el 5,8% de las muestras positivas, equivalente a 8 individuos.

También Arenas et al., (2016) en Colombia, muestrearon 316 caninos de los cuales 139 resultaron infectados por hemoparásitos representando el 43,98% y 177 muestras que representa al 56,01%, fueron negativos. Mientras que Giorgis et al., (2017) en Argentina, procesaron 409 muestras, de los extendidos sanguíneas evidenciaron la presencia de hemoparásitos eritrocitarios y leucocitarios, la prevalencia fue para ambos parásitos de 7,8% y 0,7% respectivamente. Rodríguez et al., (2000) en México, analizaron 493 muestras sanguínea de caninos, de los cuales 54 muestras que corresponde al 17,22% fueron diagnosticados positivos a hemoparásitos.

Los resultados obtenidos con el frotis de la hemolinfa de la garrapata (Tabla 1), no concuerdan con los investigadores citados, esto podría deberse a la cantidad de garrapatas en el momento del muestro (aunque no sea un factor determinante), la frecuencia de aparición de la enfermedad, el ciclo biológico de la garrapata, también el método utilizado para la identificación de las *Rickettsias* sp. y hemoparásitos. En comparación al trabajo de investigación realizado, el método de diagnóstico utilizado por los investigadores fue de PCR, ELISA, Inmunofluorescencia, como así también el material biológico (sangre) que utilizaron para el diagnóstico. Estos y otros factores podrían deberse a la diferencia de los resultados obtenidos.

Con respecto a los animales cuyas garrapatas dieron positivos a *Rickettsias* sp. y hemoparásitos, 4 caninos que representa al 50% fueron macho, mientras que 4 caninos fueron hembra que representa al 50%. En cuanto a los resultados de muestras sanguíneas positivos a hemoparásitos, Domínguez Álvarez (2011) en Ecuador demostró que el 64,06% corresponde a caninos machos que representa a 41 muestras y el 35,94% corresponde a caninos hembras que representa a 23 muestras. Arenas et al. (2016) reportaron en Colombia, de los 316 animales muestreados, 131 correspondieron a hembra (42%) y 185 a macho (58%). Mientras que Meza Moreno y Somarriba Aguirre (2014) determinaron en Nicaragua, que la proporción de hembra-macho de las muestras fueron las siguientes, macho 70,5% y hembra 29,5%. Mairena Leiva y Rojas Cano (2014) en Nicaragua, no discriminaron en la investigación el sexo de los animales con resultado positivo, al igual que Rodríguez et al., (2000) en México y Giorgis et al., (2017) en Argentina.

Nuestros hallazgos en cuanto al rango etario de los caninos cuyas garrapatas fueron positivos a *Rickettsias* sp. y hemoparásitos fueron del 25% caninos menores de 1 año, el 50% tenían entre 1 y 5 años, y 25% caninos mayores de 5 años, estos datos no coinciden con Domínguez Álvarez (2011) en Ecuador, que el 17,19% correspondieron a caninos menores de 1 año, el 60,94% entre 1 y 5 años y 21,88% mayores de 5 años. Con relación a la raza los hallazgos mostraron que el 37,5% eran de raza pura y el 62,5% eran de raza mestizo, sin embargo; Domínguez Álvarez (2011) en Ecuador se mostró diferentes a nuestros resultados, siendo el 82,81% de los caninos de raza pura mientras el 17,19% de raza mestizo.

Siguiendo con relación al rango etario y la raza de los caninos, en comparación a nuestros hallazgos; Arenas et al. (2016) en Colombia, dividieron en 3 grupos etarios, el 62% caninos de entre 12 y 84 meses, 22% caninos seniles y 16% cachorros menores de 12 meses. De forma similar Meza Moreno y Somarriba Aguirre (2014) en Nicaragua diagnosticaron 75% de ehrlichiosis en caninos entre 13 – 60 meses de edad y 25% en mayores de 61 meses. Así mismo, Giorgis et al., (2017) en Argentina clasificó a los caninos en cachorros (menores de 1 año), jóvenes (1 a 5 años), adultos (5 a 10 años) y viejos (mayores a 10 años). Por otra parte, Mairena Leiva y Rojas Cano (2014) en Nicaragua, muestrearon caninos al azar mayores de 4 meses de edad. Con relación a la raza, Arenas et al. (2016) en Colombia, Rodríguez et al., (2000) en México, Giorgis et al. (2017) en Argentina, Mairena Leiva y Rojas Cano

(2014) en Nicaragua, Meza Moreno y Somarriba Aguirre (2014) también en Nicaragua no realizaron la discriminación en cuanto a la raza en las investigaciones.

Se puede considerar que la edad, raza y sexo no son factores determinantes para la aparición de estas enfermedades, la presencia de garrapatas en los caninos no es un indicador de la enfermedad. Si bien los caninos cuyas garrapatas dieron positivos a *Rickettsias* sp. y hemoparásitos se encontraban en buen estado corporal y en hogares limpios, pero con vegetaciones en los alrededores.

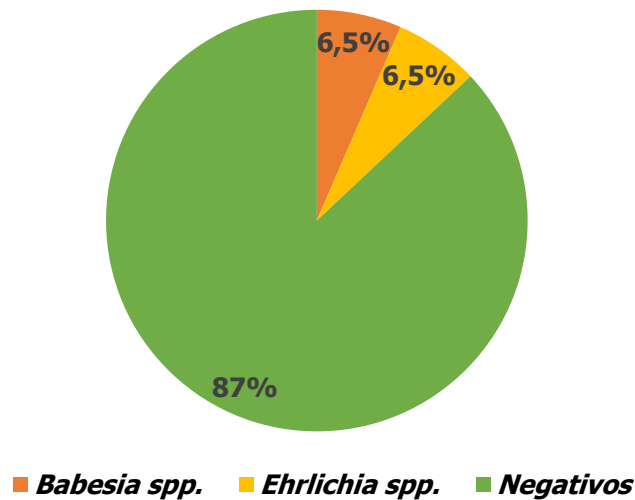


Figura 1. Porcentaje de *Rickettsias* sp. y hemoparásitos en garrapatas de la especie *Rhipicephalus sanguineus* sobre el total de muestras, n= 62.

En la Figura 1 se especifica que, del total de 62 garrapatas muestreadas, 4 muestras que corresponden al 6,5% se observó cuerpos elementales de *Ehrlichia* spp. (Figura 2), otras 4 muestras que corresponden al 6,5% pertenecen a cuerpos vermiformes de *Babesia* spp. (Figura 3). El 87 % resultaron negativo que corresponden a 54 garrapatas de la especie *Rhipicephalus sanguineus*.

Con respecto a los resultados hallados en la investigación, concuerdan parcialmente con los de Cicuttin et al. (2014) en Argentina que estudiaron 56 muestras sanguíneas de caninos, 75 garrapatas de la especie *Rhipicephalus sanguineus* y 7 *Amblyomma tigrinum*. Detectaron positividad a *Rickettsia* en 12% en *Rhipicephalus sanguineus*, identificando por secuenciación a *Rickettsia massiliae*, en cuanto a las muestras sanguíneas de los caninos resultaron 37,5% positivos a *Anaplasma platys*. Con relaciona a nuestros hallazgos, concuerdan parcialmente con Ábrego Sánchez (2008) en Costa Rica que identificó 160 garrapatas de las especies *Rhipicephalus sanguineus*, 4 *Amblyoma ovale* y 1 *Ixodes boliviensis*, al mismo tiempo identifico por PCR en 43 garrapatas de la especie *Rhipicephalus sanguineus* *Ehrlichia canis* y en 5 garrapatas *Anaplasma platys*, dos garrapatas presentaron infecciones mixtas con *Ehrlichia canis* y *Anaplasma platys*, una garrapata positiva para cada uno de estos agentes fue secuenciada encontrando una similitud de 99% para *Ehrlichia canis* y de 98% para *Anaplasma platys*.

En cuanto a los resultados obtenidos en la presente investigación no concuerdan con otros investigadores quienes hallaron *Rickettsias* sp. y hemoparásitos en sangre de caninos, como por ejemplo Domínguez Álvarez (2011) en Ecuador, quien identifico 56,25% de *Ehrlichia canis*, 3,13% de

Anaplasma phagocytophilum, estos en forma de mórula, mientras que 40,63% de *Babesia canis*, merozoitos en forma piriforme. Castillo Martínez et al. (2015) en México, identificaron *Rickettsia* sp. en caninos dando como resultado 4%; Huerto Medina y Dámaso Mata (2015) en Perú recolectaron muestras de sangre de 150 perros infestados con garrapatas, detectaron anticuerpos contra *Ehrlichia canis* mediante inmunoensayo cromatográfico. El 51,3% de perros estuvieron infectados por *Ehrlichia canis*.

Así mismo, Arenas et al. (2016) en Colombia determinaron la prevalencia de *Ehrlichia canis*, *Anaplasma platys* y *Babesia* spp, la mayor frecuencia de infectados correspondió a *Ehrlichia canis* (39,2%), seguido de *Anaplasma platys* (3%) y *Babesia* spp (2%). Mientras que Mairena Leiva y Rojas Cano (2014) en Nicaragua determinaron la prevalencia de 32% para *Haemobatonella canis* siguiendo una asociación de *Ehrlichia* de 4%. También Meza Moreno y Somarriba Aguirre (2014) en Nicaragua obtuvieron una prevalencia de ehrlichiosis canina de 5,8%. Sin embargo, Rodríguez et al., (2000) en México presento la frecuencia de hemoparásitos diagnosticados en 493 muestras sanguíneas de canino, *Dirofilaria immitis* (7,42%), *Dipetalonema reconditum* (5,88%) y *Babesia canis* (3,92%).

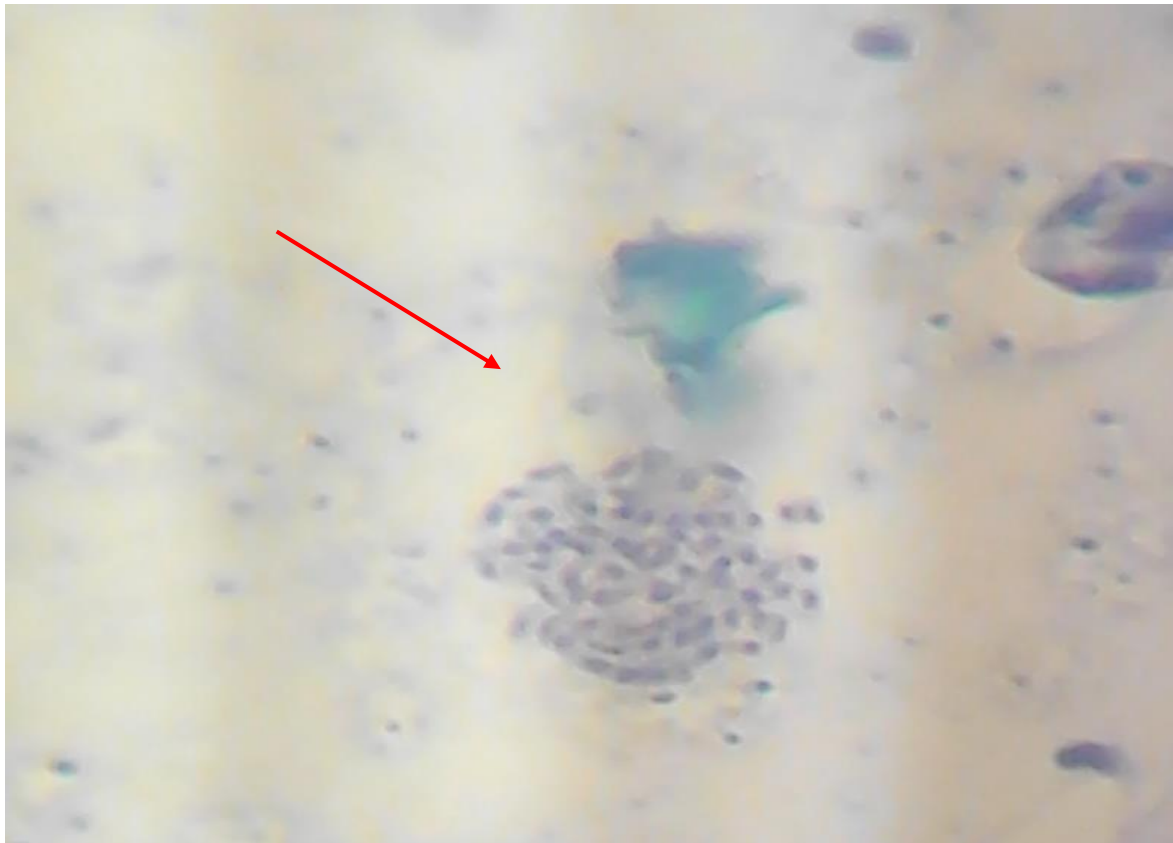


Figura 2. Cuerpos elementales de *Ehrlichia* spp. en frotis de hemolinfa de garrapata con tinción Wright en aumento de 100x.

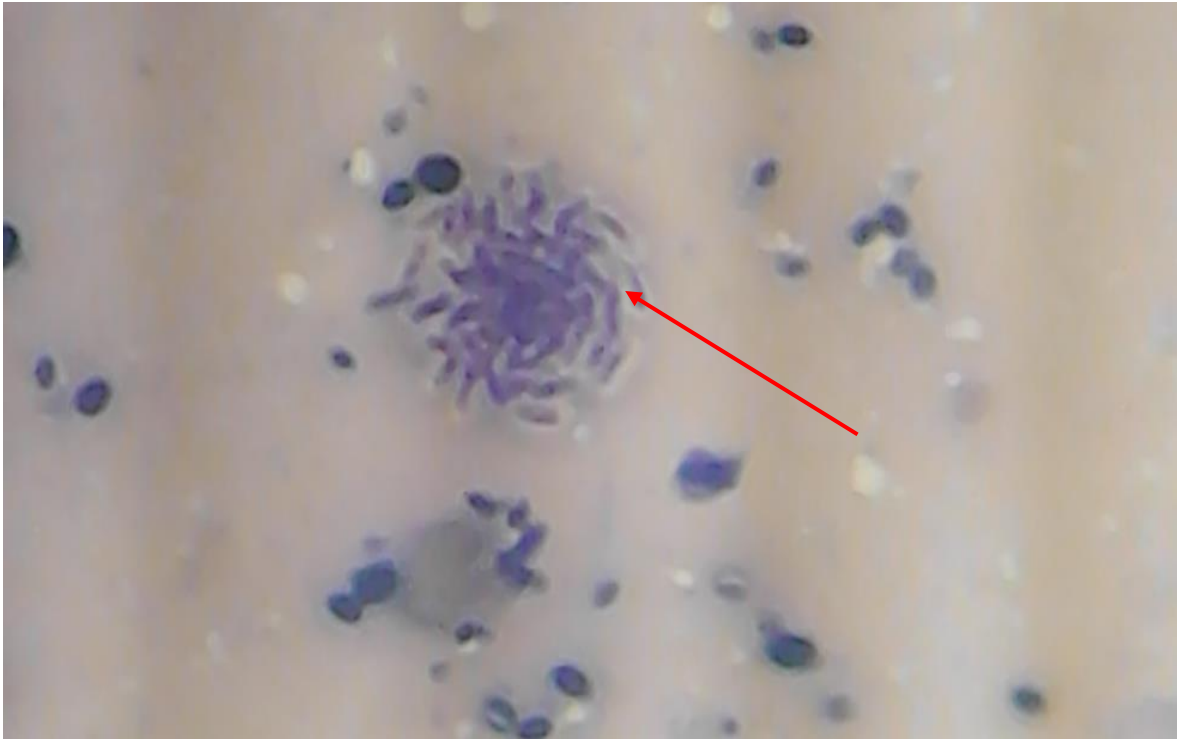

Figura 3. Cuerpos vermiformes de *Babesia* spp. en frotis de hemolinfa de garrapata con tinción Wright en aumento de 100x.

Conclusión

Se identificó los hemoparásitos y la *Rickettsia* sp. en frotis de hemolinfa de garrapatas de caninos por el método de tinción Wright. El *Rhipicephalus sanguineus* es la garrapata marrón del perro más común en la zona afectando a la mayoría de la población canina. Teniendo en cuenta los datos obtenidos se puede corroborar que la edad, raza y sexo de los caninos y la presencia de garrapatas por el canino no es un indicador que afirme la presencia de algunas enfermedades transmitidas por estos artrópodos.

La temperatura juega un papel importante en la proliferación de las garrapatas, pero tampoco es un factor determinante ya que tanto en temporadas frías como cálidas las garrapatas siguen estando presentes.

Se recomienda continuar con el trabajo de investigación utilizando otros métodos de diagnósticos de mayor sensibilidad, aumentar el tamaño de muestra para colaborar con las investigaciones y de esta forma aportar información a instituciones afines y a la comunidad. Informar a la comunidad sobre la importancia del control de ectoparásitos para evitar la transmisión de enfermedades, como así también a los propietarios de las mascotas sobre los factores de riesgo, para que puedan tomar las medidas necesarias para controlar y así disminuir la exposición de sus mascotas a los agentes.

Fuente de Financiamiento

Sin financiamiento externo.

Contribución de autores

Concepción del estudio: C.A.A.M., M.C.A.R., L.L.T.A. **Diseño del experimento:** C.A.A.M., L.L.T.A., M.C.A.R. **Ejecución del experimento:** C.A.A.M., M.C.A.R., L.L.T.A. **Verificación del experimento:** C.A.A.M., M.C.A.R., L.L.T.A. **Análisis/interpretación de datos:** C.A.A.M., M.C.A.R., L.L.T.A. **Análisis estadísticos:** C.A.A.M., M.C.A.R., L.L.T.A. **Preparación del manuscrito:** C.A.A.M., M.C.A.R., L.L.T.A. **Edición y revisión del manuscrito:** M.C.A.R., L.L.T.A. **Aprobación de la versión final del manuscrito:** M.C.A.R., L.L.T.A.

Referencias bibliográficas

- Ábrego Sánchez, L. E. (2008). *Detección de Anaplasmataceae en garrapatas colectadas de perros y Anaplasma platys en muestras de sangre de perros de Costa Rica mediante la técnica de PCR*. (Tesis de Magister). Costa Rica. Universidad Nacional de Costa Rica. <https://repositorio.una.ac.cr/handle/11056/20123>
- Álvarez, R. (2017). Revisión sobre la biología de *Rhipicephalus sanguineus* (Arthropoda, Chelicerata) (Latreille, 1806). *Sustainability, Agri, Food and Environmental Research*, 5(1), 11-16. <https://doi.org/10.7770/safer-V5N1-art1173>
- Arenas, J., Vélez, A., Rincón, J. y González, J. (2016). *Frecuencia y factores de riesgo asociados a la presencia de hemoparásitos en caninos que acudieron a una clínica veterinaria en la ciudad de Cúcuta (2015-2016)*. <https://repositorio.utp.edu.co/server/api/core/bitstreams/20bb2338-47f9-45d0-aa8d-2404b90068e3/content>
- Castillo Martínez, A., Cueto Medina, S., Hernández Rodríguez, S., Gallegos Robles, M., Valdez Perezgasga, M., Sánchez Ramos, F. y Ortega Morales, A. (2015). Detección de *Rickettsia* sp. en la garrapata café del perro *Rhipicephalus sanguineus* (Acari: Ixodidae) en Matamoros, Coahuila, México. *Acta Zoológica Mexicana*, 31(1), 80-83. https://www.scielo.org.mx/scielo.php?script=sci_arttext&pid=S0065-17372015000100011
- Cicuttin, G., Vidal, P., Nazarena De Salvo, M., Beltran, F. y Gury Dohmen, F. (2014). Detección molecular de *Rickettsia* y *Anaplasma* en garrapatas del *Rhipicephalus sanguineus* y caninos domésticos del municipio de Bahía Blanca (Argentina). *Revista Chilena de Infectología*, 31(5), 563-568. https://www.scielo.cl/scielo.php?pid=S0716-10182014000500008&script=sci_abstract
- Couto, C. y Nelson, R. (2000). *Manual de Medicina Interna de Pequeños Animales*. Edit. Inter-medica.
- Domínguez Álvarez, G. (2011). *Hemoparásitos (Ehrlichia canis, Babesia canis y Anaplasma phagocytophilum) en perros de la ciudad de Cuenca*. (Tesis de Grado Escuela de Medicina Veterinaria y Zootecnia). Universidad de Cuenca Facultad de Ciencias Agropecuarias]. <http://dspace.ucuenca.edu.ec/bitstream/123456789/3024/1/tv199.pdf>
- Ettinger, S. y Feldman, E. (2007). *Tratado de Medicina Interna Veterinaria*. Elsevier.
- Giorgis, F., Ronchi, A. y Jaime, J. (2017). *Determinación de hemoparásitos en caninos de la zona de influencia de la Facultad de Ciencias Veterinarias (UNL), Esperanza, Santa Fe*. En XXI Encuentro de Jóvenes Investigadores de la Universidad Nacional del Litoral, (3-4 de octubre 2017). <https://bibliotecavirtual.unl.edu.ar:8443/bitstream/handle/11185/1900/3.3.2.pdf?sequence=1&isAllowed=y>
- Huerto Medina, E. y Dámaso Mata, B. (2015). Factores Asociados a la Infección por *Ehrlichia canis* en perros infestados con garrapatas en la ciudad de Huánuco, Perú. *Revista Peruana de Medicina Experimental y Salud Pública*, 32(4), 756-760. http://www.scielo.org.pe/scielo.php?script=sci_arttext&pid=S1726-46342015000400019

- Junquera, P. (2021). *Biología general de las garrapatas parásitas del ganado bovino, ovino, caprino, porcino y aviar, caballos, perros y gatos*. Parasitipedia. http://parasitipedia.net/index.php?option=com_content&view=article&id=22&Itemid=98
- León-Clavijo, M. y Hernández-Rojas, E. C. (2012). Descripción de la proteína Bm86, polimorfismo y su papel como inmunógeno en el ganado bovino infestado por garrapatas. *NOVA*, 10(17). <https://revistas.unicolmayor.edu.co/index.php/nova/article/view/196>
- Mairena Leiva, D. y Rojas Cano, L. (2014). *Prevalencia de Ehrlichia y Haemabartonella en caninos domesticos de la comunidad de Puerto Sandino, municipio de Nagarote departamento de León*. (Tesis de Licenciatura). Universidad Nacional Autónoma de Nicaragua. <http://riul.unanleon.edu.ni:8080/jspui/bitstream/123456789/6618/1/228623.pdf>
- Manzano Román, R., Díaz Martín, V. y Pérez-Sánchez, R. (2016). *Garrapatas: características anatómicas, epidemiológicas y ciclo vital*. Portal Veterinario El diario digital de los veterinarios. <https://www.portalveterinaria.com/rumiantes/articulos/9325/garrapatas-caracteristicas-anatomicas-epidemiologicas-y-ciclo-vital>
- Márquez Cabrera, I. E. (2011). *Diagnóstico de Enfermedades Hemáticas en Caninos en la Ciudad de Milagro mediante el uso de Kits Snap 4dx*. (Tesis de Grado). Universidad de Guayaquil. Facultad de Medicina Veterinaria y Zootecnia. <http://repositorio.ug.edu.ec/handle/redug/856>
- Meza Moreno, J. J. y Somarriba Aguirre, M. E. (2014). *Determinación de la prevalencia de ehrlichiosis canina en perros de la ciudad de León mediante frotis de serie blanca teñidos con Giemsa en el periodo noviembre-diciembre 2014*. (Tesis para optar por el título de Médico Veterinario). Universidad Nacional Autónoma de Nicaragua. <http://riul.unanleon.edu.ni:8080/jspui/bitstream/123456789/3303/1/228206.pdf>
- Rodak, F. B. (2004). *Hematología: fundamentos y aplicaciones clínicas*. Buenos Aires. Medica Panamericana.
- Rodríguez, R., Cob, L. y Domínguez, J. (2000). Hemoparásitos en bovinos, caninos y equinos diagnosticados en el laboratorio de Parasitología de la Facultad de Medicina Veterinaria y Zootecnia de la Universidad Autónoma de Yucatán (1984-1999). *Revista Biomédica*, 11(4), 277-282. <https://www.revistabiomedica.mx/index.php/revbiomed/article/viewFile/245/257>
- Urquhart, G., Armour, J., Duncan, J., Dunn, A. y Jennigs, F. (2001). *Parasitología Veterinaria*. Acribia S. A.