

# Enfermedades pulmonares intersticiales difusas asociadas al tabaquismo

## Diffuse interstitial lung diseases associated with smoking

Zunilda Palacios<sup>1</sup>, Xintia Ayala<sup>1</sup>, Noelia Cañete<sup>1</sup>, Elisa Cuenca<sup>1</sup>, Diego Medina<sup>2</sup>, Domingo Pérez Bejarano<sup>2\*</sup>

<sup>1</sup>Ministerio de Salud Pública y Bienestar Social, Programa Nacional de Control de Tabaquismo y Enfermedades Respiratorias Crónicas. Asunción, Paraguay

<sup>2</sup>Ministerio de Salud Pública y Bienestar Social, Hospital General de Luque, Servicio Neumología. Luque, Paraguay

### RESUMEN

El interrogatorio sobre hábito tabáquico no debe obviarse jamás, pues el abanico de posibilidades diagnósticas inherentes es amplio. Es un gesto clínico fundamental frente a individuos que consultan por síntomas y/o hallazgos radiológicos casuales. Presentamos tres casos clínicos: síndrome de combinación de fibrosis pulmonar y enfisema, neumonitis intersticial descamativa e histiocitosis de células de Langerhans, como parte del abanico de las enfermedades pulmonares intersticiales difusas asociadas a tabaco (EPIDAT), donde la tomografía de alta resolución de tórax tiene un rol destacado.

**Palabras clave:** tabaquismo; enfisema; enfermedades pulmonares intersticiales; histiocitosis de células de Langerhans

### ABSTRACT

Questioning about smoking habits should never be ignored, since the range of inherent diagnostic possibilities is wide. It is a fundamental clinical step facing individuals who consult for symptoms and/or casual radiological findings. We present three clinical cases: the combined syndrome of pulmonary fibrosis and emphysema, desquamative interstitial pneumonitis, and Langerhans cell histiocytosis, as part of the range of tobacco-associated diffuse interstitial lung diseases (EPIDAT), where high-resolution chest tomography has a prominent role.

**Key words:** smoking; emphysema; interstitial lung diseases; Langerhans cell histiocytosis

#### Cómo citar/How cite:

Palacios Z, Ayala X, Cañete N, Cuenca E, Medina D, Pérez Bejarano D. Enfermedades pulmonares intersticiales difusas asociadas al tabaquismo. Rev. cient. cienc. salud. 2024; 6: e6209.

#### Fecha de recepción:

11/01/2024

#### Fecha de revisión:

15/02/2024

#### Fecha de aceptación:

24/02/2024

#### Autor correspondiente:

Domingo Pérez Bejarano  
E-mail: [domineumo@yahoo.com](mailto:domineumo@yahoo.com)

#### Editor responsable:

Margarita Samudio  
E-mail: [margarita.samudio@upacifico.edu.py](mailto:margarita.samudio@upacifico.edu.py)



Este es un artículo publicado en acceso abierto bajo una [Licencia Creative Commons](https://creativecommons.org/licenses/by/4.0/)

## INTRODUCCIÓN

El 8% de los fumadores muestra alguna anomalía pulmonar intersticial (ILA: interstitial lung abnormality) en la tomografía de alta resolución de tórax (TACAR)<sup>(1)</sup>, término que puede definirse como imagen (vidrio esmerilado, reticulaciones, distorsión pulmonar, bronquiectasias de tracción, panalización y quistes no enfisematosos) en zonas no dependientes de la gravedad, identificada incidentalmente y que compromete al menos 5% del pulmón (lóbulo superior, medio o inferior)<sup>(2,3)</sup>. Otro grupo menciona que casi el 54% de los individuos que fuman pueden presentar patrones en vidrio esmerilado con o sin reticulación, o agrupaciones de quistes de paredes visibles, o nódulos centrilobulares mal-definidos<sup>(4)</sup>.

Katzenstein y cols. acuñaron el término histopatológico "fibrosis intersticial asociada a tabaquismo (SRIF: smoking-related interstitial fibrosis) para definir una forma de fibrosis crónica intersticial que es claramente distinta a otras neumonías intersticiales y que generalmente suele ser un hallazgo incidental en tejidos pulmonares removidos por motivos dispares. De 592 especímenes de lobectomía, Kawabata y cols encontraron alteraciones intersticiales acompañados de cambios enfisematosos en 17% de los casos y las denominaron agrandamiento de espacios aéreos con fibrosis (AEAF), que en ocasiones puede simular a la neumonía intersticial usual y no pocas veces es incluida dentro del síndrome de combinación de fibrosis pulmonar y enfisema<sup>(5,6)</sup>.

Así como en radiología y en patología se van erigiendo términos consensuados, en el territorio clínico se ve idéntico escenario. La bronquiolitis respiratoria asociada a enfermedad pulmonar intersticial, la neumonía intersticial descamativa, la histiocitosis pulmonar de células de Langerhans, la fibrosis pulmonar idiopática, la injuria pulmonar asociada a cigarrillos electrónicos o EVALI, la neumonía eosinofílica aguda, la combinación de fibrosis pulmonar y enfisema, la neumonía eosinofílica aguda y los síndromes de hemorragia pulmonar se aglutinan dentro de las llamadas enfermedades pulmonares intersticiales difusas asociadas a tabaquismo (EPIDAT)<sup>(7,8)</sup>.

El conocimiento de estas entidades tiene relevancia para su apropiado manejo clínico y aún más en el terreno de la salud pública ya que certifican otro de los tentáculos de afectación respiratoria por el humo de cigarrillo, a más de la EPOC, enfisema, bronquitis crónica, cáncer de vías aéreas, infecciones respiratorias, alteración de la maduración y crecimiento pulmonar, pobre control del asma y disminución de la función pulmonar de la madre y el niño durante el embarazo<sup>(9)</sup>. Presentamos tres casos de EPIDAT vistos en un hospital de referencia.

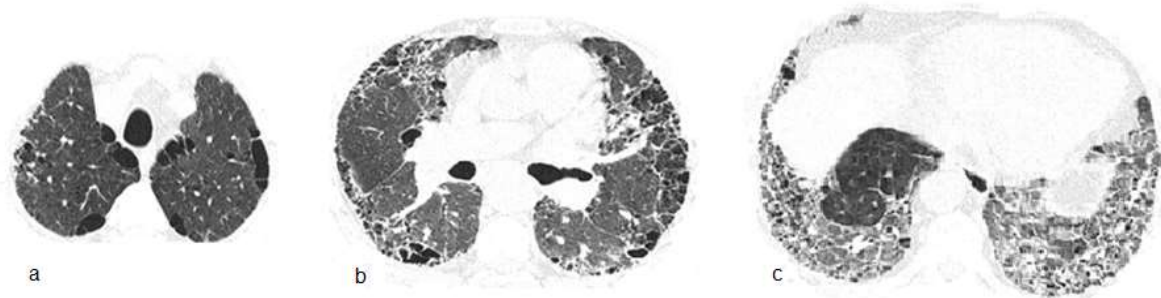
### Caso 1

Varón de 66 años, fumador de 90 cajas/año. Taxista. Artritis reumatoide de 5 años de evolución con uso irregular de prednisona y leflunomida. Consultas previas en varios hospitales. Disnea hace 1 año progresiva hasta mínimos esfuerzos y dos episodios de síncope. Dolores de mano y rigidez matutina de articulaciones metacarpo falángicas ocasionales. Niega fiebre. Frecuencia respiratoria 20x/min, frecuencia cardíaca 98x/min; SatO<sub>2</sub> 90%; Crepitantes finos bilaterales bibasales. Leucocitos, 10800/mm<sup>3</sup>; VSG 24 mm, PCR (-), FR (++) , Anti CCP (++) , HIV (-). La TACAR de tórax se muestra en la figura 1. Espirometría: capacidad vital forzada (CVF) 59% del valor previsto, volumen espiratorio forzado en el primer segundo (VEF1) 67% del previsto y VEF1/CVF 78; Test de marcha de 6 minutos (TM6M): 65% recorrido de distancia prevista con SatO<sub>2</sub> 26%; Ecocardiografía informa presión sistólica de arteria pulmonar (PSAP) 45mmHg: Gasometría arterial: pH 7,43 PaO<sub>2</sub> 57 torr PaCO<sub>2</sub> 29 torr SatO<sub>2</sub> 90%. Se niega a internación. Se sugiere oxigenoterapia, inmunizaciones pertinentes, tratamiento para cese de tabaquismo y de enfermedad pulmonar intersticial e interconsulta con reumatología. El diagnóstico inicial es de síndrome de combinación de fibrosis pulmonar y enfisema más hipertensión pulmonar, asociados a artritis reumatoide.

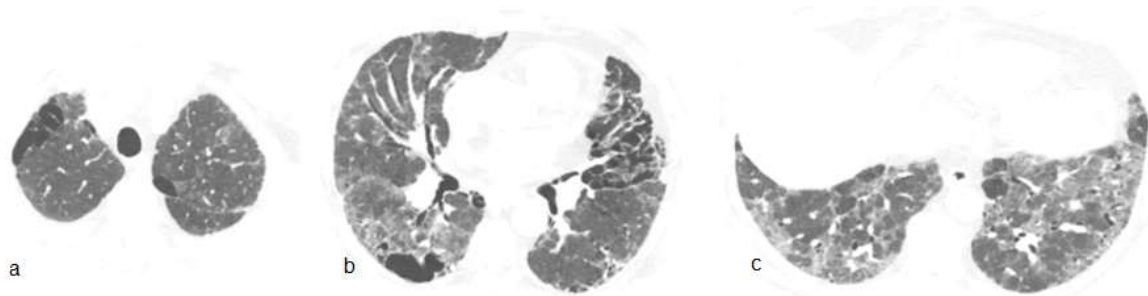
### Caso 2

Varón de 71 años, fumador 45 cajas/año, comerciante con Diabetes mellitus tratado con hipoglicemiantes orales. Presenta disnea a grandes esfuerzos de un año de evolución que se hace a pequeños esfuerzos desde hace 3 meses. Escasa tos seca y chillido de pecho ocasional. Frecuencia cardíaca 86 x/min; SatO<sub>2</sub> 90%. Acropaquia. Se auscultan crepitantes en ambas bases hasta campo medio. La TACAR de tórax muestra calcificación coronaria extensa de la rama descendente anterior (no mostrada en la figura 2) con llamativo compromiso del parénquima pulmonar. Espirometría: CVF 66% del valor previsto, VEF1 67% del previsto y VEF1/CVF 79; Prueba de difusión de

monóxido de carbono ajustada a hemoglobina (DLCOaj) 19% del previsto. Ecocardiograma: disfunción diastólica leve del ventrículo izquierdo, dilatación auricular bilateral, sin signos directos ni indirectos de hipertensión pulmonar. Se sospecha neumonía intersticial descamativa (DIP: desquamative interstitial pneumonia) y como medidas de tratamiento se sugieren: cese de tabaquismo, oxigenoterapia, broncodilatadores, rehabilitación pulmonar y tratamiento con prednisona. Meses después, ante la falta de respuesta terapéutica se agrega micofenolato.



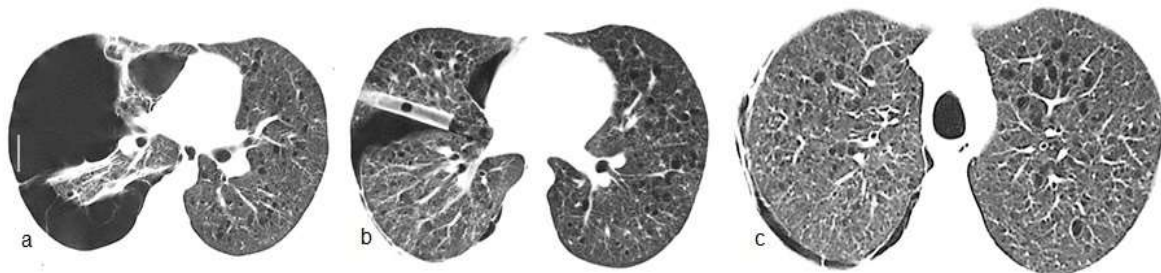**Figura 1.** TACAR de tórax. (a) Enfisema paraseptal en región apical bilateral. (b) Agrandamiento de espacios aéreos periféricos en campo medio junto a espesamiento de septos interlobulares y dilatación de ramo derecho de la arteria pulmonar en el corte de campo medio. (c) Patrón de vidrio esmerilado que respeta ciertas áreas y bronquiectasias de tracción con septos ensanchados que deforman la arquitectura en las bases.



**Figura 2.** TACAR de tórax. (a) Enfisema paraseptal bilateral en región apical. (b) Agrandamiento de espacios aéreos bilaterales a predominio izquierdo junto a vidrio esmerilado en región posterior de campo medio derecho. (c) Patrón de perfusión en mosaico en las bases.

### Caso 3

Varón 21 años, funcionario público, fuma 5 cajas/año, niega consumo de sustancias ilícitas, es traído a sala de urgencias por dolor agudo en hemitórax derecho acompañado de disnea intensa. Se constata neumotórax del lado derecho (Figura 3) que evoluciona favorablemente con drenaje pleural sellado bajo agua. Antecedente de cuadro similar un año atrás. Las imágenes sugieren el diagnóstico de histiocitosis de células de Langerhans. Se inicia tratamiento anti tabáquico (bupropión, terapia sustitutiva con nicotina y abordaje conductual).



**Figura 3.** TACAR de tórax. (a) Neumotórax significativo a derecha y bridas a pleura que impiden el colapso total mientras que numerosos espacios quísticos se observan en campo pulmonar superior izquierdo. (b) Expansión del parénquima afectado y tubo pleural, además de notorios quistes bilaterales acompañados de nódulos. (c) Mayor profusión de nódulos en base junto a quistes en región medular con mínimo neumotórax a derecha.

## DISCUSIÓN

Varias afecciones heterogéneas de las vías aéreas y del parénquima pulmonar son agrupadas dentro del término enfermedades pulmonares intersticiales difusas asociadas al tabaquismo (EPIDAT) y las mismas tienen variadas expresiones clínicas como disnea progresiva, tos productiva y/o chillido. Estos síntomas no se observan generalmente en las anomalías pulmonares intersticiales (ILA), entidad crecientemente identificada en los fumadores y que, aunque sea hallazgo incidental, confiere un peor curso clínico y mayor mortalidad a los pacientes con EPOC<sup>(10)</sup>. El 20% de ILA progresa a los dos años o 73% a los 5 años, pudiendo representar fibrosis pulmonar subclínica o precoz sobre todo aquellas que tienen localización subpleural<sup>(11)</sup>. Diferenciar las EPIDAT de las ILA constituye un gesto clínico fundamental frente a individuos fumadores que consultan por síntomas o hallazgos radiológicos casuales.

El síndrome combinado de fibrosis pulmonar y enfisema (SCFPE) generalmente se observa en hombres con alta carga de tabaquismo que refieren disnea progresiva y presentan crepitantes posterobasales a la auscultación torácica. La TACAR es el pilar diagnóstico ya que muestra el componente enfisematoso (paraseptal, centrilobular o panlobular) en la región superior y el componente intersticial (neumonía intersticial usual, neumonía intersticial no específica o neumonía intersticial descamativa) en la región inferior<sup>(12)</sup>. Las mediciones en espirometría no son tan características como la disminución en la DLCO y en las variables obtenidas en el TM6M<sup>(13)</sup>. En el caso aquí reportado podemos constatar estas características funcionales que también podrían ser expresión vectorial de la hipertensión pulmonar, entidad invocada como desenlace relevante del SCFPE<sup>(14)</sup>. Sin embargo, lo más resaltante es la asociación del síndrome con la artritis reumatoide (AR) en la cual debe considerarse como una manifestación diferenciada en el espectro del "pulmón reumatoide" en fumadores o ex fumadores. Generalmente y comparada al SCFPE idiopático, se da en individuos más jóvenes, puede anteceder al cuadro florido de la AR y conlleva mejor pronóstico<sup>(15)</sup>. Se describe que la esclerosis sistémica, la enfermedad mixta del tejido conectivo, la poliangitis microscópica, la asbestosis y la silicosis también pueden estar asociadas<sup>(12)</sup>.

La neumonitis intersticial descamativa, diagnóstico probable del segundo caso, es una enfermedad poco frecuente que se adscribía exclusivamente al hábito de fumar, sin embargo una revisión reciente encontró que hasta el 19% puede asociarse a otras causas<sup>(16)</sup>. La disnea y la tos (de 13 meses de evolución en promedio) en el contexto de un patrón funcional restrictivo junto a opacidades en vidrio esmerilado en regiones inferiores a la TACAR torácica, constituyen el escenario clínico usual. La confirmación histopatológica no se realizó debido al alto riesgo que suponían los procedimientos invasivos en el paciente. Nótese que en la figura 2 hay concomitancia de enfisema paraseptal y AEA, lo que evoca ciertas formas de SCFPE. La DIP no es tan benigna como imaginamos, ya que conlleva 25% de mortalidad con variable y heterogénea respuesta (65%) al tratamiento (cese de tabaco y corticoides) pudiendo mostrar recidiva hasta en 18% después de completar la terapia<sup>(17)</sup>.

La histiocitosis de células de Langerhans es una enfermedad de origen desconocido categorizada en formas localizadas (afecta hueso, piel y pulmón) y formas sistémicas. También se la conoce como histiocitosis x o granuloma eosinofílico. El compromiso pulmonar exclusivo se suele ver en varones fumadores en los cuales la acumulación de las células de Langerhans en granulomas bronquiocéntricos podría ser una respuesta reactiva (clonal o neoplásica) a algún agente aún no identificado<sup>(18)</sup>. Estos granulomas son expresión de la fase precoz, pues en las fases posteriores aparecen los difusos quistes con paredes finas, cuya ruptura explica que el neumotórax sea la primera manifestación de la enfermedad en 50% de las veces, como se constata en el tercer caso narrado aquí<sup>(19)</sup>. La TACAR ha reducido la necesidad de confirmación histopatológica y muestra que las lesiones asientan preferencialmente en regiones pulmonares medias o superiores. Las imágenes varían según la evolución de la enfermedad, predominando los nódulos o nódulos cavitados en estadios precoces y los quistes característicos en etapas tardías<sup>(20)</sup>.

La historia natural de la enfermedad es impredecible ya que puede retroceder en 25% de los casos, permaneciendo estable en su expresión clínica y radiológica en 50% y progresar hacia una forma destructiva extensa en los otros 25%<sup>(21)</sup>. El abandono del hábito tabáquico es prioritario en el manejo. Se reporta la utilidad de corticoterapia o el uso de cladribina (antimetabolito análogo de las purinas) en algunos casos. En casos avanzados hay que tener en cuenta la posibilidad del trasplante pulmonar<sup>(22)</sup>.

Entre 19,9% a 25,9% de los hombres y el 5% a 7,4% de las mujeres fuman en el Paraguay, donde se relata que 3354 personas mueren anualmente como consecuencia del tabaquismo. La enfermedad isquémica cardíaca, los accidentes cerebrovasculares, la EPOC y el cáncer de pulmón son usualmente los trazadores epidemiológicos en estas estimaciones<sup>(23)</sup>. Un estudio reciente detalla la fuerza de asociación entre la carga tabáquica (paquetes año o cigarrillos por día) y varios desenlaces de salud específicos. En este meta-análisis de relación dosis-respuesta, se demuestra que las siguientes enfermedades están asociadas con el hábito de fumar: cáncer de laringe, aneurisma aórtico, enfermedad arterial periférica, cáncer de pulmón, cáncer de faringe, EPOC, infecciones de vía aérea inferior, cáncer de páncreas, cáncer de vejiga, tuberculosis, cáncer esofágico, cáncer de cérvix, esclerosis múltiple, artritis reumatoide, lumbalgias, enfermedad cardíaca isquémica, úlcera péptica, degeneración macular, cáncer gástrico, accidentes cerebrovasculares, diabetes tipo 2, cataratas, cáncer nasofaríngeo, Alzheimer y otros tipos de demencia, enfermedades de vesícula biliar, fibrilación y flutter auricular, cáncer de labios y cavidad oral y cáncer de mama<sup>(24)</sup>. En este reporte presentamos tres casos de EPIDAT, un grupo de patologías que debería acrecentar el glosario de enfermedades a ser tenida en cuenta en pacientes fumadores que consultan por quejas respiratorias.

## CONCLUSIÓN

Presentamos casos de síndrome de combinación de fibrosis pulmonar y enfisema, neumonitis intersticial descamativa e histiocitosis de células de Langerhans como parte del grupo de enfermedades pulmonares intersticiales difusas asociadas a tabaquismo (EPIDAT). En la historia clínica, sea en atención primaria o especializada no debe obviarse jamás el interrogatorio sobre hábito tabáquico pues el abanico de posibilidades diagnósticas inherentes es amplio, como se discute en este trabajo.

**Declaración de autores:** Los autores aprueban la versión final del artículo.

**Declaración de conflicto de interés:** Los autores declaran no tener conflicto de interés.

### Contribución de autores:

**Conceptualización:** Zunilda Palacios, Domingo Pérez

**Curación de datos:** Zunilda Palacios, Elisa Cuenca, Diego Medina

**Análisis formal:** Zunilda Palacios, Domingo Pérez, Noelia Cañete

**Investigación:** Domingo Pérez, Diego Medina, Xintia Ayala

**Metodología:** Zunilda Palacios, Domingo Pérez

**Redacción borrador original:** Zunilda Palacios, Xintia Ayala, Noelia Cañete, Elisa Cuenca

**Redacción revisión y edición:** Domingo Pérez, Xintia Ayala, Noelia Cañete, Diego Medina

**Financiamiento:** Autofinanciado.

## REFERENCIAS BIBLIOGRÁFICAS

1. Washko GR, Hunninghake GM, Fernandez IE, Okajima Y, Yamashiro T, Ross JC, et al. Lung volumes and emphysema in smokers with interstitial lung abnormalities. *N Engl J Med*. 2011;364(10):897–906. <https://pubmed.ncbi.nlm.nih.gov/21388308/>
2. Hatabu H, Hunninghake G, Richeldi L, Brown KK, Wells AU, Remy-Jardin M, et al. Interstitial lung abnormalities detected incidentally on CT: a Position Paper from the Fleischner Society. *Lancet Respir Med* 2020;8(7):726–737. [https://doi.org/10.1016/S2213-2600\(20\)30168-5](https://doi.org/10.1016/S2213-2600(20)30168-5)
3. Putman RK, Gudmundsson G, Axelsson GT, Hida T, Osamu Honda O, Araki T, et al. Imaging patterns are associated with interstitial lung abnormality progression and mortality. *Am J Respir Crit Care Med* 2019;200(2):175–183. <https://pubmed.ncbi.nlm.nih.gov/30673508/>
4. Otani H, Tanaka T, Murata K, Junya Fukuoka 2, Norihisa Nitta 1, Yukihiro Nagatani Y, Sonoda A, et al. Smoking-related interstitial fibrosis combined with pulmonary emphysema: computed tomography-pathologic correlative study using lobectomy specimens.

- Int J Chron Obstruct Pulmon Dis. 2016; 4;11:1521-32. <https://pubmed.ncbi.nlm.nih.gov/27445472/>
5. Katzenstein A-LA. Smoking-related interstitial fibrosis (SRIF): pathologic findings and distinction from other chronic fibrosing lung diseases. *J Clin Pathol* 2013;66(10):882-887. <https://doi.org/10.1136/jclinpath-2012-201338>
  6. Kawabata Y, Hoshi E, Murai K, et al. Smoking-related changes in the background lung of specimens resected for lung cancer: a semiquantitative study with correlation to postoperative course. *Histopathology*. 2008;53(6):707-14. <https://doi.org/10.1111/j.1365-2559.2008.03183.x>
  7. Margaritopoulos GA, Harari S, Caminati A, Antoniou KM. Smoking-related idiopathic interstitial pneumonia: a review. *Respirology*. 2016;21(1),57-64. <https://doi.org/10.1111/resp.12576>
  8. Dawod YT, Cook NE, Graham W, Madhani-Lovely F, Thao Ch. Smoking associated interstitial lung disease:update and review. *Expert Rev Respir Med*. 2020;14(8):825-834. <https://pubmed.ncbi.nlm.nih.gov/32379511/>
  9. Centers for Disease Control and Prevention (US); National Center for Chronic Disease Prevention and Health Promotion (US); Office on Smoking and Health (US). How Tobacco Smoke Causes Disease: The Biology and Behavioral Basis for Smoking-Attributable Disease: A Report of the Surgeon General. Atlanta (GA): Centers for Disease Control and Prevention (US); 2010. 7, Pulmonary Diseases. <https://www.ncbi.nlm.nih.gov/books/NBK53021/>
  10. Sangani R, Deepak V, Ghio A, Forte MJ, Zulfikar R, Patel Z, et al. Interstitial lung abnormalities and interstitial lung diseases associated with cigarette smoking in a rural cohort undergoing surgical resection. *BMC Pulm Med*. 2022;22(1):172. <https://doi.org/10.1186/s12890-022-01961-9>
  11. Hata A, Schiebler M, Lynch D, Hatabu H. Interstitial Lung Abnormalities: State of the Art. *Radiology*. 2021; 301(1):19-34. <https://pubmed.ncbi.nlm.nih.gov/34374589/>
  12. Cottin V, Selman M, Inoue Y, Wong AW, Corte TJ, Flaherty KR, et al. Syndrome of Combined Pulmonary Fibrosis and Emphysema: An Official ATS/ERS/JRS/ALAT Research Statement. *Am J Respir Crit Care Med* 2022;206(4):e7-e41. <https://pubmed.ncbi.nlm.nih.gov/35969190/>
  13. Ciftci F, Gulpınar B, Atasoy C, Oya Kayacan, Sevgi Saryal. Combined pulmonary fibrosis and emphysema: how does cohabitation affect respiratory functions? *Adv Med Sci*. 2019;64(2):285-291. <https://doi.org/10.1016/j.advms.2019.03.005>
  14. Cottin V, Le Pavec J, Prévot G, Mal H, Humbert M, Simonneau G, Cordier JF. Pulmonary hypertension in patients with combined pulmonary fibrosis and emphysema syndrome. *Eur Resp J*. 2010;35(1):105-111; <https://doi.org/10.1183/09031936.00038709>
  15. Cottin V, Nunes H, Mouthon L, Gamondes D, Lazor R, Hachulla E, Revel D, Valeyre D, Cordier JF; Groupe d'Etudes et de Recherche sur les Maladies "Orphelines" Pulmonaires. Combined pulmonary fibrosis and emphysema syndrome in connective tissue disease. *Arthritis Rheum*. 2011 Jan;63(1):295-304. <https://doi.org/10.1002/art.30077>
  16. Godbert B, Wissler MP, Vignaud JM. Desquamative interstitial pneumonia: an analytic review with an emphasis on aetiology. *Eur Respir Rev*. 2013;22(128):117-23. <https://www.ncbi.nlm.nih.gov/pmc/articles/PMC9487388/>
  17. Hellemons ME, Moor CC, von der Thüsen J, y cols. Desquamative interstitial pneumonia: a systematic review of its features and outcomes. *Eur Respir Rev* 2020; 29: 190181.

- <https://doi.org/10.1183/16000617.0181-2019>
18. Torre O, Elia D, Caminati A, Harari S. New insights in lymphangiomyomatosis and pulmonary Langerhans cell histiocytosis. *Eur Respir Rev.* 2017; 26(145):170042. <https://pubmed.ncbi.nlm.nih.gov/28954765/>
  19. Castoldi MC, Verrioli A, De Juli E, Vanzulli A. Pulmonary Langerhans cell histiocytosis: the many faces of presentation at initial CT scan. *Insights Imaging.* 2014;5(4):483-92. <https://doi.org/10.1007/s13244-014-0338-0>
  20. Vasallo R, Harari S, Tazi A. Current understanding and management of pulmonary Langerhans cell histiocytosis. *Thorax.* 2017; 72(10):937-945. <https://pubmed.ncbi.nlm.nih.gov/28689173/>
  21. Cong CV, Ly TT, Duc NM. Multisystem Langerhans cell histiocytosis: Literature review and case report. *Radiol Case Rep.* 2022; 2;17(5):1407-1412. <https://doi.org/10.1016/j.radcr.2022.02.024>
  22. Lorillon G, Tazi A. How I manage pulmonary Langerhans cell histiocytosis. *Eur Respir Rev.* 2017; 26:170070. <https://doi.org/10.1183/16000617.0070-2017>
  23. Bardach A, Cañete F, Sequera VG, Palacios A, Alcaraz A, Rodríguez B, et al. Carga de enfermedad atribuible al uso del tabaco en Paraguay y potencial impacto sanitario y económico del aumento del precio a través de impuestos. *Rev Peru Med Exp Salud Pública.* 2018;35(4):599-609. <https://doi.org/10.17843/rpmesp.2018.354.3708>
  24. Dai X, Gil GF, Reitsma MB, Noah S, Ahmad, Jason A, et al. Anderson, Catherine Bisignano. Health effects associated with smoking: a Burden of Proof study. *Nat Med.* 2022;28(10):2045-2055. <https://doi.org/10.1038/s41591-022-01978-x>