

Fibroelastosis pleuroparenquimatosa e hipertension pulmonar: un fenotipo diferente?

Pleuroparenchymatous fibroelastosis and pulmonary hypertension: a different phenotype?

Lourdes González¹, Federico Sosa¹, Diana Florentín¹, Domingo Pérez Bejarano*¹

¹Ministerio de Salud Pública y Bienestar Social. Hospital General de Luque. Luque, Paraguay

RESUMEN

La fibroelastosis pleuroparenquimatosa es una enfermedad pulmonar inusual con características clínicas, radiológicas y patológicas únicas, que se ha incluido recientemente en el consenso actualizado sobre neumonías intersticiales idiopáticas. Su nombre hace referencia a una combinación de fibrosis que involucra la pleura visceral y cambios fibroelásticos que predominan en el parénquima pulmonar subpleural. Aunque se han descrito varias asociaciones de enfermedades, no se ha identificado de manera inequívoca ninguna causa única. El diagnóstico se sustenta en criterios clínicos-radiológicos y de hallazgos histopatológicos cuando se dispone de biopsias. Son escasos los reportes sobre la asociación entre esta entidad y la hipertensión pulmonar. No existe tratamiento hasta la fecha, aunque se relatan sucesos en algunos casos de trasplante pulmonar. Describimos las características clínicas de un paciente atendido en un hospital del Paraguay.

Palabras Clave: enfermedades pulmonares intersticiales; fibrosis pulmonar; enfermedades pleurales; fibroelastosis pleuroparenquimatosa

ABSTRACT

Pleuroparenchymal fibroelastosis is an unusual lung disease with unique clinical, radiological, and pathological characteristics that has recently been included in the updated consensus on idiopathic interstitial pneumonia. Their name refers to a combination of fibrosis involving the visceral pleura and fibro-elastic changes that predominate in the subpleural pulmonary parenchyma. Although several associations between diseases have been described, no single cause has been unequivocally identified. The diagnosis is based on clinical-radiological criteria and histopathological findings when biopsies are available. There are few reports on the association between this entity and pulmonary hypertension. There is no treatment to date, although some cases of lung transplantation have been successful. We describe the clinical characteristics of a patient treated in a hospital in Paraguay.

Key words: lung disease, interstitial; pulmonary fibrosis; pleural diseases; pleuroparenchymal fibroelastosis

Cómo citar/How cite:

González L, Sosa F, Florentín D, Pérez Bejarano D. Fibroelastosis pleuroparenquimatosa e hipertension pulmonar: un fenotipo diferente?. Rev. cient. salud 2023; 5: e5208.

Fecha de recepción:

10/10/2023

Fecha de revisión:

24/10/2023

Fecha de aceptación:

14/12/2023

Autor correspondiente:

Domingo Pérez Bejarano

E-mail:

domineumo@yahoo.com

Editor responsable:

Margarita Samudio

E-mail:

margarita.samudio@upacifico.edu.py



Este es un artículo publicado en acceso abierto bajo una [Licencia Creative Commons](https://creativecommons.org/licenses/by/4.0/)

INTRODUCCIÓN

La fibroelastosis pleuroparenquimatosa (FEPP) pertenece al grupo de enfermedades pulmonares intersticiales difusas (EPID) raras, que se caracteriza por fibrosis de la pleura visceral y del parénquima pulmonar subyacente de los lóbulos superiores⁽¹⁾. No se conoce su incidencia ni prevalencia aunque en una serie de 1622 pacientes con EPID y 205 biopsias, se relata que el 5,9% correspondía a casos de FEPP⁽²⁾.

Inicialmente Davies y cols relataron cinco casos de enfermedad pulmonar fibrosante progresiva en los cuales la afectación estaba confinada a las regiones superiores y que los autores asimilaron a aquellas lesiones vistas en la espondilitis anquilosante⁽³⁾. Más adelante, Amitani y cols publica una serie de 13 pacientes de características similares, acuñando el nombre de fibrosis pulmonar de lóbulo superior o PULF (siglas en inglés)⁽⁴⁾, aunque en el 2004 Frenkel y cols. propusieron el nombre de fibroelastosis pleuroparenquimatosa o FEPP⁽⁵⁾. Recién en el 2013 se encuentra en la clasificación multidisciplinaria internacional de las neumonías intersticiales idiopáticas⁽⁶⁾. En el Brasil y en la Argentina ya se describieron los primeros casos^(7,8).

Existen escasos reportes sobre la prevalencia de hipertensión pulmonar en la FEPP y existen pocos reportes al respecto. Hasta la fecha no fueron publicados casos de diagnóstico de esta enfermedad en nuestro país.

PRESENTACION DE CASO

Paciente de sexo masculino de 26 años, procedente de área urbana de Luque, no fumador y sin comorbilidades que presenta cuatro años de historia de falta de aire lentamente progresiva acompañado de tos seca e intermitente. No consta exposición a químicos ni tóxicos. Recurre a varios centros públicos y privados, siendo internado hace dos años en uno de ellos y manejado como tuberculosis pulmonar, sin respuesta al tratamiento anti bacilar. Existen referencias de una segunda internación ocho meses atrás, en cuyo resumen de egreso se menciona hipótesis diagnóstica de neumonía de lenta resolución, y durante la que se realiza lavado broncoalveolar de cuyo cultivo se obtiene *Aspergillus* sp por lo que se procede a tratamiento con voriconazol, también sin respuesta clínica.

Un mes antes de la consulta al Hospital General de Luque presenta empeoramiento de la disnea hasta hacerse en reposo sumado a expectoración amarillenta en moderada cantidad. No presenta cuadro respiratorio exacerbado durante los años de pandemia y tiene dos dosis de vacunas específicas para COVID-19. Es traído al Servicio de Urgencias por historia de 24 hs de aumento en la dificultad respiratoria y dolor tipo puntada en hemitorax izquierdo no acompañado de fiebre ni chillido de pecho.

Ingresa pálido y sudoroso con los siguientes signos vitales: presión arterial 114/80 mmHg; frecuencia cardiaca 117 x min; frecuencia respiratoria 45 x min; temperatura axilar 37,5°C, saturación O₂: 90% en vigencia de oxigenoterapia por cánula nasal a 5L/min.

El examen físico del aparato respiratorio denota disminución del diámetro anteroposterior del tórax (platitórax) con profundización del hueco supraesternal y taquipnea, tiraje universal configurando una mala mecánica respiratoria, notándose disminución de murmullo vesicular en campos pulmonares superiores y medios con crepitantes y escasas sibilancias en ambas bases.

Exámenes auxiliares: hemoglobina 10g/dl, glóbulos blancos 17.850/mm³ con 79% de neutrófilos, glicemia pos-prandial: 124mg/dl, dímero D 0,25pg/ml (<0,5), ferritina 310ng/ml (<300), procalcitonina 0,1ng/ml (<0,5), lactato 25,2mg/dl (4,5-19,8), pro-BNP 800 pg/ml. Orina simple sin datos llamativos. Gasometría arterial (oxigenoterapia en vigencia): pH 7,41, pCO₂:40,4 mmHg, pO₂: 104mmHg, HCO₃: 25mEq/L, SatO₂: 91%. Rx de tórax: opacidades corticales bilaterales en región superior y media. Electrocardiograma: desvío del eje a derecha y extrasístoles supraventriculares aisladas. Hisopado nasofaríngeo (reacción en cadena de polimerasa): negativo para Influenza A, influenza H1N1, influenza estacional, influenza H3N2, influenza B, virus sincitial respiratorio, rinovirus, coronavirus SARS-CoV-2, parainfluenza, metapneumovirus, adenovirus, bocavirus, enterovirus, *Chlamydomyces pneumoniae*, *Legionella pneumophila*, *Mycoplasma pneumoniae*, *Streptococcus pneumoniae*, *Haemophilus influenzae*,

Moraxella catarrhalis, *Bordetella pertussis*, *Bordetella parapertussis*, ANA, factor reumatoide y anti SCL-70 negativos. Ecocardiografía: dilatación de cavidades derechas y presión sistólica de arteria pulmonar estimada de 65mmHg. Tomografía computarizada de tórax: patrón de enfermedad pulmonar intersticial difusa (Figura 1 a-c).

Se solicita interconsulta con Neumología que elabora el diagnóstico de Fibroelastosis pleuroparenquimatosa, hipertensión pulmonar y cor pulmonale. Es trasladado a la Unidad de Cuidados Intensivos por el diagnóstico de insuficiencia respiratoria crónica agudizada donde se procede a intubación orotraqueal y asistencia respiratoria mecánica. Se inicia antibioticoterapia con beta-lactámicos y quinolonas intravenosas posterior a toma de cultivos de varios materiales que resultan sin rédito bacteriológico. Disminución de leucocitosis y mejoría de relación PaO₂/FiO₂, en los siguientes días, aunque la distensibilidad pulmonar se muestra disminuida persistentemente. La agudización del cuadro y el patrón de perfusión en mosaico más los hallazgos en la ecocardiografía indujeron a pensar en un evento embólico pulmonar que no se evidenció mediante angiotomografía torácica (Figura 1 d-f). Después de varias semanas de empeoramiento progresivo, paciente fallece.

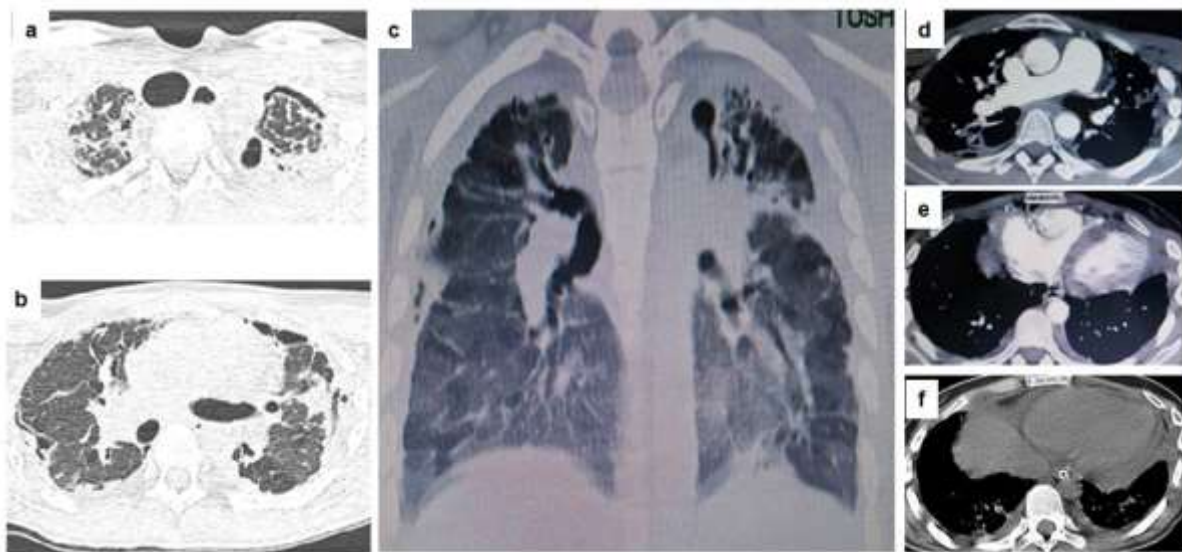


Figura 1. (a) TAC de tórax, corte axial, que denota hueco supra esternal profundizado, opacidades pleurales, neumotórax laminar anterior izquierdo y espesamiento de septos interlobulares bilaterales junto a bronquiectasia de tracción. Destaca traqueomegalia secundaria; (b) TAC de tórax, corte coronal, que muestra el aplanamiento de torax (platitorax) y espesamiento pleural y bronquiectasia de tracción con área de consolidación predominante en lóbulo superior. Se nota vidrio esmerilado y patrón en perfusión en mosaico en áreas dependientes. Se destaca pequeña área de neumotórax contenido en región medial derecha. (c) corte sagital del tórax donde se aprecia vidrio esmerilado, engrosamiento pleural en ambos vértices y aumento de ramos descendentes de la arteria pulmonar; (d) TAC contrastada que denota aumento del diámetro de la arteria pulmonar; (e) ventrículo derecho notoriamente aumentado de tamaño; (f) derrame pericárdico.

DISCUSIÓN

Existen formas idiopáticas y secundarias de FEOP. Se describen casos de asociación con exposición ocupacional a asbesto y aluminio, trasplante de médula ósea o de pulmón, antecedente de quimioterapia (ciclofosfamida y metotrexate) y radiación⁽⁹⁾ Puede aparecer en compañía de neumonitis intersticiales no clasificables, neumonitis intersticial no específica y neumonitis por hipersensibilidad⁽¹⁰⁾. En ocasiones hay antecedente de historia familiar de la enfermedad⁽¹¹⁾ y siempre hay que considerar la posibilidad de concomitancia con enfermedades autoinmunes como esclerodermia, artritis reumatoide, síndrome de Sjögren, miopatía inflamatoria idiopática, síndrome de superposición, enfermedad indiferenciada del tejido conjuntivo, granulomatosis con poliangeítis y poliangeítis microscópica^(12,13). Gudmunsson y colaboradores encontraron que entre 25 y 36% de pacientes con FPI muestran lesiones que recuerdan a la FEOP⁽¹⁴⁾.

Dos epifenómenos se destacan en el caso reportado aquí. En primer lugar, la historia del hallazgo de *Aspergillus* en el lavado broncoalveolar que puede emerger como complicación según Kurosaki y cols⁽¹⁵⁾, aunque existe un relato de lesiones radiológicas pseudo-fibroelastosis secundarias a la micosis⁽¹⁶⁾. En segundo lugar, debe mencionarse al neumotórax que, si bien no ocupa un relato sintomático aquí, se manifestó como hallazgo radiológico incidental. En una serie de 89 pacientes con FEPP idiopática se constató que el 59,6% había desarrollado agudización por neumotórax y que en la mayoría de estos se constató fuga persistente (fistula) pese al drenaje torácico evacuador proyectando implicancias en la sobrevida. Es relevante mencionar que la frecuencia de neumotórax es mayor en la FEPP que en la FPI⁽¹⁷⁾.

En la práctica se sugiere un enfoque multidisciplinar para el diagnóstico teniendo en cuenta criterios clínico-radiológicos y cuando disponibles, datos histopatológicos los cuales frecuentemente son difíciles de obtener en estadios clínicos avanzados. Los diagnósticos diferenciales se establecen con la neumonitis por hipersensibilidad, sarcoidosis, neumonitis intersticiales idiopáticas, infección por mycobacterias, neumoconiosis, neoplasias y casquete pleural secular⁽¹⁸⁾.

La sobrevida promedio de 85 pacientes fue de 11 años en el trabajo de Watanabe y cols. pero recientemente se describieron fenotipos de FEPP progresiva con historia de 2-6 años hasta el fallecimiento^(19,20). Otro reciente estudio en 36 pacientes encontró que el 33% progresaba desde el diagnóstico hasta el óbito en 12 meses, resultando en una sobrevida promedio de 24 meses⁽²¹⁾. La FEPP idiopática, el acortamiento de telómeros, patrón de neumonitis intersticial usual concomitante y la neumonitis por hipersensibilidad asociada, confieren factores pronósticos de evolución catastrófica⁽¹⁸⁾.

El desarrollo de hipertensión pulmonar agrega un pronóstico adverso a varias EPID entre las que la FPI, la neumonitis por hipersensibilidad fibrosante, las asociadas a enfermedades del colágeno, la sarcoidosis y la histiocitosis de células de Langerhans se citan comúnmente. Es de notar que, debido a su fisiopatología multifactorial, la sarcoidosis y la histiocitosis de células de Langerhans se clasifican en grupos diferentes ya que no se considera a la hipoxemia como única variable explicadora, sino que otros factores como enfermedades vasculares, o linfadenopatías que distorsionan el mediastino o disfunción ventricular pueden estar inmiscuidas como causales⁽²²⁾. La hipertensión pulmonar en las EPID puede acometer en ausencia de hipoxemia en reposo y/o enfermedad avanzada pudiendo notarse una ausencia de correlación entre los niveles de hipertensión pulmonar y el grado de alteraciones en las pruebas de función pulmonar. Varios otros mecanismos pueden estar implicados: disfunción endotelial, estrés oxidativo, vías de paso inmune alterado, fibrosis perivascular y hasta predisposición genética⁽²³⁾.

Existen escasos reportes de FEPP asociados a hipertensión pulmonar. Boerner y cols. reportan el caso de un paciente de 68 años con hipertensión pulmonar leve, que pese a tratamiento con pirfenidona, fallece a los cuatro años⁽²⁴⁾. Otros autores relatan el caso de un paciente de 71 años con cateterismo cardiaco derecho con 30 mmHg en presión media de arteria pulmonar⁽²⁵⁾. En 19,3% de una serie de 83 pacientes se constató hipertensión pulmonar y la sobrevida en este grupo fue menor (16,3 meses vs 50,2 meses) que aquellos que no cursaban con alteración hemodinámica⁽²⁶⁾. Khirya y cols evaluaron 43 biopsias y encontraron espesamiento fibrointimal venoso y arterial de grado variable en más del 90% de las láminas⁽²⁷⁾.

En la hipertensión pulmonar asociada a FPI, la remodelación de los ramos de la arteria pulmonar comprende particularmente al espesamiento de la capa de células musculares y la presencia de lesiones proliferativas de la íntima⁽²⁸⁾. En otra serie retrospectiva de pacientes se encontró una prevalencia de 25% de hipertensión pulmonar en la FEPP. Revisando las láminas de biopsia y comparando a la estructura de las arterias de FPI y pulmones normales, se encontró que la proliferación elástica de la media y el espesamiento de la adventicia con fibras de colágeno fueron características histopatológicas diferenciales de la FEPP⁽²³⁾. Este trabajo sugiere un tipo diferenciado de complicación cardiovascular en este grupo de pacientes.

¿Porque algunas EPID desarrollan hipertensión pulmonar y otras no? ¿Existen fenotipos que conllevan mayor riesgo de tener formas más agresivas de hipertensión

pulmonar?⁽²⁹⁾ ¿Porque no todas las EPID con hipertensión pulmonar desarrollan Cor pulmonale? Aunque en el caso presentado en este reporte no se comprobó evento de embolia pulmonar, no se puede descartar la concomitancia de hipertensión pulmonar tromboembólica crónica (HPTC). La asociación entre EPID y HPTC se cita aisladamente en sarcoidosis⁽³⁰⁾ y es al parecer frecuente encontrar fenómenos de tromboembolismo venoso en la neumonitis por hipersensibilidad crónica, así como en la fibrosis pulmonar idiopática⁽³¹⁾.

Aparte de las medidas de soporte y el trasplante pulmonar, no existe tratamiento específico para esta enfermedad. El análisis retrospectivo del uso de antifibróticos en 64 pacientes con FEPP y patrón de neumonitis intersticial usual comparado a 195 sujetos con FPI clásica, demostró que la sobrevida del primer grupo era significativamente menor lo cual propone una limitada una limitada eficacia de los fármacos⁽³²⁾. La asociación con hipertensión pulmonar tampoco tiene un tratamiento específico y se necesitan estudios que evalúen procedimientos, fármacos o una combinación de factores que puedan pintar de esperanza el horizonte de estos pacientes. En el Paraguay, queda aún pendiente el inicio de la era de los trasplantes pulmonares.

Contribución de autores: Todos los autores han contribuido en la concepción del estudio, la recolección y análisis de datos, y han dado su consentimiento para la publicación del manuscrito.

Declaración de conflicto de interés: Los autores declaran no tener conflicto de interés.

Financiamiento: Este trabajo ha sido autofinanciado.

REFERENCIAS BIBLIOGRÁFICAS

1. Buschulte K, Cottin V, Wijsenbeek M, Kreuter M, Diesler R. The world of rare interstitial lung diseases. *EurRespir* Rev. 2023;32(167):220161. <https://doi.org/10.1183/16000617.0161-2022>
2. Nakatani T, Arai T, Kitaichi M, Akira M, Tachibana K, Sugimoto Ch. Pleuroparenchymal fibroelastosis from a consecutive database: a rare disease entity? *EurRespir J*. 2015;45(4):1183-6. <https://doi.org/10.1183/09031936.0214714>
3. Davies D, Crowther JS, MacFarlane A. Idiopathic progressive pulmonary fibrosis. *Thorax*. 1975;30(3):316-25. <https://doi.org/10.1136/thx.30.3.316>
4. Watanabe K, Ishii H, Kiyomi F, Terasaki Y, Hebisawa A, Kawabata Y, et al. Study Group on Diffuse Pulmonary Disorders, Scientific Research/Research on Intractable Diseases in Japan. Criteria for the diagnosis of idiopathic pleuroparenchymal fibroelastosis: A proposal. *Respir Investig*. 2019;57(4):312-320. <https://doi.org/10.1016/j.resinv.2019.02.007>
5. Frankel SK, Cool CD, Lynch DA, Brown KK. Idiopathic pleuroparenchymal fibroelastosis: description of a novel clinicopathologic entity. *Chest*. 2004;126(6):2007-13. <https://doi.org/10.1378/chest.126.6.2007>
6. Travis WD, Costabel U, Hansell DM, King Jr TE, Lynch DA, Nicholson AG. An official American Thoracic Society/European Respiratory Society statement: Update of the international multidisciplinary classification of the idiopathic interstitial pneumonias. *Am J RespirCrit Care Med*. 2013;188(6):733-48. <https://pubmed.ncbi.nlm.nih.gov/24032382/>
7. Gomes PS, Shiang C, Szarf G, Aparecida Martins Coletta EN, Castro Pereira CA. Pleuroparenchymal fibroelastosis: report of two cases in Brazil. *J Bras Pneumol*. 2017;43(1):72-75. <https://doi.org/10.1590/S1806-37562016000000045>
8. Atag E, Bas Ikizoglu N, Gokdemir Y, Erdem Eralp E, Kiyani G, Yilmazbayhan D, et al. Adolescente con fibroelastosis pleuroparenquimatosa idiopática. A propósito de un caso. *Arch Argent Pediatr*. 2018;116(1):e147-e150. <http://www.scielo.org.ar/pdf/aap/v116n1/v116n1a40.pdf>

9. Ricoy J, Suárez-Antelo J, Antúnez J, Martínez de Alegría A, Ferreiro L, Toubes ME, et al. Pleuroparenchymal fibroelastosis: Clinical, radiological and histopathological features. *Respir Med.* 2022;191:106437. <https://doi.org/10.1016/j.rmed.2021.106437>
10. Fujisawa T, Horiike Y, Egashira R, Sumikawa H, Iwasawa T, Matsushita Sh, et al. Radiological pleuroparenchymal fibroelastosis-like lesion in idiopathic interstitial pneumonias. *Respir Res.* 2021;22(1):290. <https://doi.org/10.1186/s12931-021-01892-9>
11. Newton CA, Batra K, Torrealba J y cols. Pleuroparenchymal fibroelastosis associated with telomerase reverse transcriptase mutations. *Eur Respir J.* 2017;49(5):1700696. <https://doi.org/10.1183/13993003.00696-2017>
12. Orlandi M, Landini N, Bruni C, Sambataro G, Cosimo Nardi C, Bargagli E. Pleuroparenchymal fibroelastosis in rheumatic autoimmune diseases: a systematic literature review. *Rheumatology (Oxford).* 2020;59(12):3645-3656. <https://doi.org/10.1093/rheumatology/keaa451>
13. Enomoto Y, Nakamura Y, Colby TV, Takeshi Johkoh, Hiromitsu Sumikawa H, Nishimoto K, et al. Radiologic pleuroparenchymal fibroelastosis-like lesion in connective tissue disease-related interstitial lung disease. *PLoS One.* 2017;12(6):e0180283. <https://doi.org/10.1371/journal.pone.0180283>
14. Gudmundsson E, Zhao A, Mogulkoc N, Stewart I, Jones MG, Van Moorsel C. H. M, et al. Pleuroparenchymal fibroelastosis in idiopathic pulmonary fibrosis: Survival analysis using visual and computer-based computed tomography assessment. *EClinicalMedicine.* 2021;38:101009. <https://doi.org/10.1016/j.eclinm.2021.101009>
15. Kurosaki F, Bando M, Nakayama M, Mato N, Nakaya T, Yamasawa H, et al. Clinical features of pulmonary aspergillosis associated with interstitial pneumonia. *Intern Med.* 2014;53(12):1299-306. <https://pubmed.ncbi.nlm.nih.gov/24930648/>
16. Kushima H, Ishii H, Kinoshita Y, Fujita M, Kentaro Watanabe K. Chronic Pulmonary Aspergillosis with Pleuroparenchymal Fibroelastosis-like Features. *Intern Med.* 2019;58(8):1137-1140. <https://doi.org/10.2169/internalmedicine.1930-18>
17. Kono M, Nakamura Y, Enomoto Y, Yasui H; Hozumi H; Karayama M, et al. Pneumothorax in Patients with Idiopathic Pleuroparenchymal Fibroelastosis: Incidence, Clinical Features, and Risk Factors. *Respiration.* 2021;100(1):19-26. <https://doi.org/10.1159/000511965>
18. Chua F, Desai SR, Nicholson AG, Devaraj A, Renzoni E, Alexandra Rice A, et al. Pleuroparenchymal Fibroelastosis. A Review of Clinical, Radiological, and Pathological Characteristics. *Ann Am Thorac Soc.* 2019;16(11):1351-1359. <https://pubmed.ncbi.nlm.nih.gov/31425665/>
19. Watanabe K. Pleuroparenchymal Fibroelastosis: Its Clinical Characteristics. *Curr Respir Med Rev.* 2013;9(4):299-237. <https://doi.org/10.2174/1573398X0904140129125307>
20. Yoshida Y, Nagata N, Tsuruta Net, Kitasato Y, Wakamatsu K, Yoshimi M, et al. Heterogeneous clinical features in patients with pulmonary fibrosis showing histology of pleuroparenchymal fibroelastosis. *Respir Investig.* 2016;54(3):162-9. <https://doi.org/10.1016/j.resinv.2015.11.002>
21. Kato M, Sasaki S, Kurokawa K, Nakamura T; Yamada T; Sasano. H, et al. Usual Interstitial Pneumonia Pattern in the Lower Lung Lobes as a Prognostic Factor in Idiopathic Pleuroparenchymal Fibroelastosis.



- Respiration. 2019;97(4):319-328.
<https://doi.org/10.1159/000494061>
22. Dhont S, Zwaenepoel B, Vandecasteele E, Brusselle G, De Pauw M. Pulmonary hypertension in interstitial lung disease: an area of unmet clinical need. *ERJ Open Res.* 2022;8(4):00272-2022.
<https://doi.org/10.1183/23120541.00272-2022>
 23. Gupta R, Judson MA, Baughman RP. Management of Advanced Pulmonary Sarcoidosis. *Am J Respir Crit Care Med.* 2022;205(5):495-506.
<https://pubmed.ncbi.nlm.nih.gov/34813386/>
 24. Boerner EB, Costabel U, Wessendorf TE, Theegarte D, Bonella F. Idiopathic pleuroparenchymal fibroelastosis (PPFE) - A case study of a rare entity. *Rev Port Pneumol* (2006). 2017;23(6):352-355.
<https://doi.org/10.1016/j.rppnen.2017.06.006>
 25. Kinoshita Y, Watanabe K, Ishii H, Kushima H, Nabeshima K. Lower-lobe predominant pleuroparenchymal fibroelastosis. *Pathol Int.* 2019;69(9):536-540.
<https://pubmed.ncbi.nlm.nih.gov/31273873/>
 26. Muto Y, Sekine A, Hagiwara E, Komatsu Sh, Baba T, Oda T, et al. Clinical characteristics of pulmonary hypertension in patients with pleuroparenchymal fibroelastosis. *Respir Investig.* 2022;60(4):543-550.
<https://doi.org/10.1016/j.resinv.2022.02.005>
 27. Khirya R, Macaluso C, Montero MA, Montero M; Wells A; Chua F, et al. Pleuroparenchymal Fibroelastosis: A Review of Histopathologic Features and the Relationship Between Histologic Parameters and Survival. *Am J Surg Pathol.* 2017;41(12):1683-1689.
<https://doi.org/10.1097/PAS.0000000000000928>
 28. Farkas L, Gauldie J, Voelkel NF, Kolb M. Pulmonary hypertension and idiopathic pulmonary fibrosis: a tale of angiogenesis, apoptosis, and growth factors. *Am J Respir Cell Mol Biol.* 2011;45(1):1-15.
<https://pubmed.ncbi.nlm.nih.gov/21057104/>
 29. Nikkho SM, Richter MJ, Shen E, Abman S, Antoniou K, Chung J, et al. Clinical significance of pulmonary hypertension in interstitial lung disease: A consensus statement from the Pulmonary Vascular Research Institute's innovative drug development initiative-Group 3 pulmonary hypertension. *Pulm Circ.* 2022;12(3):e12127.
<https://pubmed.ncbi.nlm.nih.gov/36016668/>
 30. Tandon R, Baughman RP, Stanley J, A Khan A. The link between chronic thromboembolic pulmonary hypertension and sarcoidosis: association or visual masquerade? *Sarcoidosis Vasc Diffuse Lung Dis.* 2017;34(4):352-355.
<https://doi.org/10.36141/svdld.v34i4.5852>
 31. Sobiecka M, Szturmowicz M, Lewandowska K, Kowalik A, Łyżwa E, Zimna K, et al. Chronic hypersensitivity pneumonitis is associated with an increased risk of venous thromboembolism: a retrospective cohort study. *BMC Pulm Med.* 2021;21(1):416.
<https://doi.org/10.1186/s12890-021-01794-y>
 32. Sugino K, Ono H, Shimizu H, Kurosawa T, Matsumoto K, Ando M, et al. Treatment with antifibrotic agents in idiopathic pleuroparenchymal fibroelastosis with usual interstitial pneumonia. *ERJ Open Res.* 2021;7(1):00196-2020.
<https://doi.org/10.1183/23120541.00196-2020>