

# Un caso de paracoccidioidomicosis en la glándula suprarrenal bilateral

## A case of paracoccidioidomycosis in the bilateral adrenal gland

Brunno Scudeller<sup>1</sup> , Sara Loreiro<sup>1</sup> , Rodrigo Bustios<sup>1</sup> , Sergio Adrián Barreto Román<sup>1\*</sup> 

<sup>1</sup>Universidad del Pacífico. Facultad de Medicina. Pedro Juan Caballero - Amambay, Paraguay

### RESUMEN

La paracoccidioidomicosis es una micosis profunda. La afectación de la glándula suprarrenal es una forma de presentación rara que se asocia hasta un 10 a 15% de las insuficiencias supra renales y en algunas ocasiones puede ser la primera manifestación clínica de la patología. El objetivo del estudio es describir una presentación atípica de un paciente con diagnóstico de tumoración bilateral de la glándula supra renal, que en primer lugar se sospechó de un proceso tumoral de las glándulas supra renales y con la biopsia con punción guiada por ecografía se llegó al diagnóstico definitivo de paracoccidioidomicosis suprarrenal. Se realiza tratamiento con anfotericina B a una dosis de 50mg/día hasta una dosis acumulativa de 1500mg, con posterior seguimiento con itraconazol de 200 a 400mg/ día por un periodo de 6 a 12 meses.

**Palabras Clave:** paracoccidioidomicosis; glándulas suprarrenales; infecciones fúngicas invasoras

#### Cómo citar/How cite:

Scudeller B, Loreiro S, Bustios R, Barreto Román SA. Un caso de paracoccidioidomicosis en la glándula suprarrenal bilateral. Rev. cient. cienc. salud 2023; 5: e5207.

#### Fecha de recepción:

20/09/2023

#### Fecha de aceptación:

05/10/2023

#### Autor correspondiente:

Sergio Adrián Barreto Román

E-mail:

[barretoroman90@gmail.com](mailto:barretoroman90@gmail.com)

#### Editor responsable:

Margarita Samudío

E-mail:

[margarita.samudio@upacifico.edu.py](mailto:margarita.samudio@upacifico.edu.py)



Este es un artículo publicado en acceso abierto bajo una [Licencia Creative Commons](https://creativecommons.org/licenses/by/4.0/)

### ABSTRACT

Paracoccidioidomycosis is an invasive fungal infection. Involvement of the adrenal gland is a rare form of presentation that is associated with up to 10 to 15% of suprarenal insufficiencies and sometimes it can be the first clinical manifestation of the pathology. The objective of the study is to describe an atypical presentation of a patient with a diagnosis of bilateral tumor of the suprarenal gland, that was suspected of a tumor process of the suprarenal glands and the definitive diagnosis with ultrasound-guided puncture biopsy was adrenal paracoccidioidomycosis. Treatment is carried out with amphotericin B at a dose of 50 mg/day up to a cumulative dose of 1500 mg, with subsequent follow-up with itraconazole of 200 to 400 mg/day for a period of 6 to 12 months.

**Key Words:** paracoccidioidomycosis; adrenal glands; invasive fungal infections

## INTRODUCCIÓN

La paracoccidioidomycosis (PCM) es causada por un hongo dimorfo de dos especies: *Paracoccidioides brasiliensis* (*P. brasiliensis*) y *Paracoccidioides Lutzii* (*P. lutzii*). Es la micosis sistémica más prevalente en América del Sur, afecta generalmente, a adultos de mediana edad, en su mayoría varones, involucrados en actividades rurales<sup>(1,2)</sup>.

La carga real de la enfermedad aún no está definida, pero se han reportado tasas de incidencia que van desde 0,7-3 y 9-40 casos/100,000 habitantes en áreas endémicas e hiperendémicas de América Latina<sup>(3)</sup>.

En el Laboratorio Central de Salud Pública de Asunción-Paraguay, se diagnosticaron 131 casos de paracoccidioidomycosis entre 2004-2013. El 80% de los casos se relacionaba a la actividad rural, y los orígenes más prevalentes eran los departamentos Central, Caaguazú, San Pedro, Cordillera y Paraguari<sup>(4)</sup>.

Tiene dos presentaciones clínicas, aguda/subaguda (AF) y la forma crónica (CF). La CF es la más prevalente, entre 75% al 95% de los casos, el diagnóstico es por la clínica y corroborado por examen micológico directo con KOH al 10%, el cultivo preferido es el agar Sabouraud, la serología de doble difusión es la forma más sencilla para el diagnóstico<sup>(5,6)</sup>. El diagnóstico diferencial es particularmente desafiante, porque los signos y síntomas clínicos, así como los hallazgos histopatológicos, son similares a varias otras infecciones (p. ej., tuberculosis) y enfermedades no infecciosas (p. ej., sarcoidosis). La tasa de éxito terapéutico con los nuevos azólicos (itraconazol) supera el 85%<sup>(7,8)</sup>.

El objetivo del presente estudio es presentar un caso de un trabajador rural, del sexo masculino, con diagnóstico anatomopatológico de paracoccidioidomycosis suprarrenal bilateral que al principio simula un tumor suprarrenal con extensión a cola de páncreas, ileoesplénico y polo superior renal, con presentación atípica, sin puerta de entrada y síntomas pulmonares característicos.

## CASO CLÍNICO

Paciente de sexo masculino de 43 años, de profesión agricultor, acude al servicio de urgencias con antecedentes de náuseas y vómitos de aproximadamente 1 año de evolución, además se agrega, pérdida de peso de aproximadamente 30 kg desde el inicio del cuadro, también refiere debilidad generalizada. Niega sensación febril y otros síntomas acompañantes. Por lo cual se ingresa al paciente al servicio de clínica médica del Hospital Regional de Pedro Juan Caballero para mejor tratamiento y estudio.

Ectoscopia: Paciente se encuentra lúcido, orientado, edad biológica no coincide con la cronológica, de facie caquética, hipo coloreado, adopta posición en decúbito dorsal activo indiferente, ingresa al servicio por los propios medios.

Antecedente patológico personal: Niega cuadros de hipertensión arterial, diabetes mellitus, alergias y otras patologías de base.

Antecedente patológico familiar: Padre y madre fallecidos por accidente cerebrovascular.

Hábitos fisiológicos: alimentación disminuida por el cuadro de náusea y vómito, diuresis y catarsis conservadas.

Hábitos tóxicos: Ex-tabaquista de 25 años aproximadamente, carga tabáquica de 25 cigarros por día, bebedor social.

Examen físico al ingreso: PA: 90/50, Pulso 95 x', FR 20 x'. T° 36,2°.

Cabeza y cuello: facie compuesta, reflejos pupilares presentes y conservados, pupilas simétricas, conjuntivas normo-coloreadas. Cuello cilíndrico, simétrico, no se observa ni palpa tumoraciones.

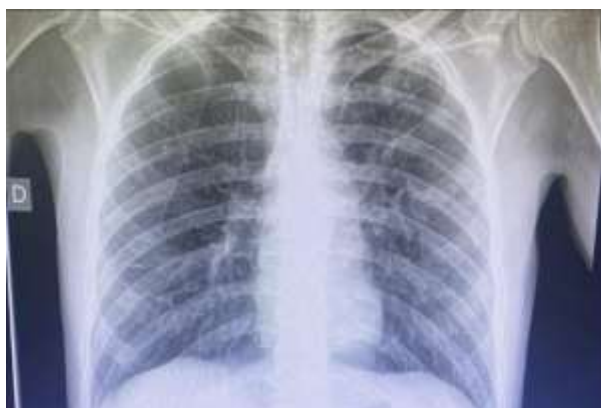Caja torácica: simétrico, buena excursión con los movimientos respiratorios, vibraciones vocales conservadas, sonoridad conservada de vértice a base en ambos campos pulmonares, sin ruidos agregados.

Abdomen: plano, simétrico, distribución pilosa de acorde a la edad y sexo, normo coloreado, cicatriz umbilical centralizada, rígido, no doloroso a la palpación, depresible, sin signos de defensa o irritación peritoneal, timpánico y con ruidos hidroaéreos presentes.

## Estudios complementarios

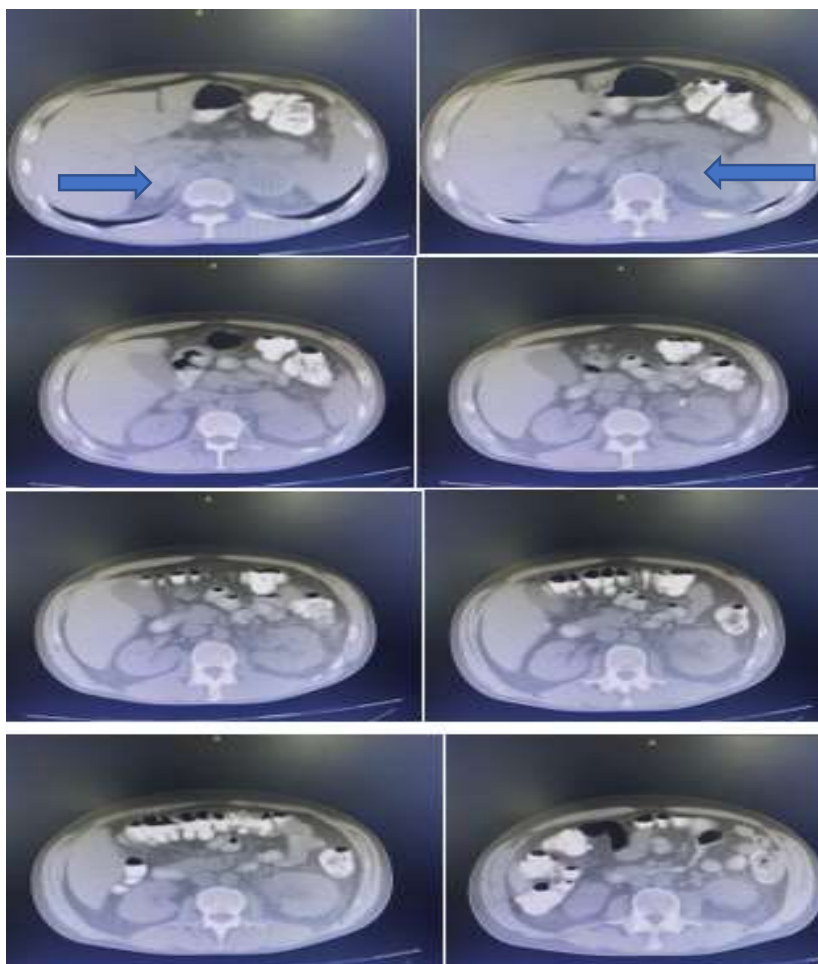
Laboratorio al ingreso: GR: 4.030.000 Leucocitos: 6100 Hb: 11,2 Hto: 35 % L: 38% N seg 55% M 3% E 4% Plaquetas 297.000 Glicemia: 68 Urea: 50, Creatinina: 1,29 Sodio 133 mmol/l Potasio: 5,0 mmol/l Cloro: 101 mmol/l, Calcio iónico: 1,16 mmol/l, TGO: 35 UI/l, TGP: 17 UI/l, B total: 0,45 mg/dl, B directa: 0,08 mg/dl, B indirecta: 0,37 mg/dl. HIV: No reactivo.

En la **Figura 1** se puede observar la radiografía de torax en proyección postero anterior (PA) sin evidencia de imágenes de compromiso pulmonar por el hongo.



**Figura 1.** Radiografía de Tórax PA. No se evidencia imagen de compromiso pulmonar importante.

En la **Figura 2** se presenta el estudio de Tomografía Axial Computadorizada de abdomen y pelvis, donde en los cortes tomográficos se observan el proceso tumoral en ambas glándulas supra renales, con predominio del lado izquierdo, se señala con la flecha.



**Figura 2.** Tomografía Axial Computadorizada de abdomen y pelvis. Se observa el proceso tumoral en ambas glándulas supra renales, con predominio del lado izquierdo.

El paciente en planes de adrenalectomía bilateral fue intervenido a laparoscopia para toma de muestra de la lesión tumoral en donde informan procesos inflamatorios sin evidencia de células tumorales, por lo cual se suspende la cirugía. El paciente sigue internado para establecer la causa de la tumoración.

Se realiza biopsia con punción guiada por ecografía, en donde se obtiene informe anatomopatológico de inflamación crónica granulomatosa con estructuras levaduriformes encapsuladas, de tamaño variable y con exosporulación; compatible con paracoccidioomicosis. No hay evidencias de neoplasia.

El paciente recibe tratamiento médico con anfotericina B 50mg/día hasta una dosis acumulativa de 1500mg, con posterior seguimiento con itraconazol de 200 a 400mg día por un periodo de 6 a 12 meses, con seguimiento serológico.

## DISCUSIÓN

Se describe una presentación inusual de un paciente proveniente del área rural con PCM de las glándulas supra renales sin aparente puerta de entrada. El compromiso de las glándulas suprarrenales en la infección diseminada llega hasta 14%, en Brasil el 51% de las muertes por micosis sistémicas se atribuyen a la paracoccidioomicosis<sup>(9,10)</sup>, derivando en una disminución de 15-40% de la reserva suprarrenal; de estos pacientes aproximadamente 3% presentan una crisis addisoniana sintomática, caracterizada por shock, hipotensión e hipovolemia<sup>(11)</sup> En una descripción de 113 casos del Instituto Nacional de Enfermedades Respiratorias y del Ambiente (INERAM) en el 2005, los pacientes tenían co-neumopatías (13 casos de tuberculosis, 7 silicosis, 2 neumonías comunitarias, 2 EPOC y 2 neumotórax)<sup>(12)</sup>.

El paciente acude al servicio luego de haber asistido en varios centros por aproximadamente 1 año en donde no pudieron llegar al diagnóstico, por lo cual llega al servicio con un comprometimiento importante del estado general.

En cuanto a la gravedad, la forma crónica se puede clasificar en leve, moderada y grave. Los casos graves se definen por el cumplimiento de tres o más de los siguientes criterios: i) pérdida de peso superior al 10% del peso habitual; ii) compromiso pulmonar severo; iii) afectación de otros órganos, como glándulas suprarrenales, sistema nervioso central y huesos; iv) presencia de ganglios linfáticos afectados en múltiples cadenas, superficiales o profundas, de tipo tumoral (>2,0 cm de diámetro, sin supuración) o de tipo supurativo; v) títulos elevados de anticuerpos<sup>(2)</sup>. Este caso cumple con los criterios i, iii y iv, siendo así, una enfermedad crónica diseminada grave. Los casos leves son aquellos con pérdida de peso inferior al 5% del peso habitual y compromiso de un solo órgano o compromiso restringido de órganos o tejidos sin disfunción<sup>(2)</sup>.

El paciente recibe tratamiento con anfotericina B desoxicolato 50mg/día hasta una dosis acumulativa de 1500mg, con posterior seguimiento con itraconazol de 200 a 400mg día por un periodo de 6 a 12 meses, con seguimiento serológico.

Para las formas graves y diseminadas, según protocolos internacionales, está indicada la anfotericina B en desoxicolato o en formulación lipídica (liposomal o en complejo lipídico). La dosis de inducción recomendada de anfotericina B convencional es de 0,5-0,7 mg/kg/día, máximo 50 mg/día. Las formulaciones lipídicas deben prescribirse a dosis de 3 a 5 mg/kg/día. La duración del tratamiento tiene como objetivo la estabilidad clínica del paciente, y debe realizarse durante el menor tiempo posible (en promedio, de dos a cuatro semanas). La transición a la medicación oral, durante la fase de consolidación, debe ocurrir después de la estabilización clínica, confirmando las condiciones para la absorción oral de la medicación<sup>(2)</sup>. Después de la terapia de inducción con una formulación de AmB, se requiere un tratamiento de mantenimiento con un derivado de azol o cotrimoxazol. La terapia de inducción con AmB debe ir seguida de 200 a 400 mg de itraconazol<sup>(13)</sup>.

La expresión "cura definitiva" nunca podrá aplicarse a pacientes con MCP, debido a la imposibilidad de erradicar *P. brasiliensis* del organismo. El objetivo del tratamiento es reducir la carga fúngica en el organismo del paciente, permitiendo la recuperación de la inmunidad celular y el restablecimiento del equilibrio entre parásito y huésped. Después del tratamiento y observación de los criterios de curación, los pacientes deben recibir seguimiento ambulatorio, con evaluación clínica y serológica. Un valor de título IDD positivo o aumentado es un predictor de recaída clínica. El examen clínico periódico, con control de peso y verificación de la aparición de lesiones orales o adenopatías, debe realizarse por un período de hasta un año después de obtener los criterios de curación por parte del paciente<sup>(2)</sup>.

**Declaración de conflictos de interés:** Los autores declaran la no existencia de conflictos de intereses relacionados con el estudio.

**Contribución de los autores:****Conceptualización:** Brunno Scudeller, Rodrigo Bustios, Sara Loreiro.**Curación de datos:** Brunno Scudeller, Rodrigo Bustios.**Análisis formal:** Brunno Scudeller, Sara Loreiro.**Investigación:** Brunno Scudeller, Rodrigo Bustios.**Metodología:** Brunno Scudeller, Sergio Barreto.**Redacción–borrador original:** Brunno Scudeller.**Redacción–revisión y edición:** Sergio Barreto.**Financiación:** Los autores no recibieron financiación para el desarrollo de la presente investigación.**REFERENCIAS BIBLIOGRÁFICAS**

- Velázquez C, Lovera P. Paracoccidioomicosis: Una Presentación Atípica. *Rev Arg Med.* 2022;10(1):61–4. <http://www.revistasam.com.ar/index.php/RAM/article/view/691>
- Shikanai-Yasuda MA, Mendes RP, Colombo AL, Telles F de Q, Kono A, Paniago AMM, et al. II Consenso Brasileiro em Paracoccidioomicose. *Epidemiol Serv Saude.* 2018 Aug 16;27(spe):e0500001. [http://scielo.iec.gov.br/scielo.php?script=sci\\_arttext&pid=S1679-49742018000500002](http://scielo.iec.gov.br/scielo.php?script=sci_arttext&pid=S1679-49742018000500002)
- de Almeida Jr JN, Peçanha PM, Colombo AL. Paracoccidioomicosis in immunocompromised patients: A literature review. 2018;5(1):2. [10.3390/jof5010002](https://doi.org/10.3390/jof5010002)
- Araujo P, Aguilar G, Arce N, Martínez M. Paracoccidioomicosis detectados en el período 2004-2013 en el Laboratorio Central de Salud Pública de Asunción - Paraguay. *Rev. Nac. (Itauguá).* 2016;8(2):62–71. [http://scielo.iics.una.py/scielo.php?script=sci\\_arttext&pid=S2072-81742016000200062&lng=es&nrm=iso&tlng=es](http://scielo.iics.una.py/scielo.php?script=sci_arttext&pid=S2072-81742016000200062&lng=es&nrm=iso&tlng=es)
- Ribeiro SM, Nunes TF, de Souza Cavalcante R, Paniago AMM, Pereira BAS, Mendes RP. A scoping study of pulmonary paracoccidioomicosis: severity classification based on radiographic and tomographic evaluation. *J Venom Anim Toxins Incl Trop Dis.* 2022;28e2020220053. [10.1590/1678-9199-JVATITD-2022-0053](https://doi.org/10.1590/1678-9199-JVATITD-2022-0053)
- Tejos L, Pérez Alfonso R, Cavallera E, Oliver M. Paracoccidioomicosis: Presentación inusual. *Dermatología Venezolana.* 2003;41(3):19–22. <https://revista.svderma.org/index.php/ojs/article/view/287>
- Wagner G, Moertl D, Glechner A, Mayr V, Klerings I, Zachariah C, et al. Paracoccidioomicosis diagnosed in europe—a systematic literature review. *J Fungi (Basel).* 2021;7(2):157. [10.3390/jof7020157](https://doi.org/10.3390/jof7020157)
- Pérez D, Oviedo J, Gill S. Paracoccidioomicosis: características clínicas y evolutivas de 94 casos. *RAMR.* 2014;1:20–27. [https://www.ramr.org/articulos/volumen\\_14\\_numero\\_1/articulos\\_originales/articulo\\_s\\_originales\\_paracoccidioomicosis\\_caracteristicas\\_clinicas.pdf](https://www.ramr.org/articulos/volumen_14_numero_1/articulos_originales/articulo_s_originales_paracoccidioomicosis_caracteristicas_clinicas.pdf)
- Sanabria CL, Alarcón ML, Alarcón IR, Jaimes MF. Paracoccidioomicosis - Una enfermedad multisistémica. *Acta Med Colomb.* 2018; 43(2):111–114. [http://www.scielo.org.co/scielo.php?script=sci\\_arttext&pid=S0120-24482018000200111](http://www.scielo.org.co/scielo.php?script=sci_arttext&pid=S0120-24482018000200111)
- Cermeño V JJ, Rosiris Cermeño J, Cova V MN, Pérez Modesta G. Función adrenocortical en pacientes con micosis sistémica. *Invest Clin.* 2007;48(3):341–8. <https://www.redalyc.org/articulo.oa?id=372937668008>
- Thompson GR, Le T, Chindamporn A, Kauffman CA, Alastruey-Izquierdo A, Ampel NM, et al. Global guideline for the diagnosis and management of the endemic mycoses: an initiative of the European Confederation of Medical Mycology in cooperation with the International Society for Human and Animal Mycology. *Lancet Infect Dis.* 2021;21(12): e364–e374. [10.1016/S1473-3099\(21\)00191-2](https://doi.org/10.1016/S1473-3099(21)00191-2)
- Recalde V, Oviedo J, Gill S y Pérez D. Paracoccidioomicosis: Descripción de 113 casos. *INERAM.* 2005. [https://www.neumoparaguay.org/files/pcm\\_113casos.pdf](https://www.neumoparaguay.org/files/pcm_113casos.pdf)
- Sousa JAB, Sá RS, Pereira EM. Consequences of late diagnosis paracoccidioomicosis: Case report. *J. Bras. Patol. Med. Lab.* 2021;57(1). <https://doi.org/10.5935/1676-2444.20210003>