

Reporte de dos casos de neuro-paracoccidiomicosis

Report of two cases of neuro-paracoccidiomycosis

Dora Elizabeth Montiel-Jarolin^{1*}, Magali Jarolin¹, Luis Sánchez¹, Guillermo Storm¹, Cesar Riveros¹

¹Hospital Nacional. Centro Médico Nacional. Departamento de Medicina Interna. Itagua, Paraguay

RESUMEN

La paracoccidiomicosis es la micosis sistémica más frecuente en América Latina. La afectación del sistema nervioso central (SNC) está descrita en un 10-27%. El objetivo es presentar dos pacientes del sexo masculino con neuroparacoccidiomicosis internados en el Departamento de Medicina Interna del Hospital Nacional, uno en el año 2017 y el otro en el 2021. Ambos pacientes presentaron síntomas neurológicos con mejoría de las lesiones con anfotericina B. Los granulomas cerebrales de PCM pueden tener comportamiento pseudotumoral. La regresión de las lesiones fue completa con anfotericina B y trimetoprin sulfametoxazol en el primer caso y anfotericina B e itraconazol en el segundo caso.

Palabras clave: paracoccidiomicosis; infecciones fúngicas invasivas; absceso encefálico

Cómo citar/How cite:

Montiel Jarolin DE, Jarolin M, Sánchez L, Storm G, Riveros C. Reporte de dos casos de neuro-paracoccidiomicosis. Rev. cient. cienc. salud 2023; 5: e5202.

Fecha de recepción: 20/09/2022
Fecha de aceptación: 14/02/2023

Autor correspondiente:

Dora Montiel
E-mail: dradoramontiel@hotmail.com



Este es un artículo publicado en acceso abierto bajo una [Licencia Creative Commons](https://creativecommons.org/licenses/by/4.0/)

ABSTRACT

Paracoccidiomycosis is the most common systemic mycosis in Latin America. Central nervous system (CNS) involvement is described in 10-27%. The objective is to present two male patients with neuroparacoccidiomycosis admitted to the Department of Internal Medicine of the National Hospital, one in 2017 and the other in 2021. Both patients presented neurological symptoms with improvement of the lesions with amphotericin B. The granulomas brain cells of PCM may have pseudotumor behavior. Regression of the lesions was complete with amphotericin B and trimethoprim sulfamethoxazole in the first case and amphotericin B and itraconazole in the second case.

Key words: paracoccidiomycosis; invasive fungal infections; brain abscess

INTRODUCCIÓN

La paracoccidioidomicosis es una micosis sistémica, causada por un hongo dimórfico llamado *Paracoccidioides brasiliensis*. Es una enfermedad endémica en América del Sur, en su mayoría los casos son reportados del Brasil⁽¹⁻⁴⁾.

Los factores de riesgo para presentar paracoccidiomicosis son el sexo masculino y ser trabajador agrícola, con antecedentes de alcoholismo crónico, tabaquismo y desnutrición. Se puede diseminar a cualquier órgano⁽¹⁾, el compromiso del sistema nervioso central es poco frecuente. La forma clínica de la neuro-paracoccidiomicosis más frecuente es el absceso cerebral y raramente, la meningoencefalitis crónica⁽¹⁻⁵⁾.

La incidencia de la neuro-paracoccidioidomicosis oscila entre el 4% y el 27%. Las manifestaciones neurológicas frecuentes incluyen signos motores, hipertensión intracraneal, convulsiones y dolor de cabeza. Las masas pseudotumorales granulomatosas múltiples en los hemisferios cerebrales, el cerebelo y el tronco encefálico son las formas y localizaciones más frecuentes⁽¹⁻¹¹⁾.

El objetivo del estudio es presentar dos varones con neuro-paracoccidiomicosis internados en el Hospital Nacional, uno en el año 2017 y el otro en el 2021.

Caso clínico 1

Paciente de sexo masculino, de 37 años procedente de San Pedro, agricultor. Consulta por cuadro de un mes de evolución con cefalea de inicio insidioso holo-craniana de moderada intensidad tipo puntada. Además, presenta sensación febril no graduada de forma intermitente, tos seca, astenia, anorexia y pérdida de peso de 8 Kg. Niega náuseas, vómitos, o contacto con tosedor crónico. Niega haber presentado un cuadro similar anterior. No presenta patología de base. Declara ser bebedor de caña los fines de semana hasta llegar a la embriaguez y fumador desde los 15 años de 5 cigarrillos por día. Niega consumo de drogas ilícitas. Peso: 55 kg, talla: 1.68 cm, IMC: 21. Signos vitales: Presión arterial: 120/70mmHg, frecuencia cardiaca 100 latidos por minuto, frecuencia respiratoria 22 x minuto, temperatura 36 °C.

Inspección: lucido colaborador, adopta en el lecho el decúbito dorsal activo indiferente, normosómico, eutrófico, impresiona portador de patología crónica agudizada. Examen Físico: cabeza normocéfala, no se observan lesiones en boca. Dentadura en regular estado de conservación, ruidos cardiacos normo fonéticos, ritmo regular, no soplos. Aparato respiratorio: murmullo vesicular conservado, no rales. Abdomen: blando depresible, no doloroso, no se palpan visceromegalias. No se observan lesiones en piel; no se palpan ganglios. SNC: lúcido, lenguaje conservado, monoparesia braquial derecha 4/5, leve lateralización a la marcha hacia la izquierda. Sin signos meníngeos. ROT conservados. Pupilas intermedias reactivas a la luz. Reflejo cutáneo plantar ausente. Síndrome cerebeloso. Resto del examen normal. Diagnósticos planteados: proceso expansivo cerebral, síndrome febril prolongado, tuberculosis a descartar.

Evolución: El paciente es evaluado por el neurocirujano quien realiza el diagnostico de proceso expansivo cerebral, indica exeresis tumoral. En el acto quirúrgico, se constata colección purulenta que se envía a bacteriología para frotis y cultivo.

La serología para VIH fue negativa. La radiografía de tórax mostr un infiltrado intersticial bilateral (Figura 1). La resonancia magnética cerebral mostro una lesión ocupante de espacio en hemisferio cerebeloso izquierdo que muestra realce de sus bordes con el contraste y presenta una lesión redondeada adyacente de menor tamaño que también muestra realce de sus bordes, dichas lesiones ejercen efecto de masa sobre el cuarto ventrículo. B. Se observa una lesión con realce en anillo a nivel cortical parietal derecho (Figura 2).

El diagnóstico se realizó por el estudio del examen directo, histopatológico y cultivo del material obtenido de las lesiones cerebral y esputo, donde se aísla *Paracoccidies brasiliensis*. Cultivo de secreción de absceso cerebral y esputo *Paracoccidiodes sp.* Elementos levaduriformes multibrotantes, compatible con paracoccidioides en el examen directo (Figuras 3A y 3B). Se inició tratamiento con anfotericina B y trimetoprin sulfametoxasol con recuperación completa de la sintomatología.

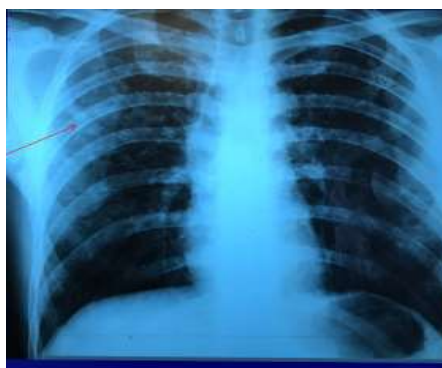
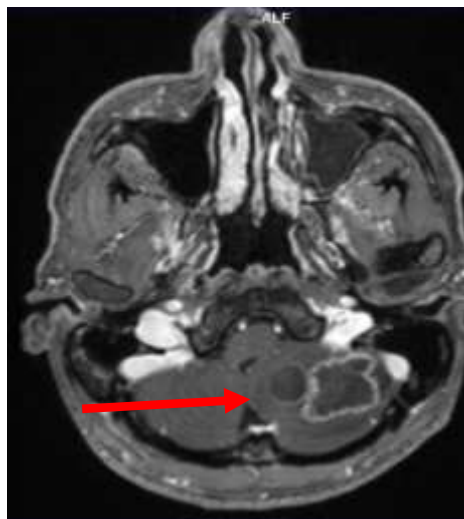
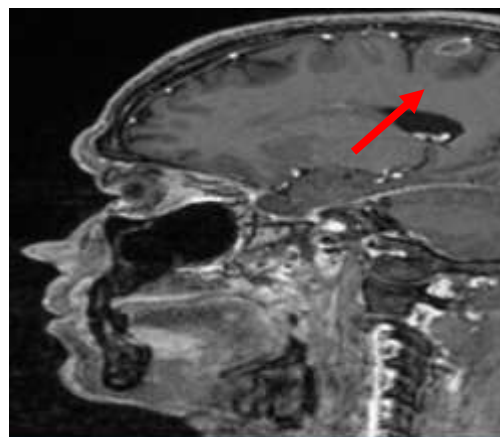


Figura 1. Radiografía de tórax infiltrado intersticial bilateral

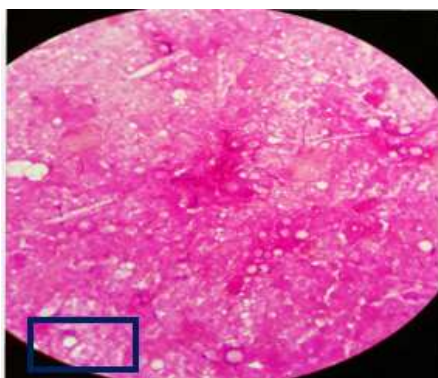


A

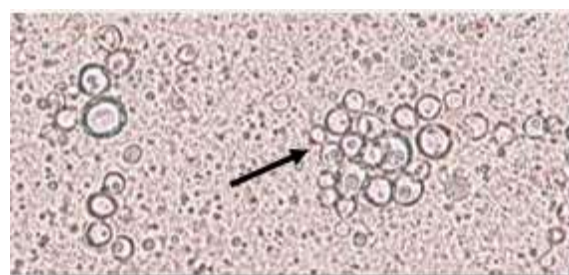


B

Figura 2. Resonancia magnética cerebral **A.** Secuencia en T1 con gadolinio donde se observan lesión ocupante de espacio en hemisferio cerebeloso izquierdo que muestra realce de sus bordes con el contraste y presenta una lesión redondeada adyacente de menor tamaño que también muestra realce de sus bordes, dichas lesiones ejercen efecto de masa sobre el cuarto ventrículo. **B.** Se observa una lesión con realce en anillo a nivel cortical parietal derecho



A



B

Figura 3. A. Coloración Giemsa: Elementos levaduriformes multibrotantes compatibles con *Paracoccidioides sp* (forma ratón de Mickey). **B.** Examen directo: Elementos levaduriformes multibrotantes con endosporas pálidas en su interior, compatible con paracoccidioides.

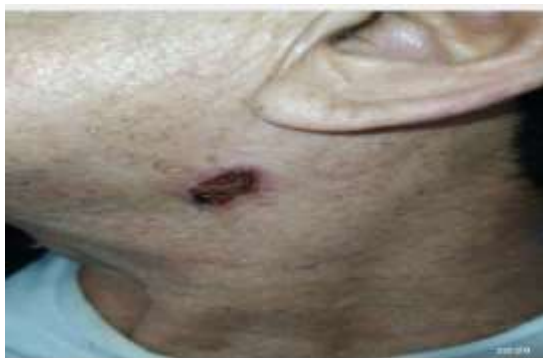Caso 2

Varón de 60 años consulta por cuadro de 3 meses de evolución, por cefalea intermitente en región frontal pulsátil, de moderada intensidad, que cede parcialmente con analgésicos comunes, acompaña al cuadro mareos que se relacionan con los cambios de posturales y

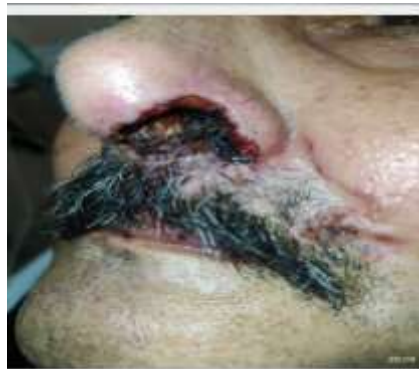visión borrosa, además de náuseas y vómitos en los últimos 15 días además de pérdida de peso. Por exacerbaciones frecuentes del cuadro acude a consulta. Niega fiebre, diarrea, tos o cuadros respiratorios. Niega cuadro similar al anterior. Hipertenso conocido en tratamiento con enalapril 40mg/día. Tabaquista de larga data.

Signos vitales: Frecuencia central 70 por minuto, frecuencia respiratoria 20 minuto, presión arterial 120/70 mmHg, temperatura 36 grados, índice de masa corporal (IMC) 25 SO₂: 96%.

Examen físico: paciente lucido, palabra y lenguaje conservados, pupilas isocóricas centrales y reactivas, con nistagmo horizontal a la derecha, reflejo consensual y de convergencia conservada, resto de pares craneales conservados motilidad activa y pasiva conservados, tono y trofismo disminuidos. Sensibilidad superficial y profunda conservada. Pruebas índice nariz y talón rodilla conservados, Romberg (-), marcha atáxica. Signos meníngeos negativos. Piel y faneras: lesión ulcerada a nivel de la fosa nasal izquierda y región lateral del cuello (Figuras 4A y 4B).



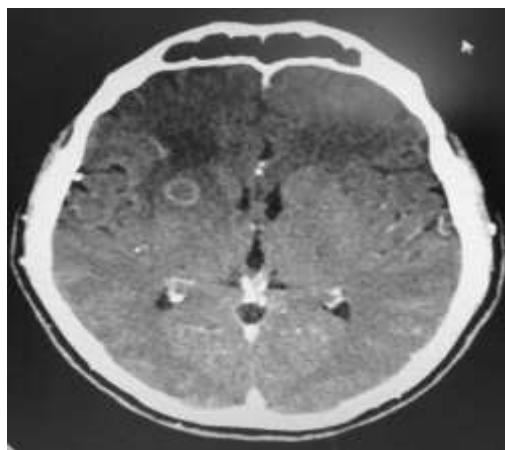
A



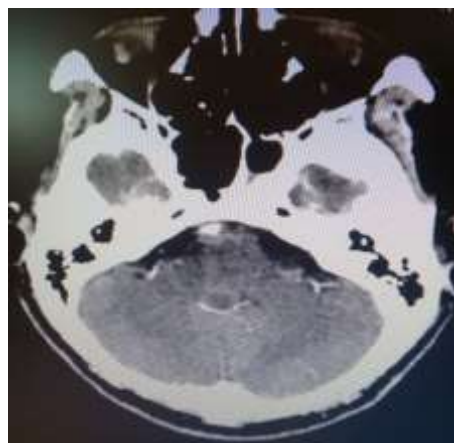
B

Figura 4. A. Lesión ulcerada en región lateral del cuello. **B.** Lesión ulcerada a nivel de la fosa nasal izquierda

El examen de laboratorio de rutina fue normal, la serología HIV fue negativa. La tomografía de cráneo muestra dos lesiones nodulares heterogéneas, con realce periférico, una a nivel capsular derecha (Figura 5A) y otra a nivel supravermiano del mismo lado, miden respectivamente 13 y 12 mm de diámetro mayor (Figura 5B).



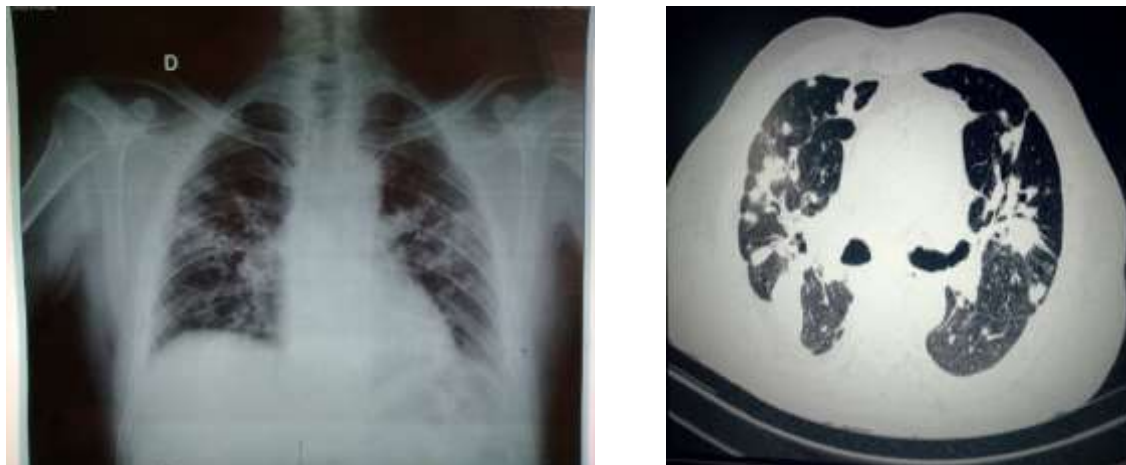
A



B

Figura 5. A. Tomografía de cráneo: se observan dos lesiones nodulares heterogéneas, con realce periférico, una a nivel capsular derecha y otra a nivel supravermiano del mismo lado, miden respectivamente 13 y 12 mm de diámetro mayor. **B. Tomografía de cráneo:** lesión nodular heterogénea a nivel supravermiano del mismo lado, mide 12 mm de diámetro mayor

La radiografía de tórax muestra imágenes algodonosas parcheadas bilaterales con predominio en campos medios y bases (Figura 6A). La tomografía de tórax muestra varias imágenes sólidas, algunas de ellas cavitadas, que confluyen y se distribuyen de manera difusa por los parénquimas pulmonares, asociado a áreas de consolidaciones, bronquiectasias áreas retracts y escaso derrame pleural bilateral. En el mediastino se reconocen formaciones ganglionares de hasta 22 mm de eje corto a nivel peri traqueal (Figura 6B).



A

B

Figura 6. A. Radiografía de tórax: imágenes algodonosas parcheadas bilaterales con predominio en campos medios y bases. **B. Tomografía de tórax:** varias imágenes sólidas, algunas de ellas cavitadas, que confluyen y se distribuyen de manera difusa por los parénquimas pulmonares, asociado a áreas de consolidaciones, bronquiectasias áreas retracts y escaso derrame pleural bilateral. En el mediastino se reconocen formaciones ganglionares de hasta 22 mm de eje corto a nivel peri traqueal

El examen directo y cultivo de material biológico de lesiones ulcerosas en cuello y tabique nasal, muestra elementos levaduriformes multibrotantes compatibles con paracoccidiomicosis spp. Negativo para tuberculosis y leishmaniosis mucocutánea.

Evolución: Con el diagnóstico de paracoccidiomicosis diseminada, se inicia tratamiento con anfotericina B completándose 2 gramos dosis acumulativa, con regresión completa de lesiones de la piel y mucosa, mejoría de lesiones cerebrales. Es dado de alta con itraconazol.

DISCUSIÓN

En el primer caso, el diagnóstico inicial fue la de un proceso expansivo, con un tiempo de evolución de un mes, el compromiso pulmonar se presentó con pocos síntomas, una tos seca esporádica, la resonancia magnética cerebral reveló la presencia de un granuloma a nivel frontal y cerebeloso. El granuloma produjo un efecto de masa con síntomas de hipertensión endocraneana por lo que el paciente necesitó ser intervenido quirúrgicamente. El examen directo de la lesión cerebral mostró elementos levaduriformes multibrotantes, compatible con *Paracoccidioides sp.* El hongo también pudo ser identificado por el examen directo del esputo y el aislamiento en el cultivo. La respuesta al tratamiento con anfotericina B y trimetoprim sulfametoxazol, fue favorable, con resolución de las lesiones.

En el segundo caso, el paciente presentó una paracoccidiomicosis cutánea, mucosa, pulmonar y cerebral. El examen directo de la lesión cutáneo-mucosa y pulmonar reveló el hongo. El paciente fue tratado con anfotericina B y trimetoprim sulfametoxazol y itraconazol al alta, con regresión de la sintomatología.

La enfermedad clásicamente tiene dos formas clínicas de presentación: la forma aguda o juvenil, y la forma crónica del adulto, se presenta sobre todo en varones de áreas rurales, agricultores. La forma crónica multifocal ocurre principalmente en agricultores, con una proporción de sexos de 15:1 (hombres: mujeres) y principalmente después de la cuarta década de la vida⁽¹⁻⁹⁾.

Las manifestaciones neurológicas frecuentes incluyen signos motores, hipertensión intracraneal, convulsiones y dolor de cabeza. Las masas pseudotumorales granulomatosas múltiples en los hemisferios cerebrales, el cerebelo y el tronco encefálico son las formas y topografías más comunes⁽⁹⁾.

Se considera que la paracoccidiomicosis llega al SNC por vía linfohemática⁽¹⁾. Cuando se presenta una lesión a nivel del cerebelo, como en nuestro paciente, las dos patologías principales a descartar son los procesos tumorales y las infecciones⁽⁴⁾.

La neuroparacoccidiomicosis es poco frecuente y se observa en aproximadamente el 10-27% de todos los casos. Clínicamente, las formas de presentación son la pseudotumoral que es la presentación clínica más frecuente, una forma meníngea, una forma pseudotumoral y meníngea combinada⁽⁵⁻⁸⁾.

El diagnóstico de paracoccidiomicosis del SNC es difícil. Sin embargo, los estudios de imagen pueden ser claves para el diagnóstico y evaluación de la enfermedad^(1,5). En el estudio realizado por Rosa Júnior et al⁽⁵⁾, en pacientes con neuroparacoccidiomicosis, la tomografía mostró principalmente lesiones hipoatenuantes, mientras que la RM mostró principalmente lesiones hiposeñal en T1 y T2. Además, el realce del anillo estaba presente en la mayoría de los pacientes. Se debería descartar la neuroparacoccidiomicosis en todos los pacientes con paracoccidiomicosis incluso con síntomas neurológicos leves, y también de incluir la Neuroparacoccidiomicosis como diagnóstico diferencial en lesiones tumorales del SNC en pacientes provenientes de áreas endémicas⁽⁵⁾.

La neuroparacoccidiomicosis (NPCM) es una forma clínica poco frecuente y severa de la paracoccidiomicosis (PCM). de Macedo et al⁽⁹⁾, estos autores realizaron un estudio de cohorte retrospectivo en el Instituto Nacional de Enfermedades Infecciosas Evandro Chagas (INI/Fiocruz), estudiaron todos los casos de PCM internados en el INI/Fiocruz desde enero de 2007 hasta diciembre de 2019. Ocho (3,9%) de 207 pacientes cumplieron los criterios diagnósticos de NPCM. La edad media fue de 44,6 años y la relación hombre: mujer de 7:1. Todos los casos presentaron enfermedad multifocal, 5 (62,5%) la forma crónica y 3 (37,5%) la forma aguda/subaguda. Todos los pacientes presentaron el patrón pseudotumoral y 6 (75,0%) tenían lesiones múltiples en los hemisferios cerebrales. Las convulsiones y los síntomas motores fueron las manifestaciones clínicas más frecuentes (50,0%, cada uno). El tratamiento de elección fue sulfametoxazol/trimetoprima (SMZ-TMP) y fluconazol, en asociación (87,5%). La mayoría de los pacientes respondieron bien al tratamiento. La secuela y la muerte ocurrieron en un (12,5%) paciente, cada uno.

La afección del sistema nervioso central, también puede darse en forma aislada como el caso reportado por Riechelmann et al⁽¹⁰⁾, en un varón de 55 años, fumador, sin comorbilidades conocidas, remitido al equipo de neurocirugía por antecedente de crisis epiléptica única una semana antes del ingreso hospitalario seguida de hemiparesia derecha progresiva. La tomografía computarizada de cráneo y la resonancia magnética cerebral mostraron una lesión expansiva intraaxial que afectaba al lóbulo parietal izquierdo, asociada a un extenso edema y un efecto compresivo regional, inicialmente se manejó como un absceso. Tras el fracaso del tratamiento antibiótico, el paciente se sometió a un procedimiento neuroquirúrgico para la extirpación de la lesión. El análisis histopatológico reveló que se trataba de paracoccidiomicosis y no había evidencia de deterioro de otros sistemas debido a la enfermedad⁽¹⁰⁾.

En la neuroparacoccidiomicosis, el tratamiento quirúrgico debe reservarse para los casos donde el granuloma es accesible, cuando hay una falta de mejoría de los síntomas a pesar del tratamiento médico y cuando, existe compresión de estructuras adyacentes como el tronco encefálico y el sistema ventricular⁽¹⁾.

Simultáneamente con el tratamiento quirúrgico, el tratamiento farmacológico debe iniciarse precozmente por el riesgo de diseminación de la enfermedad después de la manipulación del granuloma⁽¹¹⁾. El tratamiento médico de elección para la neuroparacoccidiomicosis es una combinación de azoles orales (fluconazol, itraconazol, voriconazol) con SMZ-TMP por un tiempo prolongado (12 a 84 meses)⁽¹¹⁾. La duración del tratamiento depende de la mejoría clínica y de los estudios de imagen⁽¹¹⁾. El trimetoprim sulfametoxazol cada 8 h, es útil por su alta concentración en el SNC, baja toxicidad y bajo costo⁽¹¹⁾. El itraconazol se puede usar en asociación por su dosificación cada 24 h, muestra

alta eficacia, reduce la duración del tratamiento, incluso aunque no alcanza niveles altos en el SNC en comparación con SMZ-TMP, se considera que el tratamiento es más exitoso con itraconazol⁽¹¹⁾.

Declaración de conflictos de interés: Los autores declaran no tener ningún conflicto de interés.

Contribución de autores: Todos los autores han contribuido de igual manera para la investigación y la redacción del presente trabajo.

Financiación: el trabajo no recibió financiación externa.

REFERENCIAS BIBLIOGRÁFICAS

- Gomes Carvalho Neto E, Coletto A, Biazus PG, Pereira Dos Santos I, Rieder CRM, de Castro Ribeiro M. Neuroparacoccidioidomycosis. *Neurol Neuroimmunol Neuroinflamm.* 2018 Nov 7;6(1):e519. [10.1212/NXI.0000000000000519](https://doi.org/10.1212/NXI.0000000000000519)
- Freitas APPO, Moll Souza RS, Falqueto A, Mendes Peçanha P. Extensive Neuroparacoccidioidomycosis Lesions with Mild Neurological Manifestations. *Am J Trop Med Hyg.* 2021 Sep 27;105(5):1127-1128. [10.4269/ajtmh.19-0694](https://doi.org/10.4269/ajtmh.19-0694)
- Rojas-Jaimes Jesús, Castillo Cordova Raul, Tárraga Gonzales Delza. Paracoccidiomicosis en el sistema nervioso central: reporte de un caso. *Rev. perú. med. exp. salud publica [Internet].* 2015[citado 2022 Ago 24] ; 32(1): 183-186. http://www.scielo.org.pe/scielo.php?script=sci_arttext&pid=S1726-46342015000100026&lng=es.
- Alves Júnior SF, Marchiori E, Ventura N. Paracoccidioidomycosis of the central nervous system with pulmonary involvement: typical imaging findings. *Acta Neurol Belg.* 2021 Jan 4. [10.1007/s13760-020-01571-4](https://doi.org/10.1007/s13760-020-01571-4).
- Rosa Junior M, Amorim AC, Baldon IV et al. Paracoccidioidomycosis of the central nervous system: CT and MR imaging findings. *AJNR Am J Neuroradiol.* 2019. 40(10):1681-1688. [10.3174/ajnr.A6203](https://doi.org/10.3174/ajnr.A6203)
- Grossman R, Ram Z. Posterior fossa intra-axial tumors in adults. *World Neurosurg.* 2016. 88:140-145. [10.1016/j.wneu.2015.12.066](https://doi.org/10.1016/j.wneu.2015.12.066)
- Elias J Jr, dos Santos AC, Carlotti CG Jr, Colli BO, Canheu A, Matias C, Furlanetti L, Martinez R, Takayanagui OM, Sakamoto AC, Serafini LN, Chimelli L. Central nervous system paracoccidioidomycosis: diagnosis and treatment. *Surg Neurol.* 2005;63 Suppl 1:S13-21; discussion S21. [10.1016/j.surneu.2004.09.019](https://doi.org/10.1016/j.surneu.2004.09.019)
- Narayan M, Jayavelu S, Goel H, Rosenthal JR, Aisenberg GM. A Case of Neuroparacoccidioidomycosis in Houston, Texas. *Cureus.* 2022;14(1):e21129. [10.7759/cureus.21129](https://doi.org/10.7759/cureus.21129)
- de Macedo PM, Falcão EMM, Freitas DFS, Freitas AD, Coutinho ZF, Muniz MM, et al. Neuroparacoccidioidomycosis: A 13-Year Cohort Study, Rio de Janeiro, Brazil. *J Fungi (Basel).* 2020;6(4):303. [10.3390/jof6040303](https://doi.org/10.3390/jof6040303)
- Riechelmann RS, Rodríguez LH, Avelar TM, Xander PA, da Costa GH, Cannoni LF, de Aguiar GB, Veiga JC. Isolated neuroparacoccidioidomycosis as a pseudotumoral lesion in the absence of systemic disease. *Surg Neurol Int.* 2020 Jun 13;11:151. [10.25259/SNI_224_2020](https://doi.org/10.25259/SNI_224_2020)
- Carvalho de Medeiros F, Curcio de Moraes A, Buzelin Nunes M, Dellaretti M. Neuroparacoccidioidomycosis mimicking brain tumor in an immunocompetent patient. *Rev Neurol (Paris).* 2018 Apr;174(4):268-271. [10.1016/j.neurol.2017.10.015](https://doi.org/10.1016/j.neurol.2017.10.015)