

Complejo esclerosis tuberosa: Reporte de un caso clínico neonatal

Tuberous sclerosis complex: Report of a neonatal case

Patricia Desvars¹, Larissa Genes¹, Silvia Irala¹, Elvira Mendieta¹, Norma Astigarraga², Ramón Mir¹

¹ Universidad Nacional de Asunción. Facultad de Ciencias Médicas. Hospital de Clínicas. Departamento de Neonatología. San Lorenzo, Paraguay.

² Universidad Nacional de Asunción. Facultad de Ciencias Médicas. Hospital de Clínicas. Departamento de Cardiología Infantil. San Lorenzo, Paraguay.

RESUMEN

El complejo de esclerosis tuberosa es una afección genética, aproximadamente dos tercios de los casos ocurren esporádicamente; se caracteriza por lesiones y tumores benignos (hamartomas) en múltiples sistemas orgánicos. La detección prenatal precisa es importante para el pronóstico, una decisión sobre el resultado del embarazo y el asesoramiento.

Se reporta el caso de una gestante sana y su feto con diagnóstico presuntivo de esclerosis tuberosa, por hallazgo de masas intracardíacas en ecografía prenatal, confirmados luego del nacimiento, con afectación de otros órganos, cumpliendo con criterios mayores de diagnóstico. El caso presentado es el primero registrado en el Departamento de Neonatología y tiene el objetivo de mostrar la aproximación diagnóstica prenatal y postnatal de una enfermedad relativamente rara.

Palabras claves: Esclerosis tuberosa, diagnóstico prenatal, rabiomioma cardíaco.

ABSTRACT

Tuberous sclerosis complex is a genetic condition caused by mutations in the tumor suppressor genes TSC1 and TSC2, located on chromosomes 9 and 16 respectively. Approximately two-thirds of cases occur sporadically and the overall incidence has been estimated to be 1 in 5,800 live births. It is characterized by benign lesions and tumors (hamartomas) in multiple organ systems (brain, heart, skin, eyes, kidneys, lungs, liver). Accurate prenatal detection is important for prognosis, a decision about the pregnancy outcome, and counseling.

We report the case of a healthy pregnant woman and her fetus with a presumptive diagnosis of tuberous sclerosis, due to the finding of intracardiac masses on prenatal ultrasound, confirmed after birth, with involvement of other organs, fulfilling the major diagnostic criteria. The case presented is the first recorded case at our Department of Neonatology and this report illustrates the prenatal and postnatal diagnostic approach of a relatively rare disease.

Keywords: Tuberous sclerosis, prenatal diagnosis, cardiac rhabdomyoma.

INTRODUCCIÓN

La esclerosis tuberosa es un desorden multisistémico, se cree que la penetrancia es completa, lo que dificulta el diagnóstico en algunas familias, particularmente en aquellas con rasgos sutiles⁽¹⁾.

Los criterios de diagnóstico se revisaron en 2013 para tener en cuenta el papel de las pruebas moleculares, donde una variante de TSC1 o TSC2 patógena puede servir como criterio independiente⁽¹⁾.

Correspondencia: Patricia Desvars **Correo:** patydesro@hotmail.com

Conflicto de interés: Los autores declaran no poseer conflicto de interés.

Recibido: 17/09/2020 **Aceptado:** 30/09/2020

Doi: <https://doi.org/10.31698/ped.47032020009>



Este es un artículo publicado en acceso abierto bajo una Licencia Creative Commons CC-BY 4.0

El diagnóstico clínico es un desafío, ya que la enfermedad es muy variable y sus manifestaciones continúan desarrollándose durante la vida de los individuos afectados⁽²⁾.

DESCRIPCIÓN DEL CASO CLÍNICO

Madre de 25 años de edad, primera gesta, controles prenatales suficientes, sin antecedentes patológicos personales ni familiares de valor. En la ecocardiografía fetal del segundo trimestre se observaron tumores compatibles con túberes. (Figura 1).

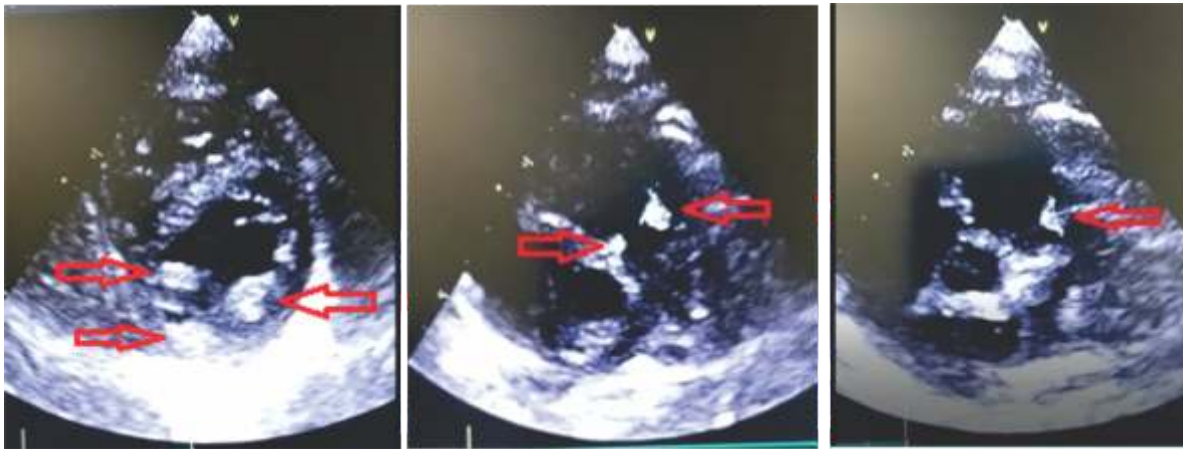


Figura 1. Ecocardiografía fetal con tumores en septum interventricular apical, otro adherido a pared posterior del ventrículo izquierdo e imagen con ecogenicidad aumentada en pared del ventrículo derecho, compatibles con túberes.

Fue hospitalizada a las 38,4 semanas, cesárea programada. Nace una recién nacida (RN) de sexo femenino, de 3125 gramos, talla 47,2 cm, APGAR 8/9, edad gestacional por Capurro de 38.2 semanas, sin complicaciones.

La RN ingresó a sala de Neonatología para monitorización y estudios. Examen físico normal; ecografía abdominal con imagen sugerente de angiomiolipoma en polo renal inferior izquierdo

(Figura 2); la ecocardiografía neonatal confirmó hallazgos prenatales, con túberes múltiples, sin comprometer tracto de salida del ventrículo izquierdo; resonancia magnética de encéfalo (Figura 3) con nódulos sub endimarios peri ventriculares, supratentoriales, bihemisféricos, que impresionan túberes corticales, dispersos. El examen oftalmológico reportó hamartoma periférico en región nasal superior y nasal inferior, con mácula conservada.

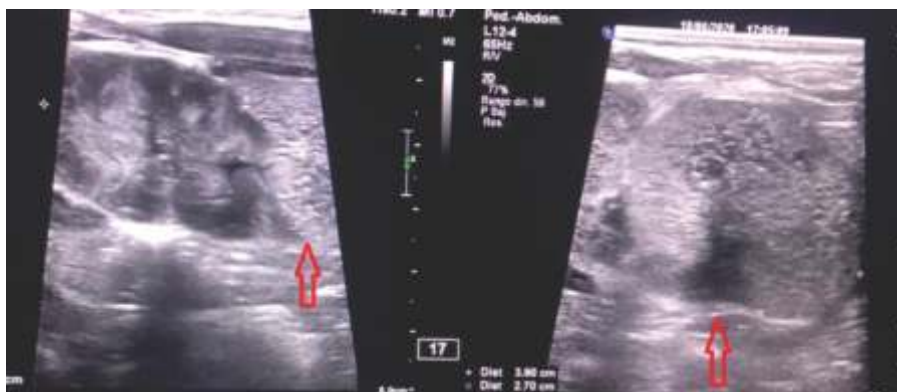

Figura 2. Ecografía abdominal: masa hiperecogénica bien delimitada, de 27 x 39 mm, en polo renal inferior izquierdo, sugerente de angiomiolipoma.

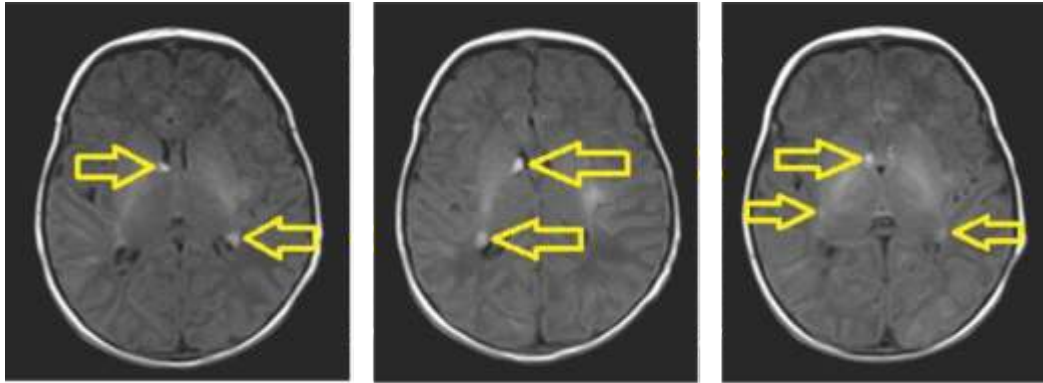


Figura 3. Resonancia magnética de encéfalo, cortes axiales en T1 con nódulos subependimarios periventriculares, bihemisféricos, espontáneamente hiperintensos.

De los criterios de Roach para el diagnóstico(3) (Tabla 1), esta paciente cumplió con tres mayores (angiomiolipoma renal, rabiomioma cardiaco y nódulos subependimarios) y uno menor (hamartoma retiniano). No se encontraron otras alteraciones.

La madre fue reevaluada buscando signos sugerentes, los cuales no fueron detectados. La recién nacida fue evaluada en forma multidisciplinaria y dada de alta en buenas condiciones, en planes de seguimiento cercano, con signos de alarma.

Tabla 1. Criterios mayores y menores de Roach(3) para el diagnóstico de Esclerosis tuberosa: aplicación al caso clínico.

CRITERIOS MAYORES		CRITERIOS MENORES	
➤ Angiofibromas faciales o placa en región frontal		➤ Múltiples depresiones del esmalte dentario	
➤ Fibromas ungueales o peri ungueal no traumático		➤ Pólipos rectales hamartomatosos	
➤ Manchas hipopigmentadas (> 3)		➤ Quistes óseos	
➤ Parche Shagreen (nevus de tejido conectivo)		➤ Fibromas gingivales	
➤ Hamartomas nodulares retinianos múltiples		➤ Líneas de migración de la sustancia blanca cerebral	
➤ Tuberomas corticales		➤ Hamartomas no renales	
➤ Nódulos subependimarios	X	➤ Hamartoma retiniano	X
➤ Astrocitomas de células gigantes subependimarios		➤ Lesiones cutáneas tipo confeti	
➤ Rabiomiomas cardiacos (únicos o múltiples)	X	➤ Quistes renales múltiples	
➤ Linfangiomatosis pulmonar			
➤ Angiomiolipomas renales	X		

Diagnóstico definitivo: 2 criterios mayores o 1 criterios mayor y 2 criterios menores

Diagnóstico probable: 1 criterio mayor y 1 criterio menor

Diagnóstico posible: 1 criterio mayor o más de 2 criterios menores

DISCUSIÓN

El complejo esclerosis tuberosa requiere una evaluación diagnóstica que incluya historia familiar y valoración multidisciplinaria, además estudios de imagen y de funcionalidad de órganos internos dependiendo de la edad del paciente⁽⁴⁾.

Los rabiomiomas cardíacos suelen ser la primera

manifestación clínica de la esclerosis tuberosa en el período fetal y el examen de ultrasonido en el segundo trimestre permite identificarlos⁽⁵⁾.

El rabiomioma es un tumor benigno que se presenta en cualquier lugar del corazón, pero es más común en el ventrículo. Las localizaciones más frecuentes

son el ventrículo izquierdo y el tabique ventricular, aunque hasta un 30% se localizan en la pared auricular o en el ventrículo derecho⁽⁶⁾.

Está estrechamente relacionado con la esclerosis tuberosa y se observa en el 60% de los pacientes y los síntomas que resultan del rabdomioma cardíaco son en gran parte consecuencia del tamaño del tumor o de la ubicación dentro del corazón. La cirugía se recomienda solo para pacientes con arritmias refractarias o compromiso hemodinámico severo⁽⁶⁾.

En la mayoría de los casos, tiende a involucionar espontáneamente antes de los 4 años de edad y como nuestra paciente no presentaba síntomas al momento de la evaluación, se decidió control clínico y ecográfico⁽⁷⁾.

La resonancia magnética fetal es útil para detectar hamartomas extracardíacos, pero es difícil de utilizar como herramienta de detección⁽⁵⁾.

La enfermedad renal es otra de las principales causas de mortalidad en estos pacientes, por lo que se justifica la vigilancia de por vida y la intervención temprana, siendo las mujeres más vulnerables a este tipo de problemas; hallazgo constatado en nuestra paciente, en planes de seguimiento por Nefrología pediátrica⁽⁸⁾.

La epilepsia es uno de los síntomas neurológicos más comunes en pacientes con esta patología, el

estudio TOSCA mostró epilepsia en el 83,5% de la muestra, suele comenzar durante los primeros meses de vida y, en la mayoría de los casos, antes del primer año⁽⁹⁾.

Los pacientes con problemas de aprendizaje tienen un riesgo significativamente mayor de mortalidad temprana⁽⁸⁾ y esto implica la necesidad del diagnóstico temprano, antes del inicio de las convulsiones, fundamental para el manejo de la epilepsia y la mejoría de los resultados cognitivos⁽¹⁰⁾. Nuestra paciente no presentó crisis clínicas durante la internación, en planes de seguimiento clínico por Neurología infantil.

Las únicas manifestaciones oculares que forman parte de los criterios de diagnóstico estandarizados son las características retinianas, siendo los principales los hamartomas retinianos, presentes en aproximadamente el 50% de los individuos afectados. Estas lesiones suelen tener un impacto mínimo en la función visual, aunque se han informado casos raros de hemorragia vítrea y hamartomas retinianos agresivos que causan ceguera⁽¹¹⁾.

Por lo tanto, la atención médica debe ser individualizada, puntualizando el espectro clínico de la enfermedad, con el objetivo de garantizar un tratamiento oportuno, una mejor calidad de vida y poder brindar adecuado asesoramiento genético familiar⁽⁴⁾.

REFERENCIAS

1. Caylor RC, Grote L, Thiffault I, Farrow EG, Willig L, Soden S, et al. Incidental diagnosis of tuberous sclerosis complex by exome sequencing in three families with subclinical findings. *Neurogenetics*. 2018;19:205-213. doi: <https://doi.org/10.1007/s10048-018-0551-y>
2. Almobarak S, Almuhaizea M, Abukhaled M, Alyamani S, Dabbagh O, Chedrawi A, et al. Tuberous Sclerosis Complex: Clinical Spectrum and Epilepsy: A Retrospective Chart Review Study. *Transl Neurosci*. 2018;9:154-160. doi: <https://doi.org/10.1515/tnsci-2018-0023>
3. Staley BA, Vail EA, Thiele EA. Tuberous sclerosis complex: diagnostic challenges, presenting symptoms, and commonly missed signs. *Pediatrics*. 2011;127(1):e117-25. doi: <https://doi.org/10.1542/peds.2010-0192>
4. Nathan N, Burke K, Moss J, Darling TN. A diagnostic and management algorithm for individuals with an isolated skin finding suggestive of tuberous sclerosis complex. *Br J Dermatol*. 2016;176(1):220-223. doi: <https://doi.org/10.1111/bjd.14724>

5. Gu X, Han L, Chen J, Wang J, Hao X, Zhang Y, et al. Antenatal screening and diagnosis of tuberous sclerosis complex by fetal echocardiography and targeted genomic sequencing. *Medicine (Baltimore)*. 2018;97(15):e0112. doi: <https://doi.org/10.1097/MD.00000000000010112>
6. Kondo T, Niida Y, Mizuguchi M, Nagasaki Y, Ueno Y, Nishimura A. Autopsy case of right ventricular rhabdomyoma in tuberous sclerosis complex. *Leg Med (Tokyo)*. 2019;36:37-40. doi: <https://doi.org/10.1016/j.legalmed.2018.10.001>
7. Co-Vu J, Ivsic T. Fetal Echocardiography to Diagnose Fetal Heart Disease. *NeoReviews*. 2012;13(10):e590-e604. doi: <https://doi.org/10.1542/neo.13-10-e590>
8. Amin S, Lux A, Carder N, Laugharne M, Osborne J, O'Callaghan F. Causes of mortality in individuals with tuberous sclerosis complex. *Developmental medicine & child neurology*. 2016;59(6):612-617. doi: <https://onlinelibrary.wiley.com/doi/full/10.1111/dmcn.13352>
9. Nabbout R, Belousova E, Benedik MP, Carter T, Cottin V, Curatolo P, et al. Epilepsy in tuberous sclerosis complex: Findings from the TOSCA Study. *Epilepsia Open*. 2018;4(1):73-84. doi: <https://doi.org/10.1002/epi4.12286>
10. Słowińska M, Józwiak S, Peron A, Borkowska J, Chmielewski D, Sadowski K, et al. Early diagnosis of tuberous sclerosis complex: a race against time. How to make the diagnosis before seizures? *Orphanet J Rare Dis*. 2018;13(1):25. doi: <https://doi.org/10.1186/s13023-018-0764-z>
11. Wan MJ, Chan KL, Jastrzemski BG, Ali A. Neuro-ophthalmological manifestations of tuberous sclerosis: current perspectives. *Eye Brain*. 2019;11:13-23. doi: <https://doi.org/10.2147/EB.S186306>