

Nevus epidérmico lineal con hiperqueratosis epidermolítica. Descripción de caso

Linear Epidermal Nevus with Epidermolytic Hyperkeratosis Case description

González Burgos Lourdes⁽¹⁾, Di Martino Ortiz Beatriz⁽²⁾, Valdovinos Gloria⁽³⁾, Rodríguez Masi Mirtha⁽⁴⁾, Knopfelmacher Oilda⁽⁵⁾, Bolla de Lezcano Lourdes⁽⁶⁾

RESUMEN

Introducción: El nevus epidérmico es una anomalía del desarrollo epidérmico que puede afectar cualquier parte del cuerpo, aunque se cita el predominio en las extremidades. Si bien esta entidad no es infrecuente, la presencia de hiperqueratosis epidermolítica en la biopsia cutánea es un hallazgo relativamente poco común, como lo demuestra la literatura consultada. **Caso Clínico:** Presentamos el caso de un paciente de sexo masculino de dos años de edad, con el diagnóstico de nevus epidérmico verrugoso lineal unilateral afectando el hemicuerpo izquierdo, con evidencias histopatológicas de hiperqueratosis epidermolítica. **Discusión:** El nevus epidérmico lineal unilateral es una forma rara de nevus epidérmico y también es inusual la presencia de hiperqueratosis epidermolítica. Se presenta generalmente dentro de los 5 primeros años de vida y las lesiones son intensamente pruriginosas. Estos nevos son frecuentemente refractarios al tratamiento tópico y la extirpación quirúrgica puede ser una opción para mejorar los síntomas.

Palabras claves: Hiperqueratosis epidermolítica, nevus epidérmico verrugoso.

ABSTRACT

Introduction: Epidermal nevus is an anomaly of epidermal development that can affect any part of the body, although usually reported in the extremities. Although it is not uncommon, the presence of epidermolytic hyperkeratosis on skin biopsy is a relatively uncommon finding in the literature. **Case report:** We report the case of a 2-year old male diagnosed with unilateral linear verrucous epidermal nevus of the left hemisphere with histopathological evidence of epidermolytic hyperkeratosis. **Comments:** Unilateral linear epidermal nevi are a rare form of epidermal nevus, and are also unusual in the presence of epidermolytic hyperkeratosis. They usually occur within the first 5 years of life and the lesions are intensely itchy. These nevi are often refractory to topical therapy and surgical removal may be an option to improve symptoms

Keywords: Epidermolytic hyperkeratosis, verrucous epidermal nevus

INTRODUCCIÓN

El nevus epidérmico verrugoso, es una anomalía del desarrollo de la epidermis⁽¹⁾. Los llamados congénitos son los que se manifiestan al nacimiento correspondiendo al 60% de los casos. Pueden manifestarse también durante el

primer año de vida en un alto porcentaje (80%), crecen en forma sostenida durante la infancia y en la adolescencia alcanzan su mayor tamaño⁽²⁾.

La incidencia del nevus epidérmico verrugoso se estima

Cátedra de Dermatología. Hospital de Clínicas. Facultad de Ciencias Médicas. Universidad Nacional de Asunción.

1. Médico residente.

2. Dermatopatólogo.

3. Auxiliar de la Docencia.

4. Profesor asistente.

5. Profesor adjunto y Jefe de Sala.

6. Profesor titular y Jefe de Cátedra.

Correspondencia: Dra. Beatriz María Di Martino Ortiz. Calle Paraguari 1033 casi Teniente Fariña. C.P.: 1325. Tel y Fax: 595 21 446 991. E-mail: beatrizdimartino@gmail.com. Asunción-Paraguay.

Artículo recibido en setiembre 2010, aceptado para publicación noviembre 2010

en 1 por cada 1,000 nacidos vivos. Con frecuencia aparece en forma esporádica, pero se han descrito casos familiares. Afecta a ambos sexos por igual.

Clínicamente aparecen como neoformaciones de aspecto verrugoso, de uno o varios centímetros de diámetro, de color marrón oscuro o pardo grisáceas, que pueden formar placas bien delimitadas. Se manifiestan en cualquier parte de la superficie cutánea y tienden a seguir las líneas de Blaschko. La sintomatología acompañante depende de la variedad histológica, así el nevus epidérmico verrugoso inflamatorio lineal (NEVIL), se caracteriza por presentar eritema, descamación y prurito. Esta última más frecuente en el sexo femenino (4:1)⁽¹⁾.

Los nevus verrugosos se clasifican en localizados, unilaterales o sistematizados (parecen seguir el trayecto de un vaso o nervio). El término Ictiosis Hystrix se refiere a un nevus epidérmico grande, generalizado, frecuentemente desfigurante, con disposición bilateral preferente en tronco y extremidades⁽³⁾.

Si el nevus verrugoso es extenso, puede asociarse a anomalías musculoesqueléticas, oculares, auditivas y otras alteraciones neurológicas (síndrome de Solomon o del nevus epidérmico).

La transformación maligna de los nevus verrugosos es rara; sin embargo, se han informado casos de carcinomas basocelulares y epidermoides, los cuales deben sospecharse ante el crecimiento rápido de un nódulo o úlcera en el nevus. Las neoplasias malignas ocurren con mayor frecuencia durante la infancia, adolescencia y edad adulta, principalmente en las formas sistémicas y localizadas.

La hiperqueratosis epidermolítica es una anomalía de la queratinización que puede significar un defecto congénito o adquirido y que constituye un patrón histológico observado en diferentes entidades clínicas como por ejemplo en la ictiosis ampollar, la variante palmo-plantar de la queratodermia, en acantomas solitarios o diseminados, en la queratosis solar, en las paredes de quistes pilares, en queratosis seborreicas, entre otras. Puede ser encontrada adyacente a cualquier lesión como un hallazgo casual⁽⁴⁾. Los estudios ultraestructurales demuestran que en este proceso hay disrupción de tonofibrillas del queratinocito^(5,6). Sin embargo es un patrón histológico relativamente poco común en la variante unilateral del nevus epidérmico.

CASO CLÍNICO

Paciente masculino de dos años de edad, procedente de medio urbano. Primogénito, producto de parto eutócico y embarazo de término. Desarrollo psicomotor normal. No presenta antecedentes personales ni familiares de valor.

Consulta por presentar desde el nacimiento pápulas levemente hiperpigmentadas, de superficie irregular, dispuestas linealmente en muslo, fosa iliaca y flanco izquierdo. Ocasionalmente adquiere coloración eritematosa, que aparece y desaparece espontáneamente. Se acompaña de prurito.

Al examen físico presenta placas eritemato-acastañadas, bien delimitadas de bordes irregulares, superficie irregular, verrugosa con disposición lineal, unilateral en flanco, fosa iliaca y muslo izquierdo (**Figuras 1 y 2**).

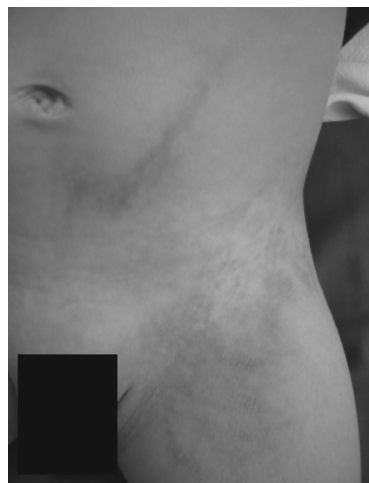

Figura 1: Se observan varias lesiones verrugosas en región inguinal izquierda.

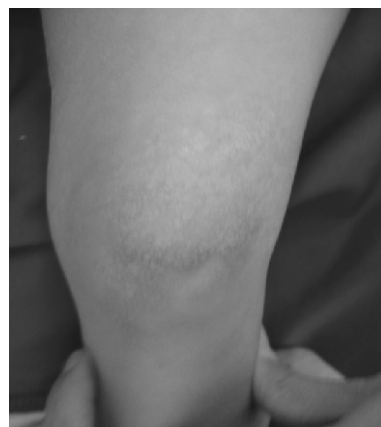

Figura 2: Lesiones en la rodilla izquierda formando una placa hiperqueratósica.

Se realiza biopsia cutánea con el fin de confirmar el diagnóstico clínico y con interés científico. Se la remite para estudio anatómico-patológico, fijada en formol al 10%, la pieza es obtenida por una biopsia cutánea efectuada por medio de un cilindro, que mide 0.3 cm. de eje mayor.

El resultado informó que la epidermis presentaba una notable acantosis con proyecciones papilomatosas *en cúpula de iglesia* e hiperqueratosis paraqueratósica muy marcada como muestra la **Figura 3**.

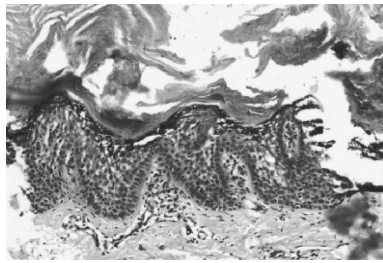


Figura 3: Histopatología. Puede observarse la presencia de acantosis con papilomatosis e hiperqueratosis muy notables (Hematoxilina 10x).

Las células de los estratos espinoso superior y granuloso presentaron espacios claros alrededor de sus núcleos y límites borrosos (**Figura 4**).

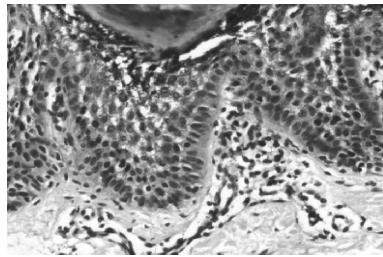


Figura 4: Histopatología. El estrato granular se encuentra vacuolado y muestra fragmentación de gránulos de queratohialina. Los bordes de las células del estrato de Malpighio están borrosos. (Hematoxilina 40x).

En la dermis superficial se observó un escaso infiltrado inflamatorio de predominio mononuclear perivascular histológicamente inespecífico.

El diagnóstico anatómo-patológico final fue: Nevus Epidérmico con rasgos de hiperqueratosis epidermolítica. Lamentablemente al paciente no se le instauró tratamiento por no haber acudido nuevamente a la consulta.

DISCUSIÓN

La incidencia del nevus epidérmico verrugoso se estima en 1 por cada 1,000 nacidos vivos. Aparece en forma esporádica, afecta a ambos sexos por igual.

La hiperqueratosis epidermolítica de manera poco usual se asocia a la variante unilateral del nevus epidérmico. Para determinar su frecuencia aproximada en el nevus epidérmico hemos revisado un estudio realizado en la Clínica Mayo (Rochester Minnesota-USA), donde la hiperqueratosis epidermolítica se encontró en el 5% de los casos de nevus epidérmico (8 casos de 160 presentaron dicho patrón histológico) y la hemos comparado con un reciente estudio publicado, donde de los 16 casos diagnosticados en nuestro servicio en pacientes menores de 18 años en un periodo de 4 años (2005-2008) solo este (un caso) presentó el patrón histológico de hiperqueratosis epidermolítica, por lo que la frecuencia aproximada es coincidente con el estudio anteriormente citado (6%)^(3,7,8).

Se han descrito al menos 10 patrones histológicos diferentes de nevus epidérmicos; en más del 60% de los casos el patrón consiste en hiperqueratosis, papilomatosis, acantosis y alargamiento de la red de crestas. Existe un engrosamiento de la capa granular y con frecuencia hay un ligero aumento de la melanina basal.

Se reportaron estos patrones en 167 especímenes de biopsia de 160 pacientes con nevus epidérmicos típicos atendidos en la clínica Mayo desde 1960 hasta 1978⁽⁷⁾. El patrón histológico más frecuente fue el de hiperqueratosis con papilomatosis, acantosis y alargamiento de la red de crestas. Otras variantes histológicas encontradas fueron: tipo acroqueratosis verruciforme (espiras de iglesia), hiperqueratosis epidermolítica (con degeneración granulosa, tal y como se vio en nuestro caso), tipo queratosis seborreica, psoriasisiforme (nevus epidérmico verrucoso lineal inflamatorio), verrucoide, poroqueratótico, tipo disqueratosis acantolítica focal y tipo nevus comedónico⁽⁷⁾.

El diagnóstico diferencial debe plantearse con otras lesiones hiperqueratóticas lineales o verrugosas como: la incontinencia pigmenti (estadio verrugoso), el liquen estriado, la poroqueratosis lineal, el liquen plano lineal y la psoriasis lineal⁽⁹⁾. La poroqueratosis lineal se distingue del nevus epidérmico por la presencia patognomónica de la laminilla corneida⁽¹⁰⁾.

El antecedente histórico de un estadio vesicular y la naturaleza transitoria de las lesiones verrugosas de la incontinencia pigmenti permite la diferenciación de esta condición de un nevus epidérmico; histológicamente, la incontinencia pigmenti muestra exocitosis eosinofílica, disqueratosis, vacuolización de la capa basal e incontinencia pigmentaria, los cuales están ausentes en un nevus epidérmico⁽⁹⁾.

El liquen estriado puede ser difícil de excluir clínica e histológicamente del NEVIL. Su diferenciación es importante desde un punto de vista de pronóstico, ya que el liquen estriado es auto limitado, mientras que el NEVIL puede persistir indefinidamente. Desde el punto de vista clínico el liquen estriado es asintomático, mientras que el NEVIL es usualmente pruriginoso; histológicamente, el liquen estriado puede tener acantosis, un infiltrado inflamatorio liquenoide, así como un infiltrado inflamatorio profundo periecrino⁽⁹⁾.

El liquen plano consiste en pápulas poligonales aplanadas, pruriginosas, localizadas habitualmente en áreas de flexión de miembros, en forma simétrica y bilateral; su histología es típica, con un patrón de degeneración vacuolar de la capa basal de la epidermis, queratinocitos apoptóticos basales (Civatte), hipergranulosis triangular en relación al acrosiringio, ortoqueratosis y un infiltrado inflamatorio denso de

linfocitos dispuesto en banda en dermis superficial, acompañado de cuerpos coloides y melanófagos.

La psoriasis es una erupción eritematoescamosa cuya histología muestra alargamiento regular de crestas y pérdida de estrato granuloso de la epidermis, bajo una costra paraqueratósica.

El nevus epidérmico es generalmente refractario a las terapias tópicas y la mejoría sintomática requiere de continuidad de la terapia.

Dentro de las terapias tópicas se mencionan el ditranol, corticoides tópicos bajo oclusión e intralesionales, 5-fluoracilo tópico, podofilina tópica y retinoides tópicos. Se han utilizado inhibidores de la calcineurina (calcipotriol) en el tratamiento de los nevos epidérmicos verrugosos inflamatorios y lineales. La aplicación a largo plazo de corticoides tópicos potentes es limitada por los posibles efectos locales y sistémicos.

El tratamiento con queratolíticos solo consigue mejorar el aspecto estético de las lesiones^(9,10). En este caso se debería evitar el uso de retinoides sistémicos, ya que nuestro paciente tiene solo 2 años, y los mismos son considerados sustancias no recomendables en la infancia por el desarrollo de malformaciones óseas y toxicidad crónica. La toxicidad sistémica no está vinculada a los retinoides

tópicos y no hay evidencias de que puedan afectar a niños, sin embargo no hay estudios de seguridad en menores de 12 años, por lo que tampoco esta terapia estaría recomendada en nuestro paciente⁽¹¹⁻¹⁴⁾.

Dentro de las terapias físicas se incluyen la dermoabrasión, crioterapia, afeitado con peeling de fenol, el láser de dióxido de carbono, láser rubí y láser con luz pulsada. Estas modalidades son limitadas por la mejoría temporaria de los síntomas y recurrencia⁽¹¹⁾.

El tratamiento definitivo consiste en la escisión, que es lo más recomendado, sin embargo, puede que no sea práctica ya que pueden desarrollarse cicatrices queloides e hipertróficas. Las cirugías se realizan para mejorar la calidad de vida, en los pacientes con prurito intratable refractario a otras terapias⁽¹¹⁾.

El nevus epidérmico lineal unilateral es una forma rara de nevus epidérmico y también es inusual la presencia de hiperqueratosis epidermolítica. Se presenta generalmente dentro de los 5 primeros años de vida y las lesiones son intensamente pruriginosas. Estos nevos son frecuentemente refractarios al tratamiento tópico y la extirpación quirúrgica puede ser una opción para mejorar los síntomas.

REFERENCIAS

1. Azulay RD, Azulay DR, Azulay L. Neoplasias epiteliales. En: Azulay RD. Dermatología Azulay. Río de Janeiro: Guanabara Koogan; 2006. p. 537.
2. Aguilera V, Cervante G, Ramos A, Ruiz M. Reporte de un caso de nevo verrugoso epidérmico de crecimiento tardío asociado con el embarazo. Ginecol Obstet Mex. 2007; 75(10):636-40.
3. Sánchez-Yus E, Martín-Dorado E, López-Negrete E. Incidental epidermolytic hiperqueratosis: an epidemiologic study. Am J Dermatopathol. 2000;22:352.
4. Kanerva L, Karvonen J, Oikarinen A, Lauharanta J, Ruokonen A, Niemi KM. Ichthyosis hystrix (Curth-Macklin): light and electron microscopic studies performed before and after tretinate treatment. Arch Dermatol. 1984;120(9):1218-23.
5. Niemi KM, Virtanen I, Kanerva L, Muttillainen M. Altered keratin expression in ichthyosis hystrix Curth-Macklin: a light and electron microscopic study. Arch Dermatol Res. 1990;282(4):227-33.
6. Su WPD. Histopathologic varieties of epidermal nevus: a study of 160 cases. Am J Dermatopathol. 1982;4:161-170.
7. Di-Marino B, Rodríguez M, Nazer R, Flor L, Knopfmacher O, Bolla L. Ictiosis Hystrix asociado a hiperqueratosis epidermolítica. Rev Esp Patol. 2006;39(3):190-192.
8. Sampaio SAP, Rivitti E. Nevos organóides. En: Dermatología. 2ª Ed. San Paulo: Artes Médicas; 2000. p. 817-818.
9. Weedon D, Stutton G. Trastornos de la maduración y queratinización epidérmica. Madrid: Merban; 2002.
10. Alió A, Sarabia M, Zapata G, Oliver M. Nevus verrugoso hiperqueratótico epidermolítico lineal: presentación de un caso. Dermatol Venez. 1998;36(3):105-108.
11. Moisés C, Paredes A, Risco A, Carvajal T. Nevus epidérmico verrucoso lineal: presentación de un caso. Dermatol Peru. 2002;12(3):220-221.
12. Di-Martino B, González L, Recalde J, Rodríguez-Masi M, Knopfmacher O, Bolla L. Diagnósticos dermatopatológicos tumorales en la población pediátrica de 0-18 años en la Cátedra de Dermatología del Hospital de Clínicas. Pediatr (Asunción). 2009;36(2): 127-130.
13. Ruiz A, Castro R, Bravo F. Caso inusual de nevo verrucoso poroqueratótico. Dermatol Pediatr Lat. 2004;2(1):67-70.
14. Pardo L, Torrelo A, Zambrano A. Seguimiento del tratamiento con retinoides en niños con trastornos importantes de la queratinización. Actas Dermosifiliogr. 2002;93:190-4.