

# Colesteatoma del conducto auditivo complicado con absceso retroauricular

## Cholesteatoma of the auditory canal complicated by retroauricular abscess

Ashiria Reseda Acuña Ramírez <sup>1</sup>, Jorge Roig Ocampos <sup>1</sup>, Carlos Mena Canata <sup>1</sup>

<sup>1</sup>Universidad Nacional de Asunción, Facultad de Ciencias Médicas, San Lorenzo, Paraguay



Recibido: 04/03/2024


Revisado: 10/04/2024

Aceptado: 09/05/2024

### Autor correspondiente

Dra. Ashiria Reseda Acuña Ramírez  
Universidad Nacional de Asunción,  
Facultad de Ciencias Médicas, San  
Lorenzo, Paraguay  
[ashiria1995@gmail.com](mailto:ashiria1995@gmail.com)

### Editor Responsable

Iván Barrios, MSc   
Universidad Nacional de Asunción,  
San Lorenzo, Paraguay.

### Conflictos de interés

Los autores declaran no poseer  
conflictos de interés.

### Fuente de financiación

Los autores no recibieron apoyo  
financiero para la investigación,  
autoría y/o publicación de este  
artículo.

Este artículo es publicado bajo una  
[licencia de Creative Commons  
Reconocimiento 4.0 Internacional](https://creativecommons.org/licenses/by/4.0/).



## RESUMEN

El Colesteatoma del Conducto Auditivo Externo (CCAEE) constituye una patología poco frecuente. Su diagnóstico es fundamentalmente clínico, se apoya en los estudios de imagen y confirmación final anatomopatológica. Algunos casos pueden ser asintomáticos y otros casos pueden presentar complicaciones como parálisis facial, afectación del oído medio, etc. Su tratamiento es quirúrgico con una serie de técnicas denominadas canaloplastias, las cuales tienen como objetivo retirar el tejido colesteatomatoso y crear un mecanismo de autoevacuación. Presentamos la descripción de un caso de colesteatoma del conducto auditivo complicado con absceso retroauricular en una paciente joven con estenosis congénita, discutimos los aspectos relevantes respecto a la clínica, diagnósticos diferenciales y opciones terapéuticas en una revisión de la literatura disponible.

**Palabras clave:** colesteatoma del conducto; estenosis del conducto; oído externo.

## ABSTRACT

Cholesteatoma of the External Auditory Canal (CCAEE) is a rare pathology. Its diagnosis is fundamentally clinical, based on imaging studies and final anatomopathological confirmation. Some cases can be asymptomatic and other cases can present complications such as facial paralysis, middle ear involvement, etc. Its treatment is surgical with a series of techniques called canaloplasties, which aim to remove the cholesteatomatous tissue and create a self-evacuation mechanism. We present the description of a case of cholesteatoma of the auditory canal complicated with retroauricular abscess in a young patient with congenital stenosis, discuss the relevant aspects regarding the clinic, differential diagnoses, and therapeutic options in a review of the available literature.

**Keywords:** cholesteatoma of the duct; duct stenosis; external ear.

## INTRODUCCIÓN

El colesteatoma del conducto auditivo externo (CCA) es una patología de baja incidencia, se define como una acumulación de queratina que produce osteítis y erosión ósea de las paredes del mismo.

Se estima que el CCA es responsable de 0,1-0,5 % de la patología otológica, con una incidencia aproximada sesenta veces menor a su equivalente más cercano, el colesteatoma del oído medio (1).

Se presenta por fuera de la membrana timpánica; por lo general como consecuencia de una estenosis del conducto auditivo externo o de lesiones de la piel del propio conducto. Los pacientes con anomalías congénitas del conducto auditivo externo (CAE) corren el riesgo de desarrollar colesteatoma y, a menudo, se someten a imágenes de vigilancia para detectarlo (2).

Algunos casos pueden ser asintomáticos y otros casos pueden presentar complicaciones como parálisis facial, afectación del oído medio, etc. La rareza de esta afección y sus hallazgos clínicos inespecíficos a menudo conducen a un diagnóstico erróneo. Además cabe mencionar su capacidad de ser recurrente y potencialmente mortal (3).

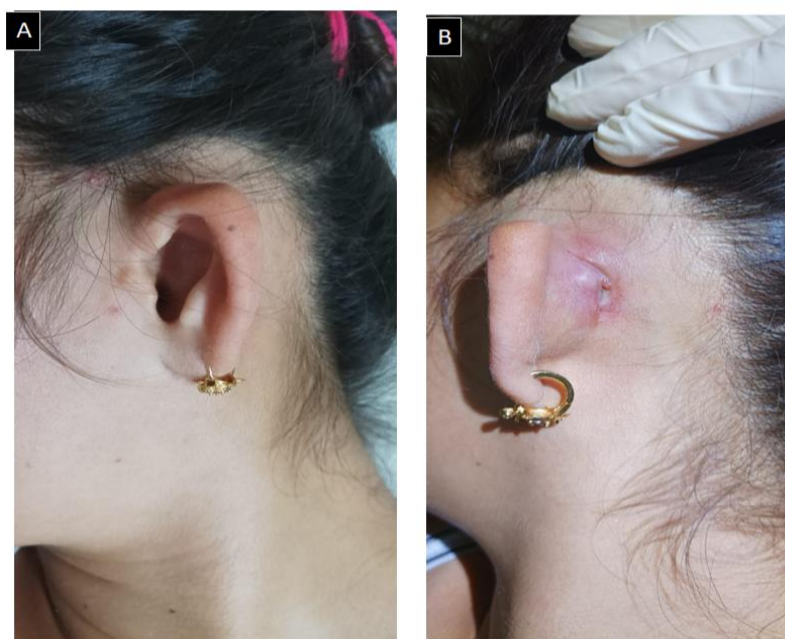Presentamos a continuación un caso clínico complicado con absceso retroauricular que ilustra los aspectos relevantes respecto a la clínica, diagnósticos diferenciales y opciones terapéuticas en una revisión de la literatura disponible.

## PRESENTACIÓN DEL CASO

Paciente de sexo femenino de 15 años, acude por cuadro de aproximadamente 4 años de evolución de episodios de otorrea intermitente por oído izquierdo que ceden espontáneamente, acompañado de hipoacusia y otodinia en dicho oído. En los últimos 2 meses presenta cese de dicha otorrea agregándose al cuadro tumoración, dolor, rubor local retroauricular con orificio fistuloso a través del cual se exterioriza la secreción. En la semana previa a la consulta refiere sensación febril no graduada. Acudió inicialmente en otro centro recibiendo antibioterapia vía oral con amoxicilina sin mejoría del cuadro. Niega antecedentes traumáticos y/o quirúrgicos previos. Sin otras patologías de base conocidas.

Al examen físico se constata a la ectoscopia una mímica facial conservada. En la exploración de la región afecta se muestra una microtia grado I y una estenosis completa del CAE, la región retroauricular muestra una tumefacción fluctuante eritematosa y dolorosa a la palpación, con un orificio fistuloso a través del cual drena espontáneamente secreción purulenta (Figura 1). El oído derecho presenta una oreja de conformación normal y la otoscopia no presenta alteraciones en dicho oído. No presenta alteración de otros pares craneales ni signos de focalización.

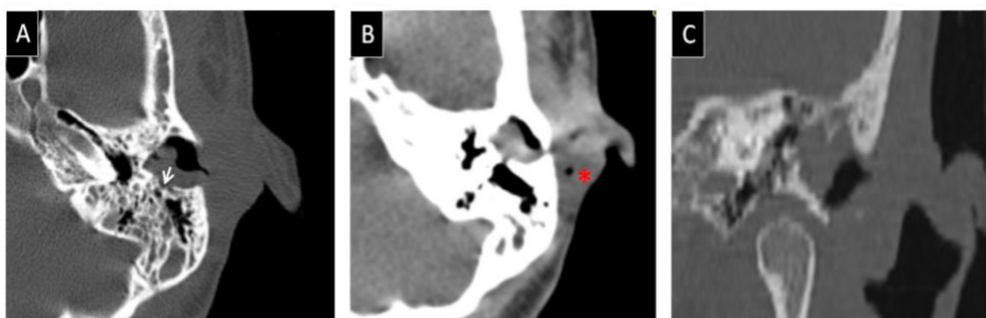
**FIGURA 1. A, PABELLÓN AURICULAR IZQUIERDO CON MICROTIA GRADO I. B, REGIÓN RETROAURICULAR CON ORIFICIO FISTULOSO Y DRENAJE DE SECRECIÓN PURULENTO.**



Se realiza una Tomografía Computarizada (TC) simple donde se visualiza en el hueso temporal izquierdo una mastoide con buena neumatización, caja timpánica bien aireada, cadena osicular íntegra. A nivel del oído externo se visualiza una imagen de densidad de partes blandas que ocupa toda la longitud del CAE causando un remodelado y ampliación del mismo, e

internamente se encuentra en contacto con el martillo sin envolverlo. El tegmen tympani se encuentra íntegro así como las demás estructuras del oído interno muestran una configuración habitual. A nivel de la cortical mastoidea presenta un aumento del espesor de los tejidos blandos sin defectos en la misma (Figura 2).

**FIGURA 2. A, CORTE AXIAL DE TC OÍDO IZQUIERDO, LA FLECHA BLANCA INDICA EL ÁREA DE EROSIÓN DE LA PARED POSTERIOR DEL CONDUCTO AUDITIVO. B, CORTE AXIAL DE TC, EL ASTERISCO ROJO INDICA UN ÁREA DE MENOR DENSIDAD A NIVEL DE LAS PARTES BLANDAS RETROAURICULAR IZQUIERDA. C, CORTE CORONAL DE TC, SE CONSTATA LA OCUPACIÓN Y REMODELADO DEL CONDUCTO.**

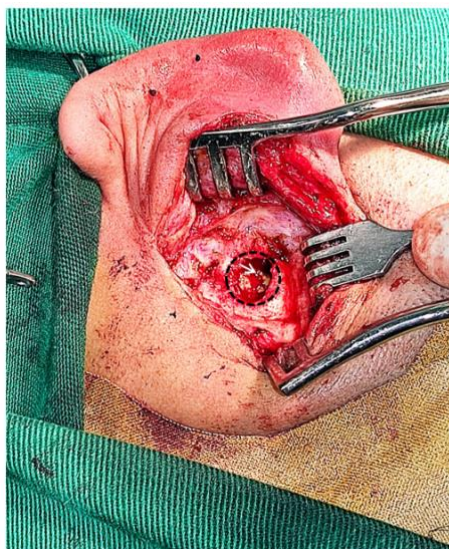


Se realiza una audiometría que informa una hipoacusia conductiva moderada en el oído izquierdo con audición irrestricta contralateral. Con el diagnóstico probable de colesteatoma adquirido del CAE secundaria a una estenosis congénita es intervenida quirúrgicamente, bajo anestesia general, se realiza un abordaje retroauricular, hallándose un conducto remodelado por tejido colesteatomatoso, se procede a la resección del mismo junto con la matriz, preservando la misma a

nivel de la membrana timpánica, la cual se encuentra epitelizada e íntegra, se realiza una canaloplastia ósea con fresa, regularizando sus paredes y finalmente una meatoplastia (Figura 3).

El diagnóstico es finalmente confirmado con el estudio anatomopatológico que informa tejido epitelial queratinizado compatible con colesteatoma.

**FIGURA 3. ABORDAJE QUIRÚRGICO RETROAURICULAR CON ANTERIORIZACION DE LA OREJA, EL CIRCULO CON LÍNEA DE PUNTOS CORRESPONDE AL CONDUCTO AUDITIVO REMODELADO POR LA PATOLOGÍA Y LA FLECHA SEÑALA EL COLESTEATOMA.**



## DISCUSIÓN

La primera descripción de esta entidad en la literatura corresponde a Toynbee que en 1850 describió una masa de detritus de queratina en el conducto auditivo externo (CAE). Su nombre fue acuñado por Schofield en 1893, aunque la definición de la enfermedad era difusa en ese entonces, y se confundía con otras patologías que afectaban al CAE, en especial con la keratosis obturans (1).

En el 2006, un grupo de investigadores dirigidos por Owen describió los factores involucrados en su formación. Se clasificaron en primarios de causa desconocida con una prevalencia de 52 %, y secundarios con 48 %. Los secundarios se subdividen en postoperatorios, postraumáticos, postinflamatorios y posteriores a la radioterapia. Por último, fue descrito un tercer grupo de colesteatomas asociado a atresia congénita del CAE (2).

La atresia auditiva congénita (AAC), afección en la que no se desarrolla un canal auditivo externo permeable, es una malformación del CAE y varía según su tamaño, desde estenosis cuando el diámetro es inferior a 4 mm hasta atresia completa cuando no hay canal auditivo. Estos pacientes tienen un factor de riesgo de hasta el 20% de colesteatoma del CAE (3).

En una revisión sistemática sobre colesteatoma en pacientes con AAC y pacientes con estenosis congénita, concluyeron que la estenosis está fuertemente asociada con el colesteatoma (4). Conocer las causas y los mecanismos fisiopatológicos que conducen al CCAE constituye un tema de discusión, aún no aclarado, de esta patología. La migración epitelial es un proceso fisiológico que sólo se observa en el CAE, porque su morfología en dedo de guante hace necesario el que se produzca un continuo traslado de la epidermis desde el tímpano al exterior, para evitar el acúmulo de descamación y detritus en su interior. La retención epitelial que ocasiona la estenosis del CAE, congénita o adquirida, sería un factor favorecedor (5).

En los primarios, se postula que una alteración en la migración epitelial del CAE llevaría a una queratinización in situ. Dentro de los factores de riesgo descritos están: microangiopatía, microtrauma, presencia de rudimento de primera hendidura branquial y quiste epidermoide (6).

EL CCAE se describe con mayor frecuencia en adultos mayores pero como se evidencia en nuestro caso clínico la edad a la que aparece el colesteatoma secundario de conducto auditivo depende del proceso subyacente que lo origina, teniendo en cuenta que pueden pasar años desde el desencadenante hasta la

aparición de este (7).

Coincidiendo con el caso descrito, el síntoma más frecuente referido en la literatura en los pacientes con CCAE son la otalgia y la otorrea (8). El papel de los estudios de imagen es decisivo para hacer el diagnóstico correcto, valorar su extensión y el tratamiento quirúrgico; permiten definir la localización, la profundidad de la invasión a estructuras concomitantes y planear el abordaje más adecuado para la resección completa de la enfermedad. El examen imagenológico de elección es la tomografía computarizada (TC) de oídos. El caso aquí presentado se ajusta a su presentación habitual correspondiente a una imagen de densidad de tejidos blandos que erosiona el CAE con una membrana timpánica generalmente conservada y un oído medio intacto (9).

Es importante distinguir al momento de evaluar un probable CCAE espontáneo que existen otras patologías con características muy similares, por lo que deben descartarse antecedentes de traumatismos locales, cirugías, estenosis adquiridas, quistes epiteliales epidérmicos o invasiones epidérmicas secundarias a trazos de fractura en el hueso temporal. Debido a su capacidad de ocasionar osteorradionecrosis del hueso temporal y acúmulos posteriores de queratina en el CAE, debemos tomar en cuenta cualquier antecedente de radiación en cabeza y cuello. Otro diagnóstico diferencial es la otitis externa necrotizante, la cual debe sospecharse a partir de la presencia de factores de riesgo, como son inmunocompromiso por edad avanzada o diabetes mellitus. En ella podemos apreciar estenosis del CAE y abundante tejido de granulación en su unión osteocartilaginosa. En esta entidad, los estudios de imagen resultan de gran utilidad en etapas tempranas para su detección y diagnóstico oportunos. Finalmente, siempre debe considerarse la posibilidad de que se trate de una neoplasia maligna, por lo que debe realizarse biopsia de lesión (10).

La resonancia magnética (RM) es útil y complementaria ante duda diagnóstica o sospecha de compromiso más allá del hueso temporal y su estudio histopatológico es perentorio para confirmar el diagnóstico. Las complicaciones ocurren generalmente en relación a la extensión de la lesión y a la destrucción ósea. Se han descrito infecciones locales graves como la otitis externa necrotizante en pacientes inmunosuprimidos y diabéticos (11). Es muy raro ver complicaciones como parálisis facial. Hartley et al. han informado de un caso raro de CCAE que se extiende al agujero yugular en 1995 (12).

Un CCAE puede causar además otras complicaciones

como la invasión de la cavidad mastoidea, fístulas laberínticas, erosión de la articulación temporomandibular, invasión de la base del cráneo, meningitis y abscesos intracraneales, similar a un colesteatoma del ático (13).

En cuanto al tratamiento cabe destacar que en casos en los que se evidencie un aseo satisfactorio del CAE en la consulta ambulatoria, pueden manejarse médicamente con aseos y curetajes frecuentes, sumado a tratamiento tópico con gotas de ácido salicílico. Este último caso debe restringirse a pacientes con buena adherencia, pues requerirán un seguimiento permanente y extensivo. Es importante considerar que el objetivo de la cirugía es extirpar, completamente, el CCAE y hueso necrótico para lograr una cavidad autolimpiante y así evitar la progresión de la enfermedad o su recidiva (14). Cuando se trata de un caso como el descrito que se presenta con una complicación es indicativa la conducta quirúrgica. La canaloplastia tiene como objetivo ensanchar el canal en más de 10 mm. Se recomienda la meatoplastia eliminando el cartílago para prevenir la reestenosis tal como se realiza en este caso. La estenosis postoperatoria del CAE es la complicación más común después de la cirugía de AAC. La colocación de stent con un molde para el oído o un audífono podría ser un método útil para prevenir la estenosis posoperatoria del CAE en estos pacientes (15).

## CONTRIBUCIÓN DE LOS AUTORES

ARAR: Reclutamiento de datos, revisión bibliográfica y redacción del manuscrito. JRO, CMC: Redacción y corrección del manuscrito. Todos los autores aprobaron la versión final del manuscrito.

## REFERENCIAS

1. Haritha S, Reddy Yalaka M, Pratyusha Polepeddi S, Birudaraju SS, Babu S, Padmanabhan S. Congenital external auditory canal atresia with coexistent congenital cholesteatoma. *Ear, Nose & Throat Journal*. 2022;0(0). <https://doi.org/10.1177/01455613221142121>
2. Medina RO. Colesteatoma del conducto auditivo externo. *Revista Cubana de Otorrinolaringología y Cirugía de Cabeza y Cuello*.2019;3(2). [URL](https://doi.org/10.1177/01455613221142121)
3. Lasminingrum L, Mahdiani S, Makerto RD. Surgical treatment of external auditory canal cholesteatoma in congenital malformation of the ear: A case series. *Ann Med Surg (Lond)*.2021;70:102880. <https://doi.org/10.1016/j.amsu.2021.102880>
4. Chan CY, Karmali SA, Arulanandam B, Nguyen LHP, Duval M. Cholesteatoma in Congenital Aural Atresia and External Auditory Canal Stenosis: A Systematic Review. *Otolaryngology–Head and Neck Surgery*.2023;169(3):449-53. <https://doi.org/10.1177/01945998221094230>

5. Holt JJ. Ear canal cholesteatoma. *Laryngoscope*. 1992;102(6):608-13. <https://doi.org/10.1288/00005537-199206000-00004>
6. Ringler A. F, Chuang Ch. Á, Pons C. N, Ojeda S. A, Silva C. M, Montoya S. F, et al. Colesteatoma del conducto auditivo externo: Experiencia de 5 años Hospital del Salvador. *Revista de otorrinolaringología y cirugía de cabeza y cuello*.2023;83(2):158-65. <http://dx.doi.org/10.4067/s0718-48162023000200158>
7. Verdaguer JM, Trinidad A, Lobo D, García-Berrocal JR, Ramírez-Camacho R. Colesteatoma de conducto auditivo externo secundario a cirugía previa. *Acta Otorrinolaringol Esp*.2006;57(8):378-80. [https://doi.org/10.1016/S0001-6519\(06\)78732-5](https://doi.org/10.1016/S0001-6519(06)78732-5)
8. Viveros-Díez P, Benito-Orejas JI, Fernández-Rodríguez A, Cifuentes-Navas VA, Ramírez-Salas JE, Morais-Pérez D. Colesteatoma de conducto auditivo externo: estudio de una serie de casos. *Revista ORL*. 2020;11(2):129-38. <https://doi.org/10.14201/orl.21649>
9. Dongol K, Shadiyah H, Gyawali BR, Rayamajhi P, Pradhananga RB. External Auditory Canal Cholesteatoma: Clinical and Radiological Features. *Int Arch Otorhinolaryngol*.2021;26(2):e213-8. <https://doi.org/10.1055%2Fs-0041-1726047>
10. Bolívar CEM, Carrillo MA, Cahuantzi CX. Colesteatoma del oído externo: un reto diagnóstico y quirúrgico. *An Med Asoc Med Hosp ABC*. 2017;62(2):132-136. [URL](https://doi.org/10.1016/j.abc.2017.02.001)
11. Alvo V A, Jara O N, Rubio M F, Stott C C, Naser G A. Keratosis obturans y colesteatoma del conducto auditivo externo: Caso clínico y revisión de la literatura. *Rev Otorrinolaringol Cir Cabeza Cuello*.2013;73(3):257-62. <http://dx.doi.org/10.4067/S0718-48162013000300008>
12. Hartley C, Birzgalis AR, Hartley RH, Lyons TJ, Farrington WT. External ear canal cholesteatoma. Case report. *Ann Otol Rhinol Laryngol*.1995;104(11):868-70. <https://doi.org/10.1177/000348949510401108>
13. Sekar R, Chowdhary S, Alexander A. External Auditory Canal Cholesteatoma Involving the Vertical Segment of the Facial Nerve: A Rare Case Report. *Indian J Otolaryngol Head Neck Surg*.2022;74(Suppl 1):488-91. <https://doi.org/10.1007/s12070-020-02325-7>
14. Sierra NEA, Paz TG, Mella AT, Acevedo MNR. Colesteatoma de conducto auditivo externo: presentación de tres casos y revisión de la literatura. *Acta Otorrinolaringológica Gallega*. 2022;(15). [URL](https://doi.org/10.1016/j.ago.2022.03.001)
15. Moon IJ, Cho YS, Park J, Chung WH, Hong SH, Chang SO. Long-term Stent Use Can Prevent Postoperative Canal Stenosis in Patients with Congenital Aural Atresia. *Otolaryngology–Head and Neck Surgery*.2012;146(4):614-20. <https://doi.org/10.1177/0194599811426257>