

Caso Clínico

Ergotismo Asociado a Inhibidor de Proteasas en Paciente con inmunodepresión por VIH

Associated Ergotism Protease Inhibitor in immunosuppressed HIV Patient

Dra. Mirna Cuevas Dra. Aurelia Taboada, Dr. Gustavo Benítez, Servicio de Clínica Médica - Instituto de Medicina Tropical

Introducción: El Ergotismo es una complicación de la ingesta aguda o crónica de derivados ergotamínicos. Son metabolizados a nivel hepático por CYP3A4, así como inhibidores de la Proteasa (IP) (como Ritonavir) y muchos otros fármacos. Los IP actúan como inhibidores competitivos de la CYP3A4 y elevan las concentraciones de ergotamínicos, a niveles tóxicos, aún ante bajas dosis de los mismos. El presente caso refleja claramente los efectos producidos por la interacción medicamentosa entre la Ergotamina y los Inhibidores de las Proteasas en paciente con SIDA.

Objetivo: Demostrar la importancia de las interacciones medicamentosas de los fármacos antirretrovirales.

Palabras claves: SIDA, infectología clínica, Ritonavir.

Resumen

Introduction: Ergotism is a complication of chronic intake or acute ergot derivatives. They are metabolized in the liver CYP3A4 and Inhibidores Protease (IP) (as Ritonavir) and many other drugs. The IP act as competitive inhibitors of CYP3A4 and ergot concentrations rise to toxic levels, even at low doses thereof. This case clearly shows the effects of drug interaction between Ergotamine and protease inhibitors in patients with AIDS.

Objective: To demonstrate the importance of drug interactions with antiretroviral drugs.

Key words: AIDS, Clinical infection, Ritonavir.

Introducción

El ergotismo es una complicación de la intoxicación aguda y/o el abuso crónico de los derivados del ergot. Se manifiesta por síndrome vasomotor con enfermedad vascular periférica que frecuentemente

compromete extremidades. Presentamos cuatro casos de pacientes infectados con el virus de la inmunodeficiencia humana 1 (HIV-1), en tratamiento con antirretrovirales que incluyen inhibidores de la proteasa reforzados con ritonavir, y que habían recibido ergotamina como automedicación (1).

El ergotismo fue descrito hace más de 2000 años y es causado por la ingesta de pan contaminado con el hongo *Claviceps purpurea* (2).

El propósito del presente trabajo es comunicar un caso de ergotismo asociado a inhibidor de la proteasa (IP) en paciente con inmunosupresión por VIH.

Caso Clínico

Mujer de 22 años de edad, procedente de Caaguazú, conocida portadora de HIV, con Western Blott del 2012, CD4 249 células/mm³ y CV no detectable, en TARV con TDF+ 3TC+ Lop/r, adherente. Cuadro de 3 días de evolución de mialgias generalizadas, náuseas y vómitos, y parestesia de miembros inferiores (Imagen 1). 24 hs de coloración violácea de miembros superiores inicialmente, que

desaparece, luego miembros inferiores, hasta tercio medio de las piernas. Refiere dolor quemante e intermitente. Acude a Centro Asistencial, donde se inicia AAS 625 mg/día. La remiten por empeoramiento clínico. Ingresa afebril, con ausencia de pulsos pedio y tibial posterior, además de cianosis distal de MMII (hasta tercio medio de ambas piernas). Laboratorialmente: enzimas musculares aumentadas y descenso progresivo al suspender TARV. ECG revela Onda T negativa en V1-V2-V3. Fue evaluada por Cirujano Vascular, quien plantea el diagnóstico de Trombosis arterial (Imagen 2). Se inicia Anticoagulación con HBPM. En el re-interrogatorio refiere automedicación con ergotamina – dipirona, 1 dosis, por cefalea 5 días previos al cuadro. Fue Reevaluada por Cirujano Vascular, se establece el Diagnóstico de Síndrome de no Reperusión por la ausencia de pulso y Ecodoppler que revela: A nivel de la arteria tibial anterior y la pedia, tercio distal no se constata flujo. Se planteo la amputación supracondílea bilateral, obtandose por el tratamiento conservador. Recibió Bolos de Metilprednisolona por 3 días más pentoxifilina parenteral con buena respuesta (Imagen 3)

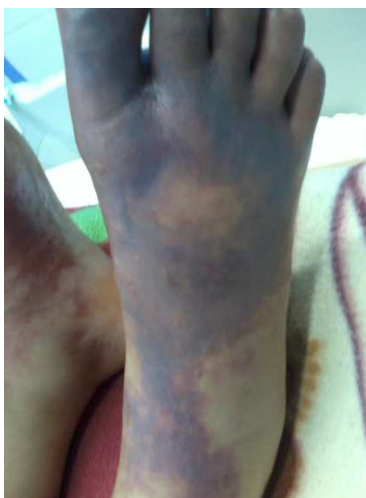

Imagen. 1: Al ingreso

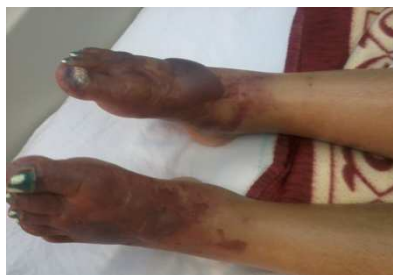

Imagen 2. DDI: 21

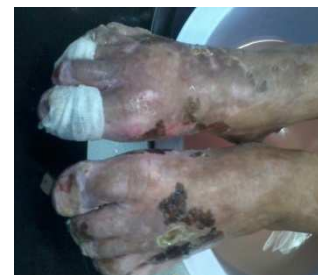

Imagen 3. DDI: 40

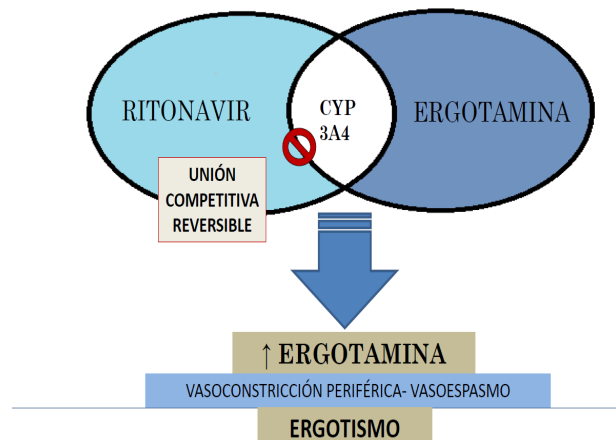


Imagen 4. Interacción Ritonavir - Ergotamina.

Discusión

La incidencia estimada de ergotismo entre los pacientes que consumen preparados de ergotamina es de 0.01% (0.5/100.000 habitantes/año); de éstos, hasta el 10% presenta náuseas, vómitos, dolor abdominal y dolor en miembros inferiores (3)

La ergotamina es el fármaco más utilizado como automedicación en cefaleas tipo migraña, favorecido por su bajo costo y venta libre, a pesar de sus múltiples efectos secundarios (2) (Imagen 4).

Los IP son potentes inhibidores de la isoenzima CYP3A4; entre ellos, el ritonavir ha sido reportado como el más potente inhibidor de la CYP3A4, actuando en la isoenzima presente en hígado, intestino e incluso en otros sitios (4)

El tratamiento consiste en la suspensión de las drogas implicadas, plan de hidratación amplio, vasodilatadores como nifedipina 30 mg cada 8 horas o nimodipina 60 mg cada 8-6 horas, y nitroprusiato de sodio en casos graves. La prazosina, bloqueante selectivo de los receptores alfa-1 adrenérgicos, también es una droga a considerar. Otros fármacos que se han

comunicado como vasodilatadores efectivos en estos cuadros son la prostaglandina E1 (aloprostadil) y la prostaciclina I2 (epoprostenol, iloprost, treprostinil, beraprost) (3).

Al tratamiento vasodilatador se le asocia la antiagregación plaquetaria con ácido acetil salicílico, y se puede usar además pentoxifilina 400 mg cada 8 horas. Como trombo profilaxis durante los períodos de espasmo vascular está indicada la heparina de bajo peso molecular. Algunos autores sugieren los inhibidores de la glicoproteína IIb/IIIa como una segunda línea de tratamiento (5)

Conclusión

La potente inhibición del metabolismo de los ergotamínicos por los inhibidores de la proteasa predispone a toxicidad por los mismos aún a dosis habitualmente prescrita. La incidencia de ergotismo está aumentada en los pacientes HIV que reciben inhibidores de la proteasa. El ergotismo debe considerarse como diagnóstico diferencial en cualquier paciente HIV con isquemia de las extremidades. El uso concomitante de

derivados ergotamínicos debe ser evitado cuando se inicia la terapia antiretroviral.

5. Acle S, Roca F, Vacarezza M, Álvarez Rocha A. Ergotismo secundario a la asociación ergotamina-ritonavir. A propósito de 3 casos. Rev Med Chile 2011; 139: 1597- 1600

Referencias bibliográficas

1. Finn, B. Vadala S, Meraldi A, Bauman J, Martínez J, Young P. Ergotismo y HIV. Medicina (B. Aires) vol.73 no.4 Ciudad Autónoma de Buenos Aires jul./ago. 2013
2. De Costa C. St Anthony's fire and living ligatures: a short history of ergometrine. Lancet 2002; 359: 1768-70
3. Ruano-Calderón LA, Zermeno-Pohle F. Ergotismo. Presentación de un caso y revisión de la bibliografía. Rev Neurol 2005; 40: 412-6
4. Sevrioukova IF, Poulos TL. Structure and mechanism of the complex between cytochrome P4503A4 and ritonavir. Proc Natl Acad Sci USA 2010; 107: 18422-7

Fecha de recepción: 25 de junio de 2014

Fecha de aceptación: 10 de octubre de 2014

Solicitud de Sobretiros:

Dra. Mirna Cuevas

Servicio de Clínica Médica

Instituto de Medicina Tropical

gbenite@yahoo.com.ar