

REPORTE DE CASOS

**Litiasis recidivante en cachorro *Schnauzer miniatura*. Reporte de un caso**

**Recurrent urolithiasis in a *Miniature Schnauzer* puppy. Case report**

**\*Guillén R<sup>1</sup>, Ruíz I<sup>1</sup>, Vera Vigo P<sup>2</sup>, Ozuna R<sup>3</sup>**

<sup>1</sup>Instituto de Investigaciones en Ciencias de la Salud, Universidad Nacional de Asunción.  
Paraguay

<sup>2</sup>DIAGNOVET

<sup>3</sup>Veterinaria PET LAND

**RESUMEN**

La formación de cálculos urinarios es un problema clínico importante en perros. Existen diferencias en la tendencia de presentar litiasis entre diversas razas. Se presenta un caso de litiasis recidivante en un cachorro, macho, *Schnauzer miniatura*, que a los dos meses de edad presentó hematuria y disuria por obstrucción de vías urinarias asociada a etiología litiásica. El cachorro expulsó urolitos en dos ocasiones, a los tres y siete meses de edad. El análisis morfológico de estos cálculos mostró que el primero estaba formado por Carbatita (fosfato de calcio carbonatado cristalizado) correspondiente al tipo morfológico IVA<sub>1</sub> y los cálculos del segundo episodio presentaban una combinación del tipo IVA<sub>1</sub> + IIa, este último tipo morfológico formado por Weddellita (oxalato de calcio dihidratado). Los análisis de orina mostraron pH 6 a 7,5, con bacterias y cristales de fosfato triple en dos muestras y de oxalato de calcio en una muestra del total de seis analizadas. Se administró antibióticos para controlar infecciones urinarias en ambos episodios litiásicos. El manejo nutricional consistió en alimentación con balanceado especial para perros con litiasis desde los 2 hasta los 7 meses de edad. Luego del segundo episodio litiásico se evitaron los balanceados y se alimentó al cachorro con pollo hervido y verduras. Desde la instauración del nuevo régimen nutricional, hace ya más de un año, no se han observado cristales en las muestras de orina, ni se refieren síntomas urinarios en el cachorro hasta la fecha.

**Palabras claves:** Litiasis, perros, *Schnauzer miniatura*.

**ABSTRACT**

The formation of urinary stones represents an important clinical issue in canines. There are differences in the trend to present urolithiasis among breeds. This is a case of recurrent lithiasis in a *Miniature Schnauzer* male puppy that presented hematuria and dysuria caused by a urinary tract obstruction associated to lithiasis. The puppy eliminated uroliths at the age of three and seven months old. The morphological analysis of this urinary calculus showed that the first consisted of carbapatite (crystallized carbonated apatite) classified as morphological type IVA<sub>1</sub> and the second calculus presented a combination of type IVA<sub>1</sub> + IIa. Morphological type IIa is formed by Weddellite (dihydrate calcium oxalate). Urine analysis of six samples showed a pH value from 6 to 7,5 with presence of bacteria and triple phosphate crystals in two samples and calcium oxalate crystals in one sample. Antibiotic therapy was applied to treat urinary infection in both lithiasic episodes. Dietary therapy consisted initially in feeding the puppy with balanced

---

**\*Autor Correspondiente:** Dra. Rosa Guillén, Dpto. de Análisis Clínicos. Instituto de Investigaciones en Ciencias de la Salud – UNA. Río de la Plata y Lagerenza. Asunción-Paraguay.  
Tel: 595-21-424520. E-mail: rmgullenf@gmail.com  
Fecha de Recepción: octubre de 2010, Fecha de aceptación: noviembre de 2010.

food special for dogs with lithiasis from two to seven months old. After the second lithiasic episode, the puppy was fed with boiled chicken and vegetables avoiding the balanced dog food. Since the implementation of the latter nutritional plan, more than a year ago, nor crystals have been detected in urine samples neither clinical signs of urolithiasis were observed in the puppy up to now.

**Keywords:** Lithiasis, dogs, *Miniature schnauzer*.

## INTRODUCCIÓN

La formación de cálculos urinarios es la resultante de la supersaturación de la orina con el consecuente proceso de cristalización, agregación y crecimiento del cálculo. La cristalización es favorecida por concentraciones urinarias elevadas de uno o más precursores de cristales o bien con niveles bajos de inhibidores de cristalización. Este proceso es de origen multifactorial involucrando factores metabólicos, genéticos, hábitos alimenticios, procesos infecciosos, etc. (1,2).

Estudios epidemiológicos muestran una prevalencia de urolitiasis en perros en Suecia y Noruega del 0,25 al 0,5 %. Diversos estudios realizados en República Checa, España, Estados Unidos y Canadá, que analizaron la composición química de entre 16000 y 50000 cálculos de perros, encontraron que los componentes mayoritarios son estruvita, oxalato de calcio, fosfato de calcio, urato de amonio y en menor proporción cistina y sílica. Estos autores describen un predominio de cálculos de estruvita con etiología infecciosa en hembras y cálculos de oxalato de calcio y fosfato de calcio en machos, así como también ciertas especies con mayor predisposición a sufrir litiasis, preferentemente perros de razas pequeñas como *Schnauzers miniatura*, *Bichon frise*, *Lhasa apso*, *Shih tzu* y *Yorkshire terrier* (3-7).

## CASO CLÍNICO

El cachorro, macho, de raza *Schnauzer Miniatura* (figura 1), fue alimentado con una dieta regular basada en balanceado completo para cachorros de razas pequeñas desde el destete hasta los 10 meses. Los ingredientes del alimento balanceado incluían proteínas de ave, gluten de maíz, levaduras, huevo, aceite de pescado, fructosa y pulpa de remolacha. El aporte calórico reportado para el balanceado es de 4300 Kcal/kg y un contenido de proteínas, almidón y grasas del 33%, 25% y 20% respectivamente. El cachorro no recibió medicamentos de forma regular y su esquema de vacunación se encontraba completo para su edad.



**Figura 1.** Fotos del cachorro *Schnauzer miniatura* en la actualidad.

A los 2 meses de edad, es llevado a la consulta veterinaria debido a hematuria, disuria, anuria y obstrucción de vías urinarias asociada a posible etiología litiásica. Para el tratamiento de la obstrucción urinaria se empleó el sondaje. Una vez tratada la obstrucción, se realizó el seguimiento del cachorro mediante análisis de orina una vez al

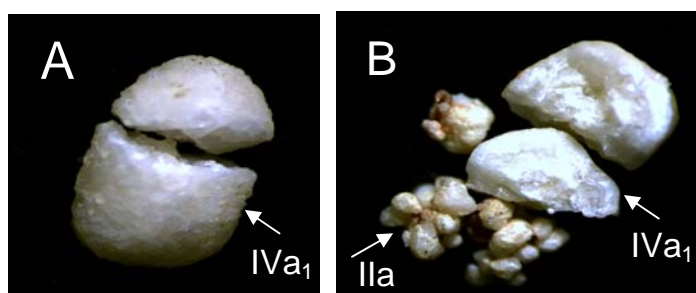
mes y ecografías en las que sólo se observaron pequeñas partículas hiperecoicas. El primer análisis de orina mostró un pH 5, hematuria, bacteriuria pero no se evidencia la presencia de cristales.

El cachorro expulsó un urolito a los tres meses de edad. El cálculo fue remitido al laboratorio para ser analizado desde el punto de vista morfológico siguiendo el protocolo descrito por Daudon y colaboradores en 1993 (8). Las dimensiones del mismo fueron 4x3x2 mm. Los resultados indicaron que estaba formado por Carbapatita (fosfato de calcio carbonatado cristalizado) correspondiente al tipo morfológico IVa<sub>1</sub>, en la totalidad de los estratos del cálculo desde el núcleo hasta la superficie (figura 2a).

El tratamiento instaurado consistió en antibioticoterapia empleando cefalexina en dosis de 20 mg por Kg de peso durante 15 días, además de la administración de Rowatinex, producto homeopático formulado con diversos terpenos empleado como profiláctico de litiasis en humanos. El manejo nutricional consistió en dieta casera durante una semana y luego se cambió el tipo de balanceado a uno especial para perros con riesgos de desarrollar enfermedades del tracto urinario. Este balanceado especial tiene un contenido de 14% de proteínas y 14% de grasa, con un aporte calórico de 3862 kcal/kg, incluyendo como ingredientes arroz, maíz, grasa y carne de gallina, gluten de maíz, huevo y aceite de pescado.

Dos análisis de orina realizados a los 7 meses de edad del cachorro muestran pH de 7,5 y 6,5. En ambas muestras se detectó la presencia de proteínas y bacterias. En la primera se observaron cristales de fosfato triple y en la segunda cristales de oxalato de calcio acompañados de 30 a 35 hematíes por campo. Coincidentemente con la segunda muestra, el cachorro sufrió de un nuevo episodio litíásico en el que expulsa de forma espontánea 5 cálculos. En este caso las dimensiones máxima y mínima de los cálculos fueron de 3x3x3 mm y 3x3x2 mm. El análisis morfológico identificó en estos elementos una combinación de los tipos IVa<sub>1</sub> y IIa, formados respectivamente por fosfato de calcio carbonatado cristalizado y oxalato de calcio dihidratado, en la totalidad de los estratos del cálculo (figura 2b). Se administró al cachorro cefalexina para controlar infecciones urinarias. En este caso el manejo nutricional adoptado consistió en evitar todo balanceado y se pasó a alimentar al cachorro con dieta casera, principalmente a base pollo hervido y verduras.

Desde la instauración del nuevo régimen nutricional, hace ya más de un año, el cachorro se encuentra asintomático y no se han observado cristales en las muestras de orina hasta la fecha. Las infecciones urinarias se han controlado como lo demuestra un urocultivo realizado a los 10 meses de edad, en el que no se obtuvo crecimiento bacteriano.



**Figura 2. Cálculos urinarios expulsados de forma espontánea por el cachorro Schnauzer Miniatura.** A) Urolito expulsado a los 3 meses de edad. Tipo morfológico IVa<sub>1</sub>, composición predominante Fosfato de calcio carbonatado cristalizado B) Urolitos expulsados a los 7 meses de edad. Tipos morfológicos IVa<sub>1</sub> + IIa con componentes respectivos de fosfato de calcio carbonatado cristalizado y oxalato de calcio.

## DISCUSIÓN

Los urolitos compuestos predominantemente de fosfato de calcio son poco frecuentes en perros. Los factores incriminados en la etiopatogénesis de la urolitiasis de fosfato de calcio incluyen orina alcalina, hipercalciuria, concentraciones urinarias disminuidas de inhibidores de cristalización y un aumento de las concentraciones de los promotores (7). En el caso clínico que presentamos hemos podido detectar algunos factores de riesgo para este tipo de litiasis, como la alcalinización urinaria, así como el desequilibrio entre promotores e inhibidores de cristalización que se evidenció con la presencia de cristales de estruvita y de oxalato de calcio en las muestras de orina analizadas de forma periódica. Nuestros resultados coinciden con autores que reportan urolitos de fosfato de calcio en perros de razas pequeñas incluyendo a *Schnauzer miniatura*. Para esta raza se ha reportado una frecuencia de cálculos de oxalato de calcio 11,8 veces mayor que en otras razas y a su vez un riesgo 3 veces superior en machos que en hembras (7,10). Esta tendencia alta a presentar litiasis oxalocálcicas ha sido atribuida a la producción de isoformas de nefrocalcina, una proteína inhibidora de la cristalización, con actividad inhibitoria 10 veces menor que razas no predisuestas a litiasis como los *Beagles* (10).

Si bien en nuestro medio el empleo de la clasificación morfoconstitucional en el análisis de cálculos urinarios de humanos lleva 3 años de haber sido implementada, este trabajo es el primero realizado en Paraguay aplicando esta técnica en urolitos de perros con hallazgos de morfológicos similares (11). Estos resultados coinciden con un trabajo realizado en España en el que mediante el empleo técnicas de de microscopía electrónica de barrido y análisis de Rayos X de energía dispersiva (EDAX) se compararon las estructuras de cálculos caninos y humanos y los hallazgos revelaron que presentaban estructuras similares (12).

El conocimiento de la composición de los cálculos es esencial para implementar tratamientos más efectivos y los protocolos de prevención de la litiasis en perros y es necesario para el diagnóstico definitivo (13,14). En el caso presentado fue fundamental tanto el manejo con antibióticos para controlar el factor infeccioso en la promoción de cristales de fosfato, así como el manejo nutricional para evitar causas metabólicas que puedan inducir cristales de oxalato de calcio, o bien orinas alcalinas. Así mismo pone en evidencia la importancia de hacer un seguimiento periódico de los perros en razas pequeñas propensas a sufrir litiasis renal como los *Schnauzer miniatura*, aún cuando estén siendo alimentados con balanceados especiales para perros afectados por este tipo de patología.

## REFERENCIAS BIBLIOGRÁFICAS

1. Osborne CA, Lulich JP, Polzin DJ, Allen TA, Kruger JM, Bartges JW, et al. Medical dissolution and prevention of canine struvite urolithiasis. Twenty years of experience. *Vet. Clin. North Am. Small Anim. Pract.* 1999 Ene;29(1):73-111.
2. Lulich JP, Osborne CA, Thumchai R, Lekcharoensuk C, Ulrich LK, Koehler LA, et al. Epidemiology of canine calcium oxalate uroliths. Identifying risk factors. *Vet. Clin. North Am. Small Anim. Pract.* 1999 Ene;29(1):113-22.
3. Sosnar M, Bulkova T, Ruzicka M. Epidemiology of canine urolithiasis in the Czech Republic from 1997 to 2002. *J Small Anim Pract.* 2005 Abr;46(4):177-84.
4. Escolar E, Bellanato J, Medina JA. Structure and composition of canine urinary calculi. *Res. Vet. Sci.* 1990 Nov;49(3): 327-33.
5. Houston DM, Moore AEP. Canine and feline urolithiasis: examination of over 50 000 urolith submissions to the Canadian veterinary urolith centre from 1998 to 2008. *Can. Vet. J.* 2009 Dic;50(12):1263-68.
6. Houston DM, Moore AEP, Favrin MG, Hoff B. Canine urolithiasis: a look at over 16 000 urolith submissions to the Canadian Veterinary Urolith Centre from February 1998 to April 2003. *Can. Vet. J.* 2004 Mar; 45(3):225-30.
7. Kruger JM, Osborne CA, Lulich JP. Canine calcium phosphate uroliths. Etiopathogenesis, diagnosis, and management. *Vet. Clin. North Am. Small Anim. Pract.* 1999 Ene;29(1):141-59.

8. Daudon M, Bader C, Jungers P. Urinary calculi: Review of classification methods and correlations with etiology. *Scanning Microsc.* 1993;7:1081-104.
9. Lulich JP, Osborne CA, Lekcharoensuk C, Allen TA, Nakagawa Y. Canine calcium oxalate urolithiasis. Case-based applications of therapeutic principles. *Vet. Clin. North Am. Small Anim. Pract.* 1999 Ene;29(1):123-39.
10. Carvalho M, Lulich JP, Osborne CA, Nakagawa Y. Defective urinary crystallization inhibition and urinary stone formation. *Int Braz J Urol.* 2006 Jun;32(3):342-48.
11. Guillén R, Pistilli N, Ramírez A, Echagüe G. Estudio morfológico de cálculos urinarios de pacientes que concurren al Instituto de Investigaciones en Ciencias de la Salud en el 2007. *Mem. Inst. Invest. Cienc. Salud.* 2008; 4(2):11-7.
12. Escolar E, Bellanato J. Spectroscopic and ultrastructural comparative study of cystine calculi in humans and dogs. *Biospectroscopy.* 1999;5(4):237-42.
13. Osborne CA, Polzin DJ, Lulich JP, Kruger JM, Johnston GR, O'Brien TD, et al. Relationship of nutritional factors to the cause, dissolution, and prevention of canine uroliths. *Vet. Clin. North Am. Small Anim. Pract.* 1989 May;19(3):583-619.
14. Langston C, Gisselman K, Palma D, McCue J. Diagnosis of urolithiasis. *Compend Contin Educ Vet.* 2008 Ago;30(8):447-50.