

## Reporte de Caso/Case Report

[10.18004/mem.iics/1812-9528/2023.e21132302](https://doi.org/10.18004/mem.iics/1812-9528/2023.e21132302)

# Pérdida localizada de la superficie dental: enfoque de Dahl con restauraciones directas de resinas a mano alzada en el sector anterior. Informe de Caso.

\***Lourdes Viviana Rojas Paredes**<sup>1</sup> , **Reza Roudsari**<sup>2-6</sup> 

<sup>1</sup>Universidad Católica "Nuestra Señora de la Asunción" Facultad de Ciencias de la Salud, Carrera de Odontología. Campus Itapúa, Encarnación, Paraguay


<sup>2</sup>Universidad de Cardiff y Vale, Junta de Salud, Gales, Reino Unido.

<sup>3</sup>Universidad de Manchester, NHS Fundación, División de Odontología, Manchester, Inglaterra, Reino Unido.

<sup>4</sup>Real colegio de Médicos y Cirujanos de Glasgow, Escocia, Reino Unido.

<sup>5</sup>Fundación Rotherham, Inglaterra, Reino Unido.

<sup>6</sup>Universidad Tehran De Ciencias Médicas, Tehran, Irán.

**Editor Responsable: María Eugenia Galeano Dinatale** . Universidad Nacional de Asunción, Instituto de Investigaciones en Ciencias de la Salud, San Lorenzo Paraguay. Email: [maruphd@hotmail.com](mailto:maruphd@hotmail.com)

**Cómo referenciar este artículo/  
How to reference this article:**

**Rojas Paredes LV, Roudsari R.** Pérdida localizada de la superficie dental: enfoque de Dahl con restauraciones directas de resinas a mano alzada en el sector anterior. Informe de Caso. Mem. Inst. Investig. Cienc. Salud. 2023; 21(1): e21132302.

## RESUMEN

La pérdida de superficie dental se define como una condición en la que el desgaste de la estructura dental es excesivo según la edad. Esta pérdida patológica se relaciona comúnmente con una combinación de factores como erosión, abrasión, atrición o parafunción. La técnica de Dahl es una alternativa válida que resuelve los inconvenientes surgidos en este tipo de situaciones como ser la compensación dentoalveolar. Este caso corresponde a un paciente de 63 años que acudió al Hospital Dental de la Universidad de Manchester, derivado por su odontólogo particular. Al momento del examen clínico se constató pérdida moderada a severa de la superficie dental palatina e incisal localizada en el sector anterior de los dientes, sobremordida profunda y compensación alveolar dental. Fueron realizadas restauraciones directas a mano alzada de canino a canino. Luego del relleno incisal se constató una mordida abierta posterior de aproximadamente 1 a 1,5 mm. El contacto oclusal posterior fue restablecido totalmente en 3 meses.

**Palabras clave:** Técnica de DAHL, Pérdida de superficie dental, Restauraciones directas, Compensación Dento-Alveolar.

## Localized tooth surface loss: Dahl technique with direct free-hand resin composite build-ups in the anterior sector. Case Report.

## ABSTRACT

Tooth Surface Loss (TSL) is defined as a condition in which the wear of the tooth structure is excessive according to age. This pathological loss is commonly related to a combination of factors such as erosion, abrasion, attrition, or parafunction. The Dahl technique is a valid alternative that solves the problems that arise in this type

Reception date: May 4, 2023. Acceptance date: November 1, 2023

\***Corresponding author: Lourdes Rojas.** Universidad Católica "Nuestra Señora de la Asunción" Facultad de Ciencias de la Salud, Carrera de Odontología. Campus Itapúa, Encarnación, Paraguay. Email: [lourdes.rojas@uc.edu.py](mailto:lourdes.rojas@uc.edu.py)



This is an open access article published under a Creative Commons License.

of situation, such as dentoalveolar compensation. This case describes a 63-year-old patient who attended the Dental Hospital of the University of Manchester, referred by his private dentist. At the time of the clinical examination, moderate to severe loss of the palatal and incisal tooth surface located in the anterior sector of the teeth, deep overbite and dental alveolar compensation were found. Direct free-hand restorations were performed from canine to canine. After incisal filling, a posterior open bite of approximately 1 to 1.5 mm was observed. Posterior occlusal contact was completely restored in 3 months.

**Keywords:** DAHL technique, Loss of tooth surface, Direct Composite, Dento-Alveolar Compensation.

## **Perda localizada da superfície dentária: abordagem de Dahl com restaurações diretas à mão livre de resina no setor anterior. Relato de Caso.**

---

### **RESUMO**

A perda da superfície dentária é definida como uma condição em que o desgaste da estrutura dentária é excessivo de acordo com a idade, essa perda patológica está comumente relacionada a uma combinação de fatores, sendo eles: erosão, abrasão, atrito ou parafunção. Uma abordagem restauradora nestas situações representa um desafio para a reabilitação oral principalmente pela Compensação dentoalveolar. A técnica de Dahl é uma alternativa válida para resolver este problema. Este caso corresponde a um paciente de 63 anos que procurou o Hospital Odontológico da Universidade de Manchester, encaminhado por seu dentista particular. No momento do exame clínico, observou-se perda moderada da superfície dentária no setor anterior, sobremordida profunda e compensação alveolar dentária. Foram realizadas restaurações diretas da mão livre do canino para o canino. Após o enchimento incisal, observou-se mordida aberta posterior de aproximadamente 1 a 1,5 mm. O contato oclusal total foi restabelecido em 3 meses.

**Palavras-chave:** Técnica DAHL, Perda da superfície dentária, Restaurações diretas, Compensação dentoalveolar.

### **INTRODUCCIÓN**

El desgaste dental o pérdida de superficie dental se define como una condición en la que la pérdida de la estructura dental es excesiva según la edad. El desgaste fisiológico se relaciona con la pérdida de 0,02-0,04 mm de esmalte al año, cuando esta tasa se excede y crea incomodidad y preocupaciones estéticas, un desgaste patológico está implícito<sup>(1)</sup>. La pérdida patológica se relaciona comúnmente con una combinación de factores, siendo estos: erosión (procesos químicos no bacterianos) abrasión (desgaste no relacionado con la masticación) atrición (el desgaste mecánico de la masticación o parafunción, producido por el contacto de las superficies de los dientes). Además, se asocia con cambios en la morfología del diente, hipersensibilidad y deficiencia de función. Sin embargo, los casos asintomáticos también son comunes<sup>(2)</sup>.

El manejo de dientes incisivos y caninos anteriores mandibulares representa un desafío para la rehabilitación oral. Al ser esta pérdida de sustancia lenta y permitir la compensación dentoalveolar, se mantienen los puntos de contactos entre arcadas antagonistas dejando sin espacio interoclusal para las restauraciones. Una alternativa para resolver este inconveniente es la colocación de resinas compuestas a una dimensión vertical elevada, conocida como técnica de Dahl<sup>(3)</sup>.

El concepto de Dahl fue introducido en 1975 como un método para tratar la pérdida de estructura dentaria localizada en el sector anterior<sup>(4)</sup>. Este concepto se da siguiendo dos tipos de movimientos axiales de los dientes, comprendiendo en un 40% a la intrusión de los dientes anteriores y en un 60% a la extrusión de los posteriores<sup>(5)</sup>. En el sector posterior, se espera el restablecimiento del contacto

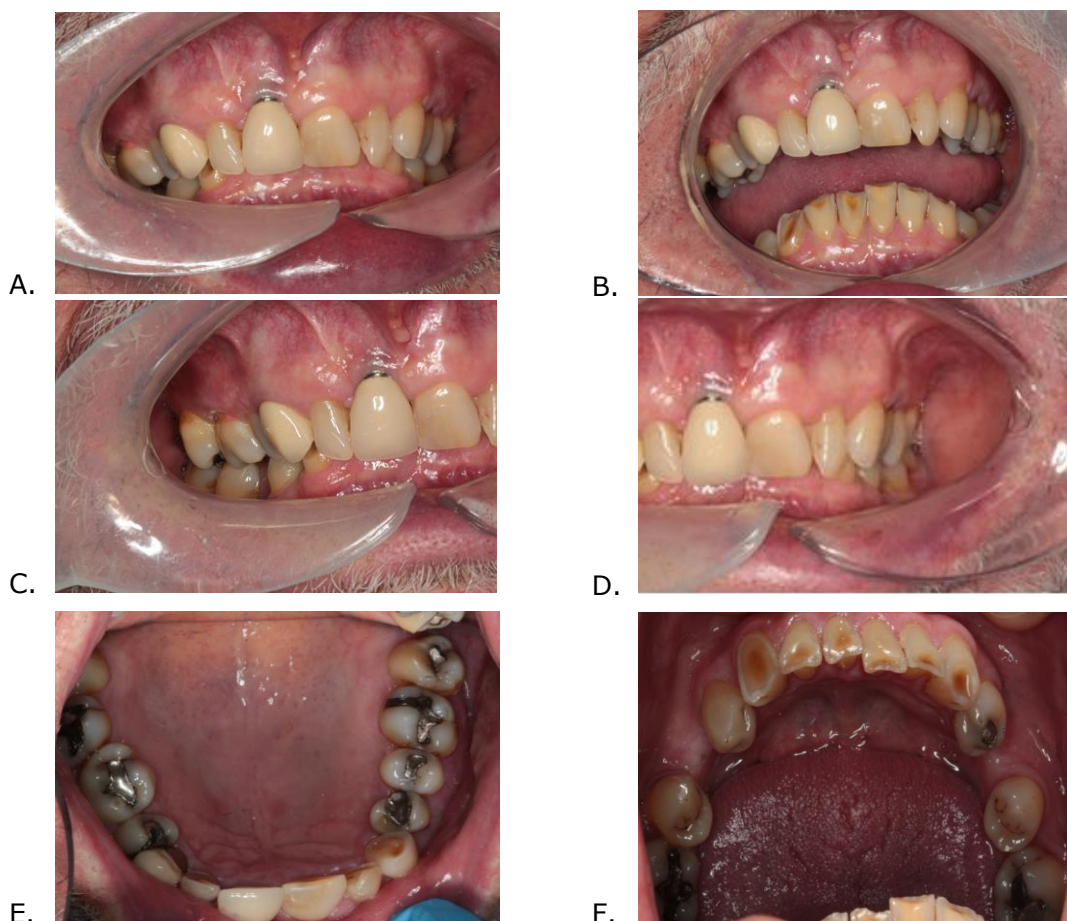oclusal en meses; de acuerdo con Dahl de 4 a 6 meses. Sin embargo; Poyser y colaboradores reportaron términos mayores de 18 a 24 meses<sup>(4,5)</sup>.

Cuando se utiliza el enfoque de Dahl, la selección de casos es de suma importancia. Especialmente teniendo en cuenta evitar la colocación de la restauración en una posición supra-oclusal en paciente con problemas periodontales o pérdida ósea<sup>(6)</sup>.

En el relato del presente caso clínico fue presentado un paciente con pérdida localizada de la superficie dental por desgaste patológico, tratado mediante el enfoque de Dahl, con restauraciones directas de resinas a mano alzada en el sector anterior, siguiendo los pasos que son explicados en detalle a continuación.

### PRESENTACIÓN DEL CASO

Paciente de sexo masculino de 63 años, se presenta a la Clínica de Rehabilitación Oral de la Universidad de Odontología de Manchester, Inglaterra (Central Manchester University Hospitals NHS Foundation Trust). Como única patología de base relacionada se encuentra la presión arterial alta; la cual está controlada con Losartán 100 mg x 1 toma al día. El paciente fue referido por su debido a una moderada pérdida y desgaste del tejido dental no cariado. Su oclusión de Clase II división 2 también fue motivo de preocupación. El paciente ha recibido tratamiento previo que incluye resinas anteriores, que han fallado, y relata sentirse infeliz con la mordida que describe como "mordida apretada". El implante anterosuperior fue colocado hace 17 años, además, le dieron una 'placa' (prótesis de un solo diente) para tratar de corregir una mordida que la utilizó durante 4 semanas, pero luego discontinuó su uso.



**Figura 1.** Fotografías intraorales preoperatorias. A. Sobremordida profunda, vista frontal. B. Pérdida moderada a severa en el sector anteroinferior. C. y D. Vistas laterales de la situación inicial. E. y F. Vistas oclusales de los desgastes en los sectores superiores (E.) e inferiores (F.).

Al momento del examen clínico bucofacial se constató pérdida moderada de la superficie dental, palatina localizada en el sector anterior de los dientes anterosuperiores, y una pérdida moderada a severa en el sector anteroinferior; principalmente por desgaste y secundaria a la erosión. Mayormente maxilar dentado, corona sobre implante en el central superior derecho, mandíbula parcialmente dentada (faltan primeros molares de ambas hemiarquadas). Relación incisiva traumática Clase II Div. 2. Sobremordida profunda, no traumática para los tejidos blandos, pero con un desgaste dental notable. Superficies palatinas de los incisivos superiores que se ocluyen con los incisivos inferiores. Espacio entre los premolares en ambos lados (arco inferior). Función de grupo derecho e izquierdo durante las excursiones laterales. Compensación alveolar dental. Estado periodontal dentro de los rangos normales.

En el examen extraoral no se constataron masas ni cicatrices; cuello y músculos mandibulares dentro de los límites normales, no se detectaron anomalías en ganglios linfáticos y la Articulación Temporo Mandibular (ATM) sin clics ni ningún sonido articular presente, los rangos de movimientos se encontraban dentro de lo normal.

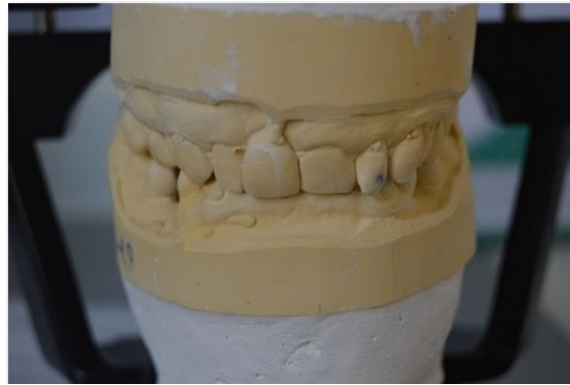Para idear el plan de tratamiento se estudiaron los modelos y se realizó interconsulta para evaluar los beneficios del tratamiento de ortodoncia y el posible el alargamiento incisal. Ya que el paciente presentaba lesiones de extensiones considerables, la propuesta de la técnica de Dahl permitiría el alargamiento incisal necesario mediante las restauraciones directas, manteniendo de esta manera la intervención lo mínima posible con una preparación dental mínima o nula en absoluto donde esté indicada<sup>(7)</sup>.

Esto sería favorable pues lograría mejorar la estética y función del paciente. Si el paciente no estaba contento o si se diera un fallo temprano de la restauración, entonces se procedería a realizar restauraciones indirectas en una segunda fase.

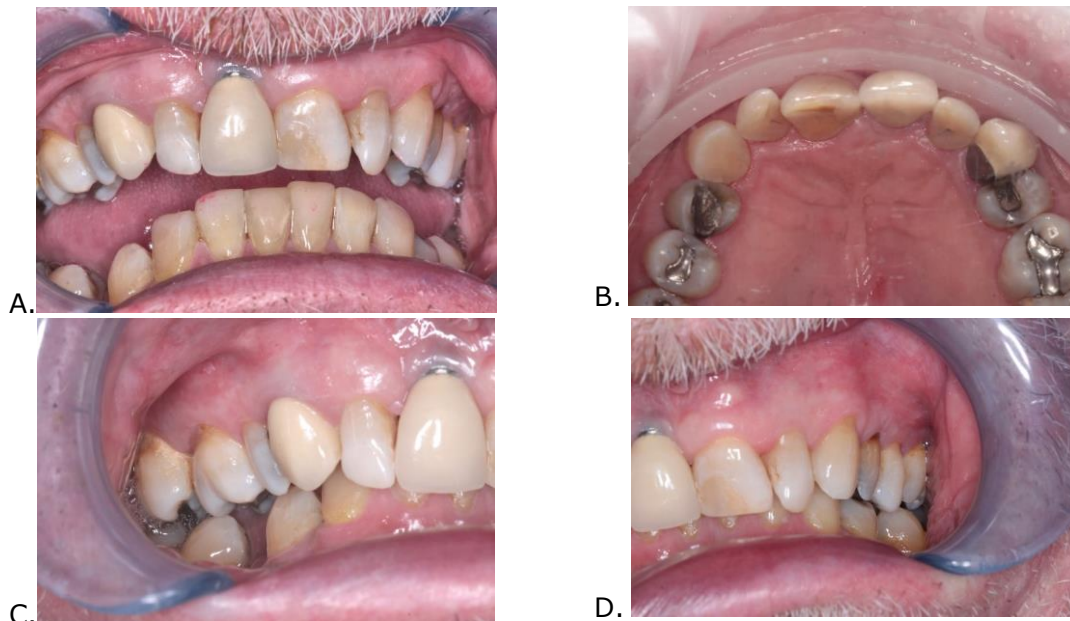
Se inició el tratamiento, siguiendo las diferentes fases del protocolo de rehabilitación, una fase de urgencias no fue necesaria. Durante la fase de estabilización se dieron instrucciones de higiene bucal, con la recomendación del uso correcto de cepillos interdientales, pasta dental con flúor y cepillo de dientes suave. Siguiendo con la fase restaurativa, se tomaron impresiones primarias con cubetas de stock y alginato como material de impresión en arcos superior e inferior, registro de arco facial para montaje en articulador, registro de mordida en Relación Céntrica (RC).

En la siguiente sesión, se aplicó un procedimiento mínimamente invasivo, se retiró la dentina expuesta para mejorar la adhesión, limpiando todas las superficies con piedra pómez, agua y una copa de pulido. Se realizaron restauraciones directas de resina a mano alzada en el sector anterior de canino a canino en la arcada inferior y superior. No se utilizó encerado de diagnóstico. El aislamiento del campo operatorio se realizó mediante diques de caucho (goma dique), rollos de algodón y dispositivos de succión. Cuando fue necesario, se utilizaron matrices y cuñas. Se aplicó un sistema adhesivo de grabado y enjuague de tres pasos de acuerdo con las instrucciones del fabricante: ácido fosfórico al 37% (Gluma, Kuzler) adhesivo universal (Gluma Universal Bond, Kuzler). Se aplicó un material de restauración nano híbrido (Venus, Kulzer) para restaurar la forma anatómica perdida de los dientes tratados. Se utilizó una unidad de polimerización led para foto curar la resina. Los contactos oclusales se colocaron en el centro de la restauración siguiendo el eje longitudinal de los dientes.

Después del relleno incisal, se observó una mordida abierta posterior de aproximadamente 1 a 1,5 mm, la cual fue medida con una regla en modelos montados e intraoralmente. La dimensión vertical de la oclusión después del tratamiento se consideró por la cantidad de resina necesaria para restaurar las proporciones anatómicas de la dentición desgastada.

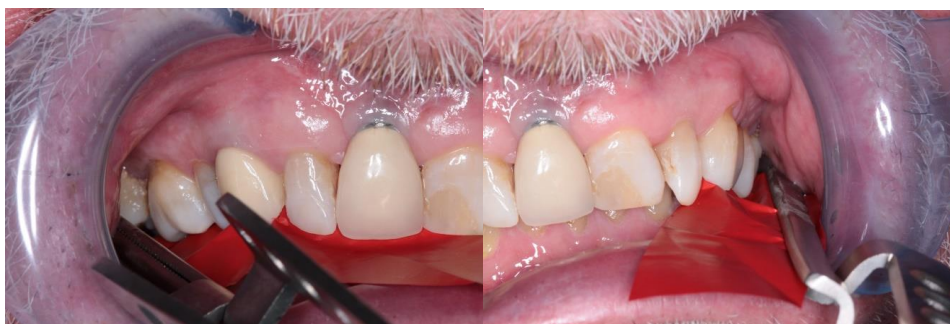

**Figura 2.** Montaje de los modelos para evaluación del plan de tratamiento.



**Figura 3.** Postoperatorio inmediato. A. Restauraciones incisales. B. Restauraciones palatinas. C. y D. Desoclusión posterior en vistas laterales derecha e izquierda.

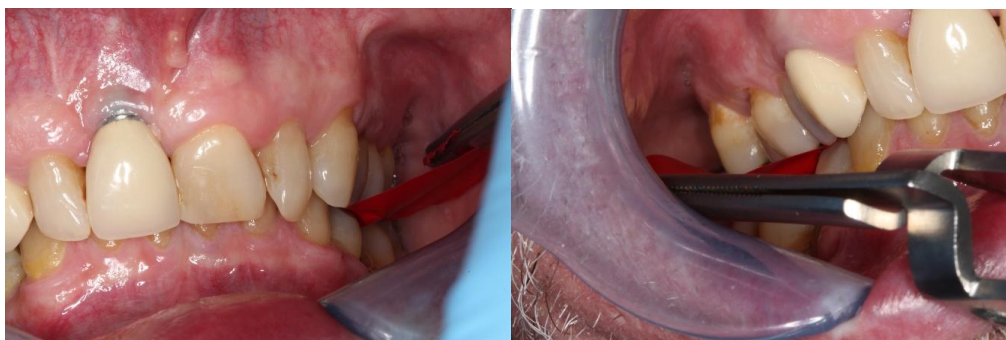El primer control debía realizarse en la siguiente semana de las restauraciones, sin embargo, el paciente fue de vacaciones familiares, por lo tanto, el paciente fue visto después de un mes de la aplicación de las restauraciones, para esta fecha parte de la oclusión posterior ya estaba parcialmente restablecida. Los contactos dentales posteriores se evaluaron mediante el uso de lámina oclusal Shim stock y papel de articular. Después de un mes, los contactos posteriores fueron restablecidos pero el Shim stock aún no quedaba atrapado entre ambas arcadas<sup>(6)</sup>.



**Figura 4.** Control de la oclusión parcialmente restablecida.



En la cita de control luego de 3 meses de la técnica de Dahl, el control oclusal con papel de articular y la lámina Shim stock mostró un restablecimiento total del contacto oclusal posterior.



**Figura 5.** Restablecimiento oclusal posterior de ambos sectores.

Durante la Fase de mantenimiento se alentaron las revisiones anuales.

La utilización del concepto de Dahl hizo posible la provisión de dientes anteriores naturales sin mayor pérdida de estructura. Asimismo, se mejoró la estética y la función con restauraciones directas. Los contactos oclusales posteriores se establecieron en aproximadamente 3 meses y el paciente recibió una férula oclusal blanda. El paciente estaba extremadamente satisfecho con el resultado.

El paciente fue instruido con medidas de higiene oral, frecuencia, técnica y momento del cepillado dental. El paciente también fue informado sobre la necesidad de mantenimiento de las restauraciones. Al paciente se le aconsejó usar la férula blanda al dormir y controlar el bruxismo diurno.

## DISCUSIÓN

Algunas ventajas al utilizar la restauración directa dentro de la técnica Dahl, permiten elegir esta opción de tratamiento por encima de otras más invasivas. Estas ventajas incluyen la prevención de una mayor pérdida de sustancia dental en una dentición ya comprometida, la simplicidad de colocación, resultado estético, económico y predecible cuando se mantiene el control de la humedad. Asimismo, los fallos son susceptibles de un mantenimiento sencillo en forma de reparación o sustitución de la restauración y es una técnica adecuada en el paciente joven. Aunque estas restauraciones pueden no durar más de 3 a 5 años, el mantenimiento es relativamente simple. Además, la restauración se puede utilizar como herramienta de diagnóstico. El nivel aceptable de tolerancia por los tejidos pulpaes y la mínima abrasión a superficies antagónicas hicieron que esta técnica sea la mejor indicada<sup>(6,8,9)</sup>.

También se debe comentar al paciente las desventajas con respecto a la selección del material en su caso, relacionadas con la contracción de la polimerización, que puede culminar en filtraciones marginales y tinción. De la misma manera, se espera una tasa de desgaste acelerada (en comparación con los metales / cerámicas), especialmente en el área donde la restauración entrará en contacto con coronas fundidas de metalporcelana. También existe la posibilidad de fractura(s). Es probable que ocurra pigmentación; a pesar de que el paciente no fume<sup>(8)</sup>.

En un estudio realizado por Smales y colaboradores durante 10 años, la tasa de supervivencia de la restauración directa utilizando la técnica de Dahl en los dientes anteriores fue reportada en 5,8 años; siendo la supervivencia en un caso similar al presentado (de dientes anteriores mandibulares) de un 94% a los 2,5 años y 85% a los 7 años<sup>(10)</sup>.

En este caso se realizó una restauración directa a mano alzada de los dientes con resina compuesta y según Poyser es la técnica más adaptable y mantenible. Se han sugerido técnicas directas alternativas con el uso de una matriz formada al

vacío de un encerado diagnóstico para facilitar la colocación directa de múltiples rellenos de resina compuestas<sup>(9)</sup>.

En este caso clínico el concepto de Dahl hizo posible la rehabilitación del sector anterior sin comprometer la estructura dentaria. Igualmente, se restituyó la estética y la función perdida con restauraciones directas no invasivas. La función oclusal posterior se restableció en aproximadamente 3 meses y se consiguió la satisfacción total del paciente con el resultado obtenido. Lastimosamente, por cuestiones relacionadas a la pandemia y la suspensión de las atenciones clínicas no se pudo continuar con un seguimiento de este caso.

### Contribución de autores

- Autor 1 y 2: Concepción/diseño de trabajo.
- Autor 1: Recolección de datos/información, Análisis/discusión de los datos, Revisión bibliográfica y Preparación del manuscrito.
- Autor 2: Revisión de la versión final.

**Conflicto de interés:** Los autores declaran no tener ningún conflicto de interés.

**Financiamiento:** Autofinanciado.

### REFERENCIAS BIBLIOGRÁFICAS

1. Rashid H, Hanif A, Nasim M. Tooth surface loss revisited: Classification, etiology, and management. *Journal of Restorative Dentistry* [Internet]. 2015 [cited 2023 Apr 29]; 3(2): 37. Doi: [10.4103/2321-4619.156643](https://www.researchgate.net/publication/276440927_Tooth_surface_loss_revisited_Classification_etiology_and_management)  
[https://www.researchgate.net/publication/276440927\\_Tooth\\_surface\\_loss\\_revisited\\_Classification\\_etiology\\_and\\_management](https://www.researchgate.net/publication/276440927_Tooth_surface_loss_revisited_Classification_etiology_and_management)
2. Warreth A, Abuhijleh E, Almaghribi MA, Mahwal G, Ashawish A. Tooth surface loss: A review of literature. *Saudi Dent J* [Internet]. 2020 Feb 1 [cited 2023 Apr 29]; 32(2): 53-60. Doi: [10.1016/j.sdentj.2019.09.004](https://doi.org/10.1016/j.sdentj.2019.09.004)
3. Al-Khayatt AS, Ray-Chaudhuri A, Poyser NJ, Briggs PFA, Porter RWJ, Kelleher MGD, Eliyas S. Direct composite restorations for the worn mandibular anterior dentition: a 7-year follow-up of a prospective randomised controlled split-mouth clinical trial. *J Oral Rehabil* 2013 [cited 2023 Apr 30]; 40 (5): 389-401.  
<https://onlinelibrary.wiley.com/doi/10.1111/joor.12042>
4. DAHL BjL, Krogstad O, Karlsen K. An alternative treatment in cases with advanced localized attrition. *J Oral Rehabil* [Internet]. 1975 Jul 1 [cited 2023 Apr 29]; 2(3): 209-14.  
<https://onlinelibrary.wiley.com/doi/full/10.1111/j.1365-2842.1975.tb00914.x>
5. Poyser NJ, Porter RWJ, Briggs PFA, Chana HS, Kelleher MGD, Poyser N. The Dahl Concept: past, present and future. *Br Dent J* 2005; 198(11): 669-76; cuestionario 720. Doi: [10.1038/sj.bdj.4812371](https://doi.org/10.1038/sj.bdj.4812371)
6. Hemmings KW, Darbar UR, Vaughan S. Tooth wear treated with direct composite restorations at an increased vertical dimension: results at 30 months. *J Prosthet Dent* [Internet]. 2000 Mar 1 [cited 2023 Apr 29]; 83 (3): 287-93. Doi: [10.1016/s0022-3913\(00\)70130-2](https://doi.org/10.1016/s0022-3913(00)70130-2)  
<http://www.thejpd.org/article/S0022-391300701302/fulltext>
7. Satterthwaite JD. Tooth surface loss: tools and tips for management. <https://doi.org/10.12968/denu.2012.39.2.86> [Internet]. 2012 Jun 20 [cited 2023 Apr 29]; 39(2): 86-96.  
<https://www.magonlinelibrary.com/doi/10.12968/denu.2012.39.2.86>
8. Banerji S, Mehta SB, Opdam N, Loomans B. Practical procedures in the management of tooth wear. [cited 2023 Apr 29];  
<https://www.wiley.com/en-us/Practical+Procedures+in+the+Management+of+Tooth+Wear-p-9781119389965>
9. Poyser NJ, Briggs PFA, Chana HS, Kelleher MGD, Porter RWJ, Patel MM. The evaluation of direct composite restorations for the worn mandibular anterior dentition - clinical performance and patient satisfaction. *J Oral Rehabil* [Internet]. 2007 May 1 [cited 2023 Apr 29]; 34(5): 361-76.  
<https://onlinelibrary.wiley.com/doi/full/10.1111/j.1365-2842.2006.01702.x>
10. Milosevic A, Burnside G. The survival of direct composite restorations in the management of severe tooth wear including attrition and erosion: A prospective 8-year study. *J Dent*. 2016 Jan 1; 44: 13-9. Doi: [10.1016/j.jdent.2015.10.015](https://doi.org/10.1016/j.jdent.2015.10.015)