CASO CLÍNICO

Síndrome de Guillain Barré asociado al dengue. Reporte de dos casos

Guillain Barré syndrome associated with dengue. Report of two cases

Gustavo Rojas, Raúl Real, Alba Aveiro, Daiana Correa, Liz Ruiz, Valeria Fridman, Deisy Galeano, Alejandro Valenzuela[1]

RESUMEN

Se presentan dos pacientes con parálisis aguda, fláccida y arrefléctica iniciada en las siguientes semanas a dengue confirmado por serología. La electromiografía confirmó síndrome de Guillain Barré. Ambos tuvieron notable recuperación tras el tratamiento con inmunoglobulina humana.

Palabras claves: síndrome de Guillain Barré, dengue

SUMMARY

We report two patients with acute flaccyd and arreflexic paralysis, innitiated weeks after serologically confirmed dengue. Electromyography confirmed Guillain Barré syndrome. Both had remarkable recovery after treatment with human immunoglobulin.

Keywords: Guillain Barré syndrome, dengue

INTRODUCCIÓN

El dengue es una patología infecciosa viral que puede afectar diversos órganos y sistemas, entre ellos el sistema nervioso central aunque con menor frecuencia que a otros órganos[1].

El síndrome de Guillain Barré es una polineuropatía aguda mediada por mecanismo inmune, provocado por una infección que la precede en pocos días hasta 4 semanas previas. Las inmunizaciones previas también se asocian a este cuadro. Tiene diversas formas clínicas pero su característica es la debilidad muscular progresiva simétrica con arreflexia osteotendinosa. La disminución de la fuerza muscular puede variar desde una paresia leve hasta una parálisis completa de todas las extremidades, músculos faciales y diafragma[2].

Si bien el síndrome de Guillain Barré es un cuadro relativamente frecuente, la asociación con el dengue es rara[3-9]. Se presentan dos casos de dengue con manifestaciones neurológicas, que consultaron en el Hospital Nacional durante la epidemia del verano 2012-2013.

CASO 1:

FM, mujer de 21 años, procedente de Villarrica, consultó por debilidad de miembros.

Refirió que hace 15 días presentó cuadro febril tipo dengue, que fue confirmado con antígeno NS1 (+). Fue internada por astenia, vómitos y diarreas, con rápida mejoría.

Cuatro días antes del ingreso presentó parestesias en palmas y plantas, luego debilidad muscular de piernas que le imposibilita la bipedestación. Dos días antes del ingreso la debilidad ascendió a miembros superiores.

No refirió antecedentes patológicos de interés. Tiene esquema de vacunación completo. Negó ingesta de fármacos y contacto con tóxicos.

Ingresó con signos vitales normales, lúcida, con respiración normal, con pares craneales normales pero con parálisis fláccida y arrefléctica de los cuatro miembros. No se detectó trastornos esfinterianos, déficit sensitivo ni signos meníngeos.

Sus análisis de rutina fueron normales excepto enzimas hepáticas ligeramente elevadas.

El líquido cefalorraquídeo mostró proteinorraquia 140 mg/dL y celularidad normal.

Sus resultados serológicos fueron: NS1: positivo, IgM para dengue: positivo, Factor reumatoide: no reactivo, HIV: no reactivo, VDRL: no reactivo, Antígenos febriles: no aglutinan, ANA y anti-DNA: negativos, complementos C3 y C4: no consumidos.

La electromiografía informó poliradiculoneuropatía mixta sensitiva-motora de tipo desmielinizante con severa degeneración axonal, con signos de denervación muscular activa, compatible con síndrome de Guillain Barré. (figura 1).

1. Departamento de Medicina Interna, Hospital Nacional, Ministerio de Salud Pública y Bienestar Social (Itauguá, Paraguay)
Artículo recibido: 21 de octubre de 2013. Artículo aprobado: 05 de noviembre de 2013
Correo electrónico: gusmar-07@hotmail.com

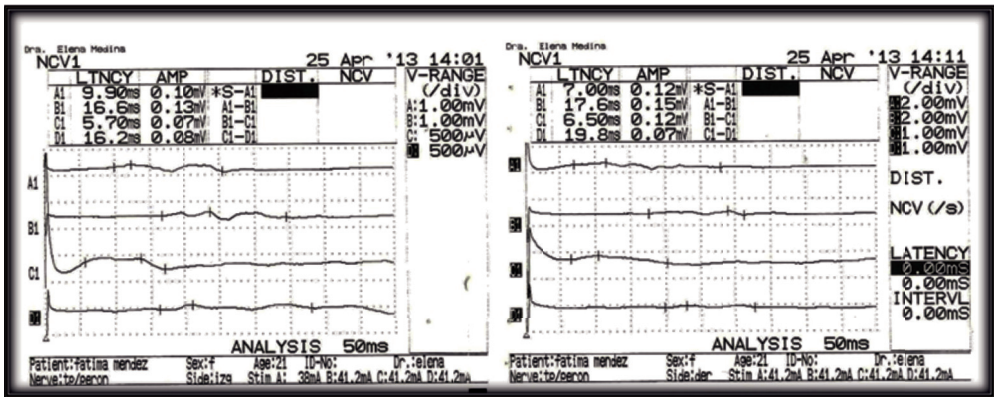

Fig.1: electromiografía con signos de denervación muscular activa

Fue tratada con inmunoglobulina humana con dosis de 400 mg/kp/día durante 5 días. También fue sometida a fisioterapia. Presentó mejoría progresiva de la fuerza muscular en las semanas siguientes hasta la recuperación total. No requirió ingreso a sala de terapia intensiva.

CASO 2:

AG, mujer de 50 años, procedente de Itá, consultó por debilidad de miembros.

Antecedente de 20 días antes de fiebre tipo dengue. No consultó ni tuvo dosaje de NS1 pero tuvo recuperación total de su cuadro clínico.

Quince días antes del ingreso refirió debilidad progresiva de miembros superiores y luego de miembros inferiores, impidiéndole la marcha.

Conocida hipertensa en tratamiento con enalapril.

Ingresó vigil, con presión arterial 130/100 mm Hg, sin respiración paradojal. Sistema nervioso: pares craneales normales, cuadriplejía fláccida y arrefléctica, sensibilidad conservada y sin signos meníngeos.

El laboratorio de rutina fue normal aunque las enzimas hepáticas estaban ligeramente elevadas.

El líquido cefalorraquídeo tenía proteinorraquia 134 mg/dL y celularidad normal.

Sus resultados serológicos fueron: IgM para dengue: positivo, Factor reumatoide: no reactivo, HIV: no reactivo, VDRL: no reactivo, Antígenos febriles: no aglutinan, ANA y anti-DNA: negativos, complementos C3-C4: no consumidos, IgM para citomegalovirus: negativo, IgM para rubeola: negativo, VDRL en LCR: negativo.

La electromiografía informó poliradiculoneuropatía motora desmielinizante con severa degeneración axonal y denervación muscular activa, compatible con síndrome de Guillain Barré. (figura 2).

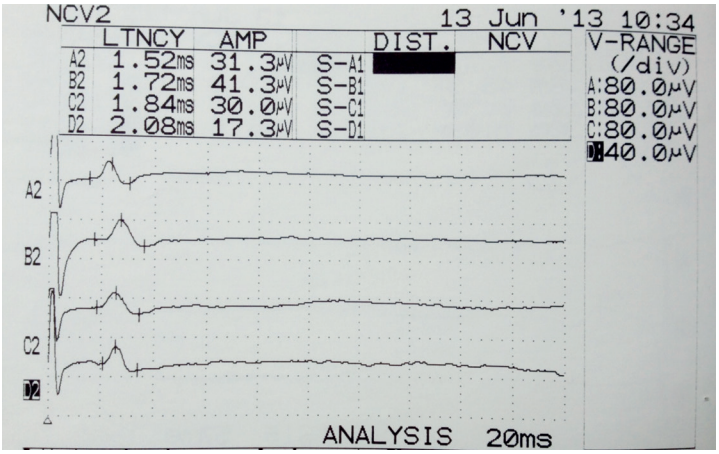

Fig. 2: electromiografía con poliradiculoneuropatía motora desmielinizante y degeneración axonal

Fue tratada con inmunoglobulina humana con dosis de 400 mg/kp/día durante 5 días, presentó mejoría progresiva de la fuerza muscular. Dada de alta en tratamiento con fisioterapia. Tampoco requirió ingreso a sala de terapia intensiva.

DISCUSIÓN

Se presentan dos casos de síndrome de Guillain Barré asociados al dengue, con notable recuperación al tratamiento con inmunoglobulina humana.

El dengue puede afectar al sistema nervioso por tres mecanismos[4]. (ver tabla 1)

Tabla 1: mecanismos de afectación nerviosa en el dengue

Alteración metabólica	Invasión viral	Reacción autoinmune
• encefalopatía	• encefalitis	• síndrome Guillain Barré
	• meningitis	• neuritis óptica
	• mielitis	• neuromielitis óptica
	• miositis	• mielitis
		• encefalomielitis diseminada aguda

Si bien el germen más frecuentemente implicado en esta neuropatía es el *Campylobacter jejuni*[1], hay diversas descripciones del dengue como desencadenante de este síndrome[4-8]. En estos casos descriptos no hubo duda de la presencia del dengue, ya que ambas presentaron el cuadro clínico clásico y fueron confirmadas por serología. Además se descartaron razonablemente otros agentes infecciosos, enfermedades autoinmunes y vacunaciones previas. Por otro lado, el síndrome de Guillain Barré fue confirmado por los hallazgos electromiográficos[2].

No se pudo determinar si las pacientes habían presentado otras infecciones previas por otros serotipos del dengue, pues se sabe que las reinfecciones generan manifestaciones severas con las sucesivas infecciones[10]. Los informes del Ministerio de Salud Pública del Paraguay confirmaron que el serotipo circulante en ese verano fue el DEN2.

Si bien la asociación entre dengue y esta manifestación neurológica es aparentemente rara, algunos autores encuentran una prevalencia de este síndrome en 30% de casos de dengue en casos investigados en el Brasil[8].

La patogenia de la polineuropatía sería el resultado de una reacción inmunológica mediada por linfocitos T activados por el dengue, que cruzarían el endotelio vascular permeable por la fuga capilar y reconocerían un antígeno del compartimiento endoneural. Dichos linfocitos T producirían citoquinas que abren la barrera hematoencefálica permitiendo a los anticuerpos ingresar y dañar las células de Schwann[4].

La parálisis diafragmática con necesidad de asistencia respiratoria mecánica se presenta en 10 a 30% de los casos de síndrome de Guillain Barré[2]. Afortunadamente, nuestros pacientes no presentaron esa complicación, lo que evitó las inconvenientes propios de la sala de terapia intensiva y redujeron su estadía en el hospital.

El tratamiento con inmunoglobulina humana fue administrado oportunamente y bien tolerado. La plasmaféresis no está disponible en nuestro hospital, aunque los meta análisis ya han demostrado que no existe diferencia en el tratamiento entre estas dos posibilidades terapéuticas[11]. No se sabe si la rápida recuperación observada en estos casos se debió a la expeditiva intervención o los casos eran poco graves.

La astenia y debilidad son síntomas comunes del dengue pero la semiología neurológica debe alertar al Internista sobre complicaciones severas. Se recomienda a los médicos estar atentos a las manifestaciones neurológicas del dengue para la detección oportuna de complicaciones y la aplicación de tratamientos efectivos.

REFERENCIAS

1. Simmons CP, Farrar JJ, Nguyen vV, Wills B. Dengue. N Engl J Med. 2012 Apr 12; 366(15): 1423-32
2. Yuki N, Hartung HP. Guillain-Barré syndrome. N Engl J Med. 2012 Jun 14;366(24):2294-304.
3. Sejvar JJ, Baughman AL, Wise M, Morgan OW. Population incidence of Guillain-Barré syndrome: a systematic review and meta-analysis. Neuroepidemiology. 2011;36(2):123-33.
4. Puccioni-Sohler M, Orsini M, Soares CN. Dengue: a new challenge for neurology. Neurol Int. 2012 Oct 5;4(3):e15.
5. Gonçalves E. Acute inflammatory demyelinating polyradiculoneuropathy (Guillain-Barré syndrome) following dengue fever. Rev Inst Med Trop Sao Paulo. 2011 Jul-Aug; 53(4): 223-5.
6. Santos NQ, Azoubel AC, Lopes AA, Costa G, Bacellar A. Guillain-Barré syndrome in the course of dengue: case report. Arq Neuropsiquiatr. 2004 Mar;62(1):144-6.
7. Verma R, Sharma P, Garg RK, Atam V, Singh MK, Mehrotra HS. Neurological complications of dengue fever: Experience from a tertiary center of north India. Ann Indian Acad Neurol. 2011 Oct;14(4):272-8.
8. Soares CN, Cabral-Castro M, Oliveira C, Faria LC, Peralta JM, Freitas MR, Puccioni-Sohler M. Oligosymptomatic dengue infection: a potential cause of Guillain Barré syndrome. Arq Neuropsiquiatr. 2008 Jun;66(2A):234-7.
9. Hira HS, Kaur A, Shukla A. Acute neuromuscular weakness associated with dengue infection. J Neurosci Rural Pract. 2012 Jan;3(1):36-9.
10. Patkar C, Giaya K, Libraty DH. Dengue virus type 2 modulates endothelial barrier function through CD73. Am J Trop Med Hyg. 2013 Jan;88(1):89-94.
11. Raphaël JC, Chevret S, Hughes RA, Annane D. Plasma exchange for Guillain-Barré syndrome. Cochrane Database Syst Rev. 2012 Jul 11;7: CD001798.