

IMÁGENES EN MEDICINA

Seudo exfoliación capsular en paciente joven

Capsular pseudoexfoliation in young patient

Lucia Meyer de Bataglia⁽¹⁾, David Jure Vallejos⁽¹⁾

1. Médico Especialista en Oftamología. Servicio de Oftalmología.. Hospital Nacional. Ministerio de Salud Pública y Bienestar Social. Itauguá, Paraguay.

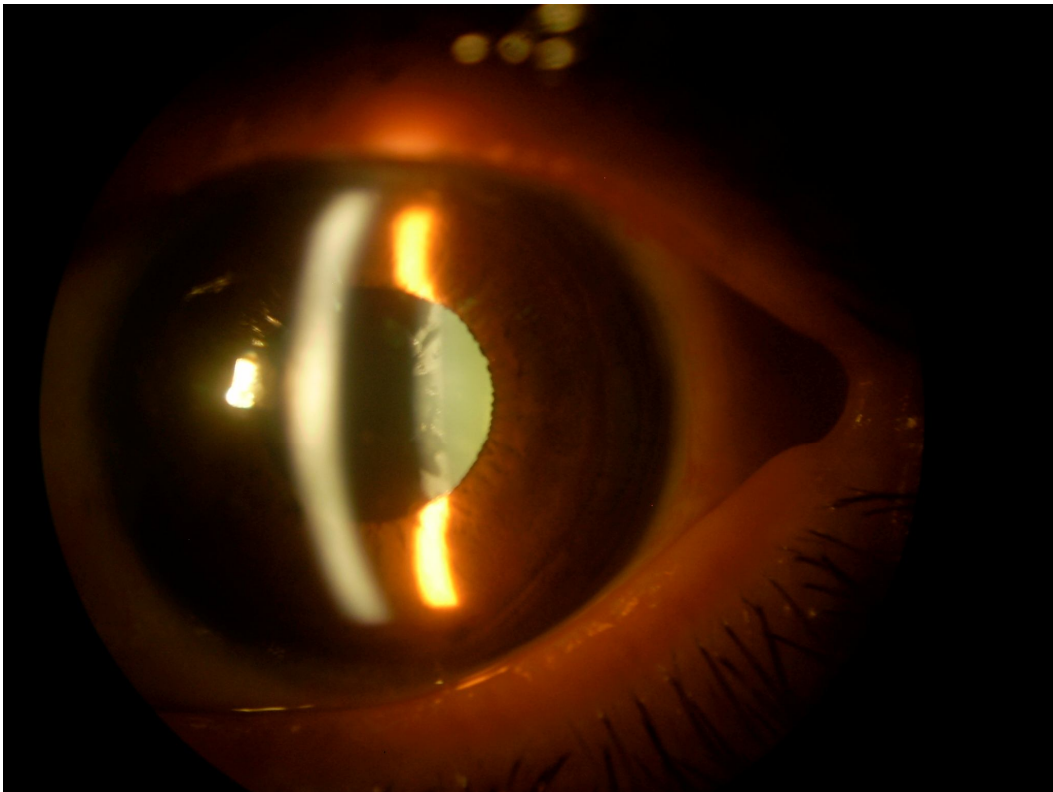


Foto1. Anillo de seudo exfoliación sobre la capsula anterior del cristalino en el paciente sin dilatar




Foto2. En la gonioscopia puede verse la línea de Sampaolesi, con restos de pseudo exfoliación capsular, en el ángulo camerular

RESUMEN

Paciente de 42 años de sexo masculino que consulta por disminución de agudeza visual en el ojo izquierdo (OI). Al examen se constata agudeza visual con corrección en el ojo derecho (OD) de 20/20 difícil y en el lado izquierdo de 20/100, presión intraocular (PIO) 22/45 mm Hg a las 13:00 hs. Segmento anterior pseudo exfoliación en el ojo izquierdo, pobre dilatación de pupila con tropicamida al 1%, opacificación del cristalino: nuclear (+). Buena respuesta al tratamiento, aunque para la lesión del Nervio óptico que presentaba el paciente era insuficiente en el ojo izquierdo, siendo sometido a tratamiento quirúrgico con valores de presión intraocular (PIO) menor de 12 mm Hg.

Caso Clínico

Anamnesis: Paciente de sexo masculino de 42 años de edad cuyo motivo de consulta fue disminución de agudeza visual en el OI de unos meses de evolución. Como antecedente patológico de interés refería cirugía de pterigion en ambos ojos hace un año, utilizó fluorometolona en el post operatorio por un mes, buena visión con lentes cilíndricas recetadas en el post operatorio, en ambos ojos.

Examen oftalmológico: agudeza visual con corrección en el OD de 20/20 difícil (cil-1.00 a 180) y en el OI de 20/100 (esf-0,50 cil- 0,75 a 180) PIO de 22/45 mm Hg a las 13:00 hs.

Segmento anterior: OD: cornea trasparente, cámara anterior profunda, cristalino transparente.

OI: cornea transparente, cámara anterior profunda, cristalino opacificación nuclear (+) con anillo de pseudo exfoliación sobre la cápsula anterior del cristalino. (Fig. 1).

Segmento posterior: el examen se realiza con dilatación de pupila, tropicamida al 1%, encontrándose buena dilatación en el OD y pobre dilatación en OI.

FO: nervio óptico con excavación pupilar en OD de 0,8 y en OI de 0,99.

Estudios auxiliares: gonioscopia, en AO ángulo abierto en 360° se observan goniodisgenesias en cuadrantes inferior y temporal, línea de Sampaulesi en cuadrantes inferiores. (Fig.2)

Tratamiento: en OD timolol y dorsolamida y en OI timolol + dorsolamida y travoprost

La respuesta fue buena con un rango de PIO en el OD de 12 a 16mmHg y en el OI de 13 a 18 mmHg, pero considerando que la PIO target debería ser menor en ese ojo, se realizó una trabeculectomía obteniéndose valores inferiores a 12 mmHg en el OI.

REFERENCIAS

1. Remky H. Pseudo-exfoliation. Biomicroscopic contribution to pathogenic theories. Bull Soc Ophthalmol Fr. 1989 Aug-Sep;89(8-9):1069-71.
2. Ruprecht KW, Hoh G, Guggenmoos-Holzmann T, Naumann GO. Pseudoexfoliation syndrome. Clinical and statistical studies. Klin Monbl Augenheilkd. 1985 Jul;187(1):9-13.
3. Puzzolo D, Santoro A, Romeo G, Scullica L, de Simone-Santoro I, Anastasi G. Formation of the exfoliative material in capsular pseudo-exfoliation. Boll Soc Ital Biol Sper. 1977 Dec 15;53(23):2313-9.
4. Schönherr U, Kuchle M, Händel A, Lang GK, Naumann GO. Pseudo-exfoliation syndrome with and without glaucoma as a major risk factor in extracapsular cataract extraction. A prospective clinical study. Fortschr Ophthalmol. 1990;87(6):588-90.
5. Bergmanson JP, Jones WL, Chu LW. Ultrastructural observations on (pseudo-) exfoliation of the lens capsule: a re-examination of the involvement of the lens epithelium. Br J Ophthalmol. 1984 Feb;68(2):118-23.

Correo electrónico: juredavid@hotmail.com