

Hiperinfestación por *Strongiloides stercoralis*

Hiperinfestation for *Strongiloides stercoralis*

**Torres Boggino E\***, **Cardozo C\*\***, **Rocca G\*\***, **Nunes Velloso MC\*\*\***

\*Jefe de Sala. Departamento. de Medicina Interna, Hospital Nacional

\*\*Médico Residente. Departamento. de Medicina Interna, Hospital Nacional

\*\*\*Servicio de Anatomía Patológica, Hospital Nacional

Artículo Recibido: 28 setiembre de 2010. Aprobado: 21 de octubre de 2010

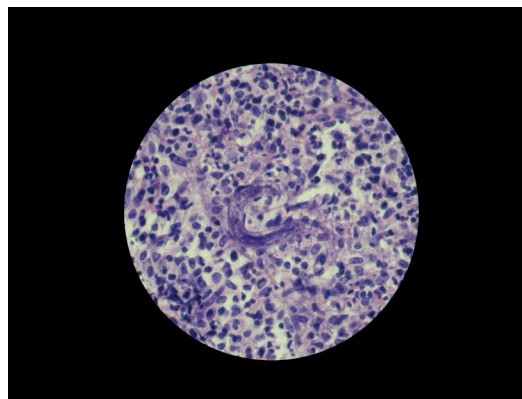


Fig.: *S. stercoralis* en ganglio

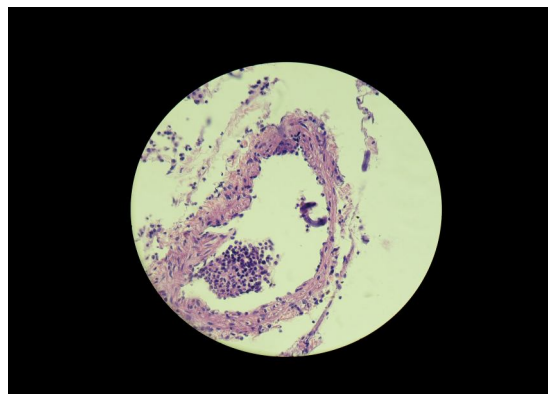


Fig. 2 : *S. stercoralis* en capilar intestinal

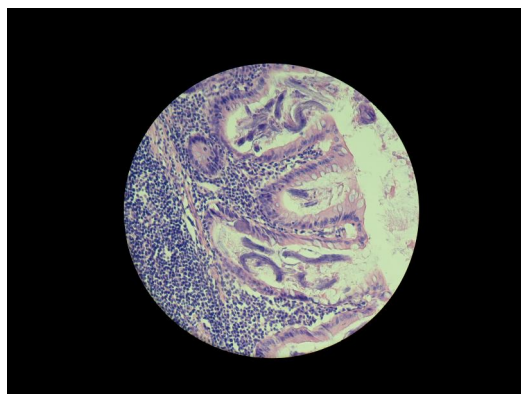


Fig. 3: *S. stercoralis* en apéndice

Paciente de sexo masculino, de 19 años que 5 días antes del ingreso presentó náuseas y vómitos de contenido líquido, coloración verdosa, sin estrías de sangre. Se acompaña de dolor en epigastrio, de inicio brusco, intenso, que irradia a todo el abdomen. Pérdida de peso de 10 kg. en 6 meses. Un mes antes fue internado por cuadro de Bronquitis Aguda. Bebedor de cerveza y vino llegando hasta la embriaguez desde los 18 años.

Datos antropométricos: Peso: 36,350 Kg. Talla: 1,71 m. IMC: 12,43 k/m<sup>2</sup>.

Signos vitales: PA: 80/60 mm Hg. Pulso: 92x'. Respiraciones: 22x'. Tem paratura: 37,2°C. Laboratorio: leucocitos: 12700/mm<sup>3</sup>

Neutrófilos: 86%. Eosinófilos: 0%. Granulaciones tóxicas: 10%. Hb: 10,6 gr/dL. Glicemia: 142 gr/dL. Na: 119,7 mEq/L. K: 4,11 mEq/L. HIV (-). Anticuerpo antitransglutaminasa: (-).

Paciente ingresa con vómitos, de coloración verdosa, dolor abdominal, hipotenso. Al examen físico: abdomen en tabla, se realiza cirugía con el diagnóstico de peritonitis, en dicho acto se constata líquido libre en cavidad 200 cc aproximadamente. Se procede a la extirpación de ganglios y del apéndice cecal. Paciente en el post operatorio inmediato: persiste la hipotensión y fallece. Anatomía Patológica. Se observan larvas de *Strongiloides stercoralis* en los ganglios y en la mucosa intestinal.

Correo Electrónico: e.tboggino@hotmail.com