

Caso Clínico

**Lesión postraumática de la arteria axilar asociada a fractura de la escápula**

**Post-traumatic axillary artery injury associated with scapula fracture**

Hugo Gustavo Kunzle-Elizeche<sup>1-4</sup>, Carlos Abel Dominguez<sup>1</sup>, Saturnino Enriquez<sup>1</sup>, Ángel González<sup>3</sup>, Justo Carlos Melgarejo<sup>2</sup>

<sup>1</sup>Ministerio de Salud Pública y Bienestar Social, Hospital Nacional, Departamento de Urgencia Adultos, Servicio de Traumatología. Itaiguá, Paraguay.

<sup>2</sup>Ministerio de Salud Pública y Bienestar Social, Hospital Nacional, Departamento de Urgencia Adultos. Itaiguá, Paraguay.

<sup>3</sup>Ministerio de Salud Pública y Bienestar Social, Hospital Nacional, Servicio de Cirugía Vascul. Itaiguá, Paraguay.

<sup>4</sup>Universidad Nacional del Este. Facultad de Ciencias de la Salud, Centro de Investigaciones Médicas. Minga Guazú, Paraguay.

**RESUMEN**

La isquemia aguda del miembro superior a causa de la lesión postraumática de la arteria axilar asociada a la fractura de la escápula es muy poco frecuente. Se refiere el caso clínico de un paciente con antecedente de accidente en motocicleta con lesión de la arteria axilar y fractura cerrada de la escápula.

**Palabras claves:** traumatismo por reperfusión-isquemia, fracturas óseas, escápula.

**ABSTRACT**

Acute ischemia of the upper limb due to traumatic lesion of the axillary artery associated with scapula fracture is very rare. We refer the case of a patient with a history of motorcycle accident with axillary artery injury and closed fracture of the scapula

**Keywords:** Reperfusion Injury, Fractures Bone, Scapula.

**Autor correspondiente:** Dr. Hugo G. Kunzle, Ministerio de Salud Pública y Bienestar Social, Hospital Nacional, Departamento de Urgencia Adultos, Servicio de Traumatología. Itaiguá, Paraguay.

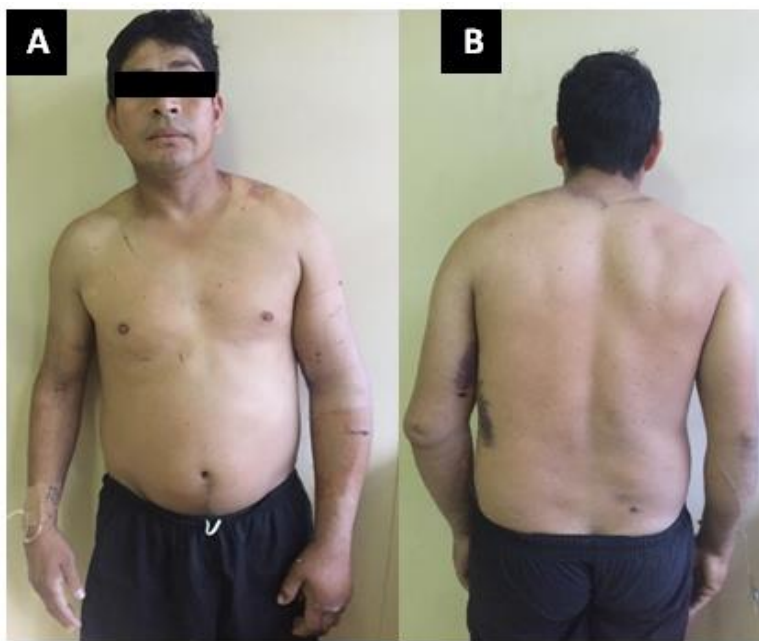Correo electrónico: [hugokunzle@hotmail.com](mailto:hugokunzle@hotmail.com)

**Artículo recibido:** 2 agosto 2017

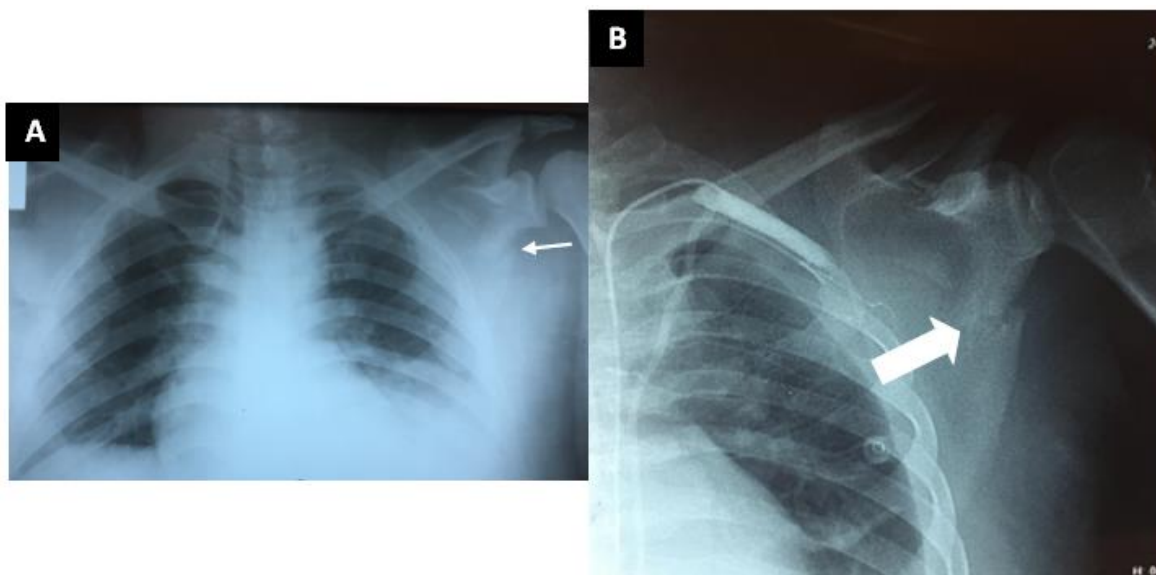
**Artículo aceptado:** 13 mayo 2018

## CASO CLINICO

Paciente de sexo masculino, de 40 años edad, ingresa con antecedente de accidente en motocicleta y traumatismo de hombro izquierdo, quedando con dolor en región escapular derecha y signos de isquemia en la extremidad superior (parestesia, palidez, dolor, ausencia de pulsos y parálisis) (Figura 1). La arteriografía de urgencia confirmó la lesión: embolia de la arteria axilar izquierda (Figura 2). El diagnóstico fue de isquemia aguda postraumática de la extremidad superior izquierda por lesión de la arteria axilar (Grado 2B), junto a fractura del cuerpo de la escápula izquierda.



**Figura 1.** Paciente posterior a la revascularización de urgencia. **A.** Vista de frente. **B.** Vista posterior.



**Figura 2. A.** Radiografía simple de tórax, anteroposterior. Fractura de la escápula (flechas finas). **B.** Arteriografía del miembro superior. Lesión de la arteria axilar (flecha gruesa).

Se realizó revascularización quirúrgica abierta con catéter de Fogarty. La fractura de escápula fue tratada de manera conservadora. El paciente evolucionó con lesión del plexo braquial C5-C6-C7.

## DISCUSION

Las lesiones vasculares postraumáticas que se asocian a fracturas y luxaciones de húmero proximal son muy raras y con asociación a fracturas de la escápula son mucho menos frecuentes. La presentación en las luxaciones glenohumorales es inferior al 1% y en las fracturas de cuello de húmero es de menor porcentaje<sup>(1,2)</sup>. Por las complicaciones que pueden provocar, requieren de un rápido diagnóstico y un tratamiento adecuado, para evitar daños permanentes. Así mismo, las fracturas de la escápula son raras, representan menos del 1% de todas las fracturas y el 3–5% de las fracturas de la región del hombro<sup>(3,4)</sup>.

En el caso presentado, la lesión de la arteria axilar se produjo a causa del traumatismo directo y no a consecuencia de la fractura de la escápula.

El trabajo multidisciplinario entre el traumatólogo y el cirujano vascular resulta fundamental.

## REFERENCIAS

1. Garbayo Marturet AJ, Eslava Echavarren E, Tejero Ibáñez A, Arenas Planelles A. Lesión de la arteria axilar como complicación de una

fractura luxación de cuello de húmero. Revista Española de Cirugía Osteoarticular.2002;37(211):144-148.

2. Lim EVA, Day LJ. Thrombosis of the axillary artery complicating proximal humeral fractures. A report of three cases. J Bone Joint Surg. 1987;69(5):778-80.

3. Esenkaya I. Surgical treatment of scapular fractures. Acta Orthop Traumatol Turc. 2003;37(1):33-40.

4. Capomassi MA, Slullitel M, Slullitel D. Fracturas de la escápula- "Hombro flotante". Rev. Asoc. Arg. Ortop. y Traumatol.2001;66(3):179-186.