REPORTE DE CASO CLÍNICO: TRIPANOSOMIASIS EN OVINO.

CLINICAL CASE REPORT: TRYPANOSOMIASIS IN SHEEP.

Tomassi M[1], Amarilla H[1], Filippi J[1], Szwako A[1]

[1]*Universidad Nacional de Asunción - Facultad de Ciencias Veterinarias – Patología y Clínica de los Rumiantes - San Lorenzo - Paraguay.*

RESUMEN. En este trabajo se reporta un caso clínico de un animal de la especie ovina, raza Texel, hembra de 1 año y medio de edad, proveniente de la ciudad de José Falcón, Departamento de Presidente Hayes; el motivo de la consulta fue por encontrarse postrada con el pulso débil, disneica, con contracciones tónicas de los miembros. La atención clínica fue realizada en el Hospital Veterinario, Departamento de Patología y Clínica de la Facultad de Ciencias Veterinarias de la Universidad Nacional de Asunción. Se le extrajo sangre entera para pruebas de microhematocrito y frotis parasitológico las cuales evidenciaron una infección por Trypanosoma spp. La tripanosomiasis es causada por parásitos protozoarios del género Trypanosoma y se transmite principalmente en forma mecánica por moscas hematófagas. Se sugiere realizar más investigaciones epidemiológicas de esta patología.

Palabras clave: Trypanosoma spp, especie ovina, Paraguay.

ABSTRACT. In this paper is reported a clinical case of an ovine, Texel race, female, 1 year and a half old, from the city of José Falcón, Presidente Hayes Department. The reason for consultation was prostration with a weak pulse, dyspnea, with tonic contractions of the limbs. The clinical attention was made in the Veterinary Hospital, Department of Pathology and Clinic of the Faculty of Veterinary Sciences of the National University of Asuncion. Whole blood was extracted for microhematocrit tests and parasitological smears, which showed an infection with Trypanosoma spp. Trypanosomiasis is caused by protozoan parasites of the genus Trypanosoma and is transmitted mainly mechanically by hematophagous flies. It is suggested to carry out more epidemiological investigations of this pathology.

Keywords: Tripanosoma spp, ovine species, Paraguay.

doi: 10.18004/compend.cienc.vet.2018.08.01.39-42

Dirección para correspondencia: Prof. Dr. Alexander Szwako - Universidad Nacional de Asunción - Facultad de Ciencias Veterinarias - Cátedras de Patología y Clínica de los Rumiantes. Casilla de Correo N° 1061 - Ruta Mcal. Estigarribia Km 10,5 - Campus Universitario - San Lorenzo-Paraguay
E-Mail: aszwako@vet.una.py
Recibido: 02 de noviembre de 2017 / **Aceptado:** 27 de diciembre de 2017

INTRODUCCIÓN

La Tripanosomiasis es una enfermedad causada por parásitos protozoos del género Trypanosoma, que tienen una amplia distribución e importancia económica en África, especialmente en las zonas ocupadas por la mosca tsé-tsé (Glossina spp) (1,2). La amplia distribución geográfica de Trypanosoma vivax fuera de su lugar de origen, el continente africano, se atribuye a su capacidad para adaptarse a la transmisión mecánica por insectos chupadores de sangre tales como Tabanus spp ,Stomoxys spp y Haematobia irritans (3,4).

Entre los tripanosomas que infectan al ganado, Trypanosoma vivax es una de las especies patógenas más importantes para bovinos y pequeños rumiantes. Este parásito restringe la producción animal, además de causar pérdidas económicas por los signos clínicos de la infección como el crecimiento restringido, el aborto, la anemia, el costo del tratamiento y la muerte de los animales afectados (5,6,7,8,9).

En América del Sur, las especies que causan tripanosomiasis animales son Trypanosoma cruzi, T. equiperdum, T. evansi y T. vivax. Estos tripanosomas, que parasitan al ganado y una amplia variedad de vida silvestre, se mantienen y se transmiten de diferentes maneras. Sólo las dos últimas especies son de importancia económica en América del Sur, lo que representa un riesgo potencial para casi 300 millones de bovinos, 1,8 millones de búfalos y 16 millones de caballos.

Generalmente, las infecciones por tripanosomas en ovejas se caracterizan por anemia progresiva, pérdida de masa muscular, edema, linfadenopatía, agrandamiento del bazo, lesiones neurológicas y oculares (10,11). Se observan lesiones genitales caracterizadas por edema escrotal y orquitis no supurativa con degeneración, atrofia, calcificación y esclerosis de los tejidos testiculares en los machos infectados por Trypanosoma brucei y Trypanosoma vivax (10,12). Estos cambios se acompañan de bajos recuentos de espermatozoides y desarrollo de calidades de semen deficientes (13).

En el diagnóstico de la enfermedad, la exploración clínica y el estudio de los síntomas de los animales enfermos puede ser un valor de referencia, sin embargo, no son concluyentes. El diagnóstico por medio parasitológico directo es eficaz cuando los parásitos están presentes en grandes cantidades en la sangre periférica (11, 14, 15).

Las infecciones causadas por T. vivax y T. evansi se ubican entre las principales entidades nosológicas de importancia económica en América, ejerciendo un fuerte impacto sobre la salud y reproductividad en rebaños vacunos y equinos, de allí la relevancia del estudio y el desarrollo de investigaciones que coadyuven a su control (16,17).

MATERIALES Y MÉTODOS

Animal de la especie ovina, raza Texel, hembra de 1 año y medio de edad de aptitud carnicera que acude a consulta por encontrarse deprimida y postrada en el Hospital Veterinario – Departamento de Patología y Clínica de la Facultad de Ciencias Veterinarias de la Universidad Nacional de Asunción (San Lorenzo).

Se procedió a la exploración clínica mediante metodología semiológica para pequeños rumiantes. Muestras de sangre entera, suero, materia fecal y orina fueron extraídas del paciente para su procesamiento laboratorial, las cuales fueron remitidas al Laboratorio de la División Patología Clínica para hemograma, perfil hepático, renal y examen físico, químico y microscópico respectivamente, y al Departamento de Parasitología para examen de heces por el método de flotación y prueba de microhematocrito.

RESULTADOS Y DISCUSIÓN

Los hallazgos que se encontraron a la exploración clínica del paciente fueron una baja condición corporal, actitud deprimida (convulsiva), frecuencia respiratoria de 36/min, del tipo costoabdomimal, frecuencia cardíaca 136/min, la frecuencia ruminal abolida y la temperatura corporal 39,3°C.

A la inspección general el animal se encuentra postrado, en decúbito lateral, las mucosas bucal y conjuntival pálidas, equimosis en la región inguinal y mala implantación de la lana, secreción nasal bilateral serosa escasa, disnea respiratoria, el pulso disminuido, dificultad para abrir la boca y presencia de sangre en el recto, a la palpación del

abdomen a nivel mesogastrio se percibió una estructura de forma redondeada de aproximadamente 15 cm de diámetro, móvil de consistencia firme y contracciones tónicas de los miembros.

Figura 1. Animal de la especie ovina en decúbito lateral.

Ikede & Losos (1975) describen que las infecciones por tripanosomas en las ovejas se caracterizan por anemia progresiva, pérdida de masa, edema, linfadenopatía, agrandamiento del bazo, lesiones neurológicas y oculares, coincidiendo parcialmente estos síntomas con los encontrados en el paciente objeto de estudio.

Así como Losos (1980), Monzon et al (1983/1984) mencionaron que si bien los signos clínicos de los animales enfermos pueden ser de valor para el diagnóstico, no son concluyentes, por ello son necesarios estudios diagnósticos más específicos.

Los hallazgos laboratoriales fueron los siguientes: en sangre, hematocrito (40), neutrófilos en cayado/l (123), proteína total g/dL (9,2); en suero, enzimas hepáticas elevadas AST (342) GGT (36), CK(1109) elevada, hipoalbuminemia (1.9); orina, PH (6) ligeramente ácida con presencia de proteínas(+) y cuerpos cetónicos (+), bacterias en escasa cantidad y células epiteliales planas (2 por campo y en acúmulos), en materia fecal 2.300 HPG de Trichostrongylus spp. y los resultados de microhematocrito y frotis parasitológico determinaron la infección por Trypanosoma spp y Piroplasma spp.

El hemograma, perfil hepático, renal, orina y materia fecal, a excepción de la prueba de microhematocrito, son inespecíficos para el diagnóstico de tripanosomiasis, pero nos indican la condición general del paciente al momento del estudio y nos permiten identificar la presencia de infecciones concomitantes.

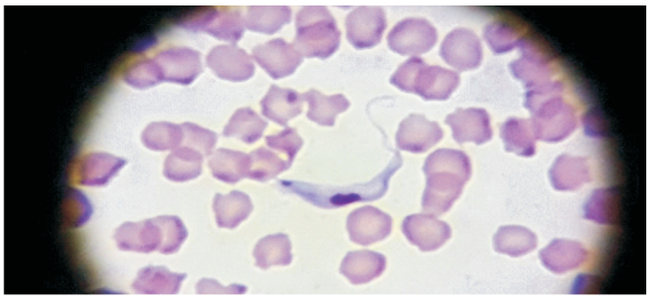

Figura 2. Frotis parasitológico en el cual se observa la presencia de Trypanosoma spp.

El hemograma, perfil hepático, renal, orina y materia fecal, a excepción de la prueba de microhematocrito, son inespecíficos para el diagnóstico de tripanosomiasis, pero nos indican la condición general del paciente al momento del estudio y nos permiten identificar la presencia de infecciones concomitantes.

Losos (1980), Monzon et al. (1983/1984), afirman que el diagnóstico por medio parasitológico directo es eficaz cuando los parásitos están presentes en grandes cantidades en la sangre periférica. La confirmación de la especie de tripanosoma podría lograrse mediante métodos moleculares, por ejemplo, reacción en cadena de polimerasa (PCR), que son más confiables (18).

Dávila y Silva (2000), consideran a T. evansi en Sudamérica como una enfermedad de los caballos, mientras que T. vivax es un parásito virulento del ganado (9).

Si bien en el país no hay reportes recientes de esta enfermedad, Desquesnes et al. (2013) afirman que T. evansi se observó en Paraguay ya en 1847, mientras que T. vivax se describió en la cercana región del Pantanal de Brasil (19).

CONCLUSIÓN.

La detección de un caso positivo de infección por Trypanosoma spp en la especie ovina, sugiere que podría ser un problema potencial en ésta y otras especies de ganado. Además es aconsejable realizar más investigaciones epidemiológicas de esta patología, pues la misma puede generar una reducción de la productividad en pequeños rumiantes, y actuar como fuente de infección para vacunos, búfalos, equinos y otras especies lo que conllevara a grandes pérdidas económicas debido a la baja productividad, costo del tratamiento, infertilidad y mortalidad.

BIBLIOGRAFÍA

1.Murray M, Trail JCM. Genetic resistance to animal trypanosomiasis in Africa. Prev. Vet. Med. 1984; 2 :541-551.

2.Gardiner PR. Recent studies of the biology of Trypanosoma vivax. Adv. Parasit. 1989; 28:229-317

3.Anosa VO. Diseases produced by Trypanosoma vivax in ruminants, horses and rodents. Vet. Med. 1983; 30:10:717-741.

4. Otte MJ, Abuabara JY. 1 Transmission of South American Trypanosoma vivax by the neotropical horsefly Tabanus nebulosus. Acta Trop. 1991; 49:73-76.

5.Jones TW, Dávila AMR. Trypanosoma vivax out of Africa. Trends Parasitol. 2001; 17 :2 :99–101.

6.Batista JS, Correa FR, Barbosa RC, Guerra JL. Experimental infection by Trypanosoma vivax in sheep. Pesqui Vet Bras. 2006; 26: 1 :31–37.

7.Batista JS, Bezerra FSB, Lira RA, Carvalho JRG, Rosado Neto AM, Petri AA, Teixeira MMG. Clinical, epidemiological and pathological signs of natural infection in cattle by Trypanosoma vivax in Paraiba, Brazil. Pesqui Vet Bras. 2008; 28; 1 :63–69.

8.Batista JS, Oliveira AF, Rodrigues CMF, Damasceno CAR, Oliveira IRS, Alves HM, Paiva ES, Brito PD, Medeiros JMF, Rodrigues AC, Teixeira MMG. Infection by Trypanosoma vivax in goats and sheep in the Brazilian semiarid region: from acute disease outbreak to chronic cryptic infection. Vet Parasitol. 2009; 165 : 2: 131–135.

9.Dávila AMR, Silva RA. Animal Trypanosomiasis in South America: Current Status, Partnership, and Information Technology. Annals of the New York Academy of Sciences. [Internet]. 2000. [consultado 21/09/2017]; 916 : 199–212. doi:10.1111/j.1749-6632.2000.tb05291.x

10.Ikede BO. Genital lesions in experimental in chronic Trypanosoma congolense infection in rams. Researchin-VeterinaryScience.1979; 26:145–151.

11.Losos GJ, Ikede BO. Review of pathology of disease in domestic and laboratory animals caused by T.vivax,T. brucei, T. rhodesiense and T. gambiense. VeterinaryPathology. 1972; Supl 9:1–17.

12.Anosa VO, Isoun TT. Further observations on the testicular pathology of T.vivax infection of sheep and goats. ResearchinVeterinaryScience.1980; 28: 2:151–160.

13.Akpavie SO, Ikede BO, Egbunike GN. Ejac ulate characteristics of sheep infected with Trypanosomabrucei and T. vivax: changes caused by treatment with diaminazene aceturate. ResearchinVeterinaryScience. 1987; 42: 1 :1–6.

14.Monzon C M, D'Agostino DI, Bulman G M. Adaptación del método de concentración de Strout en tripanosomiasis equina experimental (Trypanosoma evansi, Voges, 1901). Gaceta Veterinária. 45 (378): 168-172, 1983.

15.Monzon CM, Mancebo O A, D'agostino BI. Consideraciones clínicas de la tripanosomiasis equina experimental (Trypanosoma evansi, Voges 1901). Revista de Medicina Veterinária. 1984; 65 (1): 13-18.

16.García H, Mendoza-León A. Diagnóstico molecular en protozoarios Kinetoplastida. Principios y aplicaciones. Rev. Fac. Cs. Vets. UCV. 2000; 41 : 109-130.

17.Tamasaukas R, Aguirre A, Ron J, Roa N, Cobo M. Tetralogía hemoparasitaria en algunas fincas bovinas del Municipio Santa Rita, Estado Guárico, Venezuela. Rev. Fac. Cs. Vets. UCV. 2000; 41: 101-108.

18.Picozzi K, Tilley A, Fevre EM., Coleman PG, Magona JW, Odiit M, Eisler MC, Welburn SC. The diagnosis of trypanosome infections: applications of novel technology for reducing disease risk. Afr. J. Biotechnol. 2002; 1 : 2 : 39-45.

19.Desquesnes M, Holzmuller P, Hai DH, Dargantes A, Lun ZR, Jittaplapong S. Trypanosoma evansi and Surra: A Review and Perspectives on Origin, History, Distribution, Taxonomy, Morphology, Hosts, and Pathogenic Effects. Bio Med Research International. Vol. 2013; 22. doi:10.1155/2013/194176