DIAGNOSTICO Y TRATAMIENTO DE LAS ENFERMEDADES DEL POSTPARTO UTERINO EN VACAS LECHERAS: UNA REVISIÓN CON ÉNFASIS EN LA ENDOMETRITIS SUBCLÍNICA

DIAGNOSIS AND TREATMENT OF POSTPARTUM UTERINE DISEASES IN DAIRY COWS: A REVIEW WITH EMPHASIS ON SUBCLINICAL ENDOMETRITIS

Bogado Pascottini O[1], Opsomer G[1]

[1] *Universidad de Guelph - Colegio de Veterinaria de Ontario, Departamento de Medicina de Población, Canadá.*

RESUMEN. El objetivo de este artículo de revisión es proporcionar definiciones actualizadas y precisas de las enfermedades uterinas posparto más comunes en vacas lecheras. Un ambiente uterino hostil en etapas inapropiadas del ciclo reproductivo inflige daño a los gametos y cigotos, lo que perjudica el rendimiento reproductivo de las vacas lecheras. En este contexto, una menor fertilidad contribuye negativamente al éxito económico de la unidad de producción lechera. En consecuencia, un diagnóstico adecuado de la enfermedad del útero en el posparto es indispensable para que los profesionales veterinarios puedan establecer un tratamiento con prontitud y eficacia. Esta revisión hace hincapié en las nuevas perspectivas de diagnóstico y tratamiento de la endometritis subclínica, una patología uterina de alta prevalencia que a menudo los profesionales pasan por alto. Así, con una profunda comprensión clínica del complejo de enfermedades del posparto uterino, podrán utilizarse mejor las herramientas de diagnóstico disponibles y por lo tanto aplicar un enfoque terapéutico más eficiente.

Palabras clave: vacas lecheras, endometritis, citología

ABSTRACT. In this review, updated and precise definitions of the most common postpartum uterine diseases in dairy cows are provided. An aberrant uterine environment at inappropriate stages of the reproductive cycle inflicts damage to gametes and zygotes, impairing the reproductive performance of dairy cows. This involves major economic losses for the milk production unit. Consequently, an accurate diagnosis of postpartum uterine diseases is indispensable for practitioners to set up a prompt and efficient treatment. This review furthermore emphasizes on the new perspectives regarding diagnosis and treatment of subclinical endometritis, a highly prevalent uterine disease that is often overlooked by practitioners while causing major reproductive problems. Based on a more profound clinical understanding of the postpartum uterine disease complex, practitioners will be able to better use the available diagnostic tools and therefore apply a more efficient therapeutic approach.

Keywords: dairy cows, endometritis, cytology

doi: 10.18004/compend.cienc.vet.2017.07.01.29-40

Dirección para correspondencia: Universidad de Gante - Facultad de Medicina Veterinaria - Departamento de Reproducción, Obstetricia y Salud Animal - Merelbeke 9820, Bélgica
E-Mail: osvaldo.bogado@ugent.be
Recibido: 20 de noviembre de 2016 / **Aceptado:** 23 de febrero de 2017

INTRODUCCION

Las enfermedades del postparto uterino son la causa principal de ineficiencia reproductiva en el ganado lechero [1]. El ganado lechero explotado en sistemas intensivos, comúnmente adquiere contaminación microbiana del útero durante el parto [2]. Casi todas las vacas lecheras (80 a 100%) experimentan contaminación bacteriana intrauterina inmediatamente después del parto [3, 4]. Debido a este hecho, así como a la reparación necesaria del endometrio después del parto, la inflamación es un componente normal e ineludible del proceso de involución uterina [5]. No obstante, en un porcentaje de estas vacas el control fisiológico de esta inflamación se "escapa de las manos" y se desarrollan enfermedades del postparto uterino [6].

Una elevada incidencia de enfermedad uterina en el posparto contribuye a reducir la fertilidad interfiriendo con el objetivo principal del manejo reproductivo eficiente: tener vacas preñadas en un momento biológicamente óptimo y económicamente rentable después del parto [7, 8]. Un ambiente inflamatorio en etapas inapropiadas del ciclo estral interfiere con la fertilidad al crear condiciones sub-óptimas para el transporte y almacenamiento de espermatozoides, maduración y ovulación de oocitos, desarrollo de zigotos, implantación y crecimiento embrionario y fetal [9]. En este contexto, la endometritis subclínica (ESC) es una enfermedad altamente prevalente que se desarrolla sin síntomas clínicos afectando significativamente la fertilidad de las vacas lecheras [1, 7]; sin embargo, la estandarización del diagnóstico de la ESC no está completamente establecida [10]. Una definición actualizada y clara de las enfermedades del postparto uterino podría ayudar a los profesionales veterinarios a examinar adecuadamente y diagnosticar con precisión las vacas en el postparto para establecer un tratamiento eficiente antes del inicio del período de cría.

El objetivo de este artículo es realizar una exhaustiva revisión bibliográfica del complejo de enfermedades del postparto uterino, como: la retención de membranas fetales (RMF), metritis clínica (MC), endometritis clínica (EC) y / o descarga vaginal purulenta (DVP) y piometra; con un énfasis especial en la ESC (Tabla 1).

Tabla 1. Descripción general de las principales características de las enfermedades uterinas posparto más comunes.

Enfermedad uterina postparto	Características	Días postparto e incidencia reportada	Tratamiento
Retención de membranas fetales	-Fallo en expulsar la placenta entre las 12 y 24 horas después del parto	-24 horas después del parto -4 a 12% de incidencia	-No se recomiendan los antibióticos locales ni la fuerte tracción de las membranas fetales -En caso de que las vacas presenten fiebre, ceftiofur sistémico durante al menos 3 días consecutivos
Metritis (puerperal y toxica)	-Útero agrandado y atónico -Flujo rojo-marrón fétido y acuoso - Signos de enfermedad sistémica (> 39,5 ° C, disminución de la producción de leche, signos de toxemia)	-Dentro de 21 días después del parto -Por lo general al final de la primera semana después del parto -5 a 15% de incidencia	- Ceftiofur sistémico durante al menos 3 días consecutivos - Terapia de apoyo, si es necesaria
Endometritis clínica y / o descarga vaginal purulenta	- Inflamación local del endometrio (endometritis clínica) -Presencia de material purulento o muco-purulento en la vagina (DVP) -Ausencia de fiebre	-Después de los 21 días postparto -20 a 30% de incidencia	-Antibióticos intrauterinos (cefapirina; ≥ después del parto) -El beneficio de la PGF2α no está cláro
Piometra	-Presencia de material purulento en la luz uterina -Cuerpo lúteo presente -Cérvix frecuentemente cerrado	-Dependiendo de los días después del parto, luego de la primera ovulación -1 a 2% de incidencia	-Dos dosis de PGF2α con un intervalo de 11 a 14 días entre las aplicaciones
Endometritis citológica	- Presencia anormal de PMN en muestras de citología endometrial -Ausencia de signos clínicos de secreción vaginal purulenta	-Diagnóstico entre 21 y 64 días después del parto o durante la IA -9 a 76% de incidencia, más comúnmente entre 25 y 35%	- Antibióticos intrauterinos (cefapirina) o PGF2α (ámbos en discusion)

RETENCION DE MEMBRANAS FETALES

La RMF o retención placentaria es el fracaso en la expulsión de la placenta entre 12 y 24 horas después del parto [11-13]. Si se produce la RMF, la placenta se mantienen en la luz uterina durante un promedio de 7 días [14], potenciando la contaminación bacteriana y retrasando la involución uterina[15]. La incidencia de RMF oscila entre el 4 y el 12% [11], con una tasa de incidencia media del 8,6% [16]. Los factores predisponentes son: mellizos, distocia, terneros mortinatos, duración anormal de la gestación, parto inducido, aborto, desequilibrio nutricional, fetotomía, cesárea y, ocasionalmente, efectos estacionales [15, 17]. La placenta retenida no tiene impacto directo en la reproducción o producción lechera si la condición no evoluciona a MC, EC/ DVP o ESC [18]. El mayor riesgo a padecer las enfermedades mencionadas anteriormente constituye la razón principal de la importancia económica de la RMF. Se han utilizado diversos métodos para tratar la RMF, sin embargo, el tema sigue siendo controvertido. La tracción manual, los antibióticos locales y los fármacos ecbólicos son tratamientos de uso común, aunque la evidencia actual no apoya su uso [8, 15, 19]. La infusión intrauterina con oxitetraciclina es un tratamiento habitual que puede reducir la incidencia de fiebre [20], pero no tiene ningún efecto beneficioso en el rendimiento reproductivo futuro [21], y está asociado con residuos detectables en leche que pueden persistir hasta 144 horas [22]. Además, la terapia antibiótica local (especialmente con tetraciclinas) puede prolongar la retención placentaria debido a su capacidad para inhibir la síntesis de metaloproteinasas [8]. Es recomendable, en el caso de que la vaca desarrolle fiebre (> 39,5 ° C), la aplicación de antibióticos sistémicos (ceftiofur). Estos parecen ser beneficiosos para reducir la enfermedad y ayudar al retorno de la función reproductiva normal [17]. Sin embargo, en muchos países, el uso sistémico de antibióticos de amplio espectro está actualmente bajo presión debido a la posible relación con el aumento de la resistencia bacteriana.

METRITIS CLINICA

La MC se caracteriza por un agrandamiento del útero, lleno de un fluido acuoso de color rojo-marrón o una descarga purulenta blanca y viscosa, a menudo con olor fétido, que ocurre dentro de los 21 días postparto [7]. El diagnóstico de la MC se realiza en base a los signos clínicos de secreción uterina (fétida) y / o enfermedad sistémica. La gravedad de la enfermedad se clasifica, según los signos de salud del animal, en los grados 1, 2 y 3 [3]. La metritis clínica grado 1 se caracteriza por un útero anormalmente agrandado y descarga uterina sin signos sistémicos de enfermedad [7]. La metritis clínica de grado 2 (o metritis puerperal) se refiere a los animales que sufren de signos adicionales de enfermedad sistémica, como la disminución de la producción de leche y fiebre > 39,5 ° C [7]. La metritis clínica de grado 3 (o metritis tóxica) incluye animales con signos clínicos de toxemia, como: inapetencia, extremidades frías, depresión y / o colapso [3]. La incidencia de CM está entre el 15 y el 20%, pero puede ser mucho más alta en algunos rebaños [8]. Se considera que los factores de riesgo para cualquier grado de MC son la RMF, la distocia, la muerte fetal o la gestación de mellizos. La MC suele producirse al final de la primera semana después del parto, siendo menos frecuente después de la segunda semana postparto [23, 24]. El impacto de la metritis en la reproducción y producción de leche es controvertido [18]. Cuando se notifica como perjudicial, el impacto en la producción de leche es entre 2 y 13 kg de leche por día durante un período de 2 a 20 semanas [25-27]. Giuliodori, Magnasco [27] propusieron que la MC está asociada con una tasa de preñez disminuida y un intervalo de parto-concepción prolongado, mientras que otros estudios no encontraron un vínculo entre la MC y una disminución de la capacidad reproductiva [18]. Un tratamiento común para la MC (puerperal / tóxica) es la infusión intrauterina de antibióticos. Sin embargo, la eficacia de un tratamiento antibiótico local no está claramente establecida [23]. En la actualidad, ha ganado popularidad el uso de antibióticos sistémicos (ceftiofur durante 3 días consecutivos) en vacas con flujo vaginal anormal en los días 4 a 6 después del parto y una temperatura rectal $\geq$ 39,5°C, y es el tratamiento más utilizado para la metritis puerperal / tóxica (MC grado 2 y 3), no obstante, genera controversia en términos del uso prudente de antimicrobianos [23, 28]. Recientemente, un ensayo clínico aleatorio estudió la eficacia del uso inicial de ketoprofeno comparado con ceftiofur en vacas con MC con el objeto de reducir el uso de antibióticos [29]. Sin embargo, no se encontraron efectos beneficiosos cuando las vacas fueron tratadas inicialmente sólo con ketoprofeno y, finalmente, un mayor número de medicamentos fueron necesarios [29].

ENDOMETRITIS CLÍNICA Y / O FLUJO VAGINAL PURULENTO

La EC se refiere básicamente a una inflamación local del endometrio, caracterizada por la presencia de material purulento o muco-purulento (> 50% pus) en la vagina $\geq$ 21 días postparto procedente del útero, no acompañado de enfermedad

sistémica [7, 30]. Afecta a alrededor del 20% de las vacas lecheras entre 21 a 40 días después del parto [31]. Por lo general, la EC se diagnostica por medio de un vaginoscopio, una mano enguantada o el metricheck [32, 33]. Sin embargo, ha quedado demostrado que la presencia de exudado vaginal anormal puede no estar relacionada con la inflamación endometrial. Para un diagnóstico convincente de la endometritis es necesario una citología del endometrio o una biopsia (o examen de ultrasonido) [8]. La presencia de exudado vaginal en la actualidad se conoce como "flujo vaginal purulento". Se supone que generalmente el DVP es el resultado de endometritis, cervicitis / vaginitis o la combinación de ambos [30, 34] (Figura 1).

Figura 1. Las vacas pueden tener 3 estados de enfermedad uterina diferentes: descarga vaginal purulenta (DVP, cervicitis / vaginitis) solamente, endometritis subclínica (ESC) solamente, o ambos DVP y ESC (endometritis clínica, adaptado de Dubuc et al., 2010).

La prevalencia de endometritis sola es de alrededor del 13%, 11 % de la cervicitis sola, mientras que el 32% de las vacas sufren de ambas condiciones [34]. Los efectos perjudiciales de la endometritis y la cervicitis / vaginitis en el rendimiento reproductivo son aditivos [30]. En general, las vacas afectadas con DVP necesitan en promedio 30 días más para quedar preñadas en comparación con las vacas no afectadas [18, 30, 35]. En la actualidad, existen varios informes polémicos disponibles en la literatura sobre la eficacia de los protocolos de tratamiento para EC / DVP. Ahora bien, dos tratamientos son los más utilizados: inyecciones parenterales de prostaglandinas (PGF2α) y ántibióticos intrauterinos [36]. Se ha observado que lás prostáglándinás son ligerámente beneficiosás [37] o ineficientes [38]. El uso rutinário de PGF2α 30 días postparto puede ser relevante, pero faltan evidencias sobre su eficiencia [18]. El uso de una aplicación intra-uterina de cefapirina después de 26 días del parto ha demostrado repetidamente ser útil para tratar la DVP [18, 36, 39-42], y consecuentemente es el tratamiento de elección.

PIOMETRA

La piometra se define como la acumulación de material purulento o muco-purulento en el lumen uterino que provoca una distensión del útero, acompañada por la presencia de un cuerpo lúteo activo [7]. A menudo en la piometra el cuello uterino está funcionalmente cerrado, aunque su luz no siempre está completamente ocluida y algún material purulento puede descargarse a través del cuello uterino, la vagina o la vulva [7]. Basado en un amplio estudio de campo [43], la piometra afectaba aproximadamente al 1,2% de las vacas investigadas, relacionándose con problemas durante el período postparto en la mayoría de los casos [44]. En general, la ovulación se retrasa en vacas con una carga uterina patológica [45], pero en caso de que las vacas ovulen durante una infección uterina en curso, puede desarrollarse piometra [8]. El diagnóstico de la piometra puede realizarse por palpación rectal y / o ultrasonido, siendo la ecografía el método preferido y más preciso para diagnosticar la enfermedad. El tratamiento se basa en la inyección de dos dosis de PGF2α con un interválo de 11 á 14 días entre las aplicaciones [46-48]. El pronóstico después del tratamiento con PGF2α es generálmente fávoráble, con uná tásá de concepción al primer servicio de aproximadamente 30% y una tasa de preñez esperada del 80% después de tres o cuatro inseminaciones [48, 49].

ENDOMETRITIS SUBCLINICA

La ESC juega un papel crítico en la industria láctea moderna. Es altamente prevalente, asintomática y tiene un profundo efecto perjudicial sobre el rendimiento reproductivo [1, 7]. La ESC es, de hecho, una de las causas de ineficiencia reproductiva más importantes en vacas lecheras estudiadas en la última década [10]. Se define como la inflamación superficial del endometrio (no más allá del stratum spongiosum), evidenciada por el aumento relativo (porcentaje) en el número de neutrófilos polimorfonucleares (PMN; en relación a células epiteliales endometriales) en la luz uterina, sin signos clínicos visibles, pero que perjudica significativamente la fertilidad [7, 50-52]. Dado que la ESC no puede ser detectada por simple inspección visual, son necesarios exámenes complementarios para su diagnóstico, siendo estos: histopatología, ultrasonografía, tiras de esterasa leucocitaria (TEL) y citología endometrial.

Biopsia endometrial e histopatología

En la literatura bovina y equina, la histopatología es considerada como el "golden standard" para el diagnóstico de las alteraciones endometriales, ya que permite visualizar directamente los cambios agudos y crónicos del endometrio [6, 53, 54] (Figura 2).

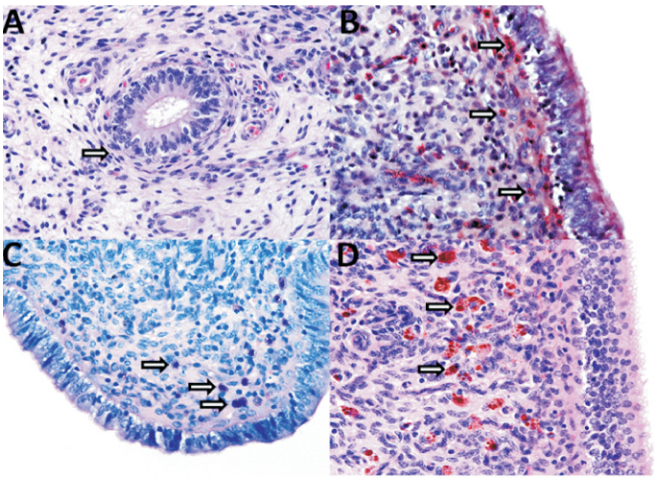

Figura 2. A) Fibrosis peri-glandular leve (flecha) en una muestra de histopatología endometrial bovina teñida con hematoxilina y eosina (40X), **B)** Células polimorfonucleares teñidas en rojo vivo (flechas) en una muestra de histopatología endometrial bovina teñidas con Naphtol AS-D-cloroacetato-esterasa (40X), **C)** Mastocitos (flechas) en una muestra de histopatología endometrial bovina teñida con Giemsa (40X), **D)** Hemosiderina (en macrófagos, flechas) en una muestra endometrial bovina teñida con hematoxilina y eosina (40X).

En yeguas, durante muchos años el muestreo de biopsia endometrial ha sido considerado como una parte integral de la evaluación de la solvencia reproductiva [55, 56]. Sin embargo, en el ganado vacuno, la biopsia endometrial se utiliza raramente puesto que se considera laboriosa, costosa y potencialmente perjudicial para la fertilidad [7, 57-60].

En el intento de facilitar el diagnóstico de la ESC y sustituir el uso de la biopsia endometrial, esta fue comparada con la citología endometrial en yeguas [61, 62] y vacas [54, 63-65]. En general, estos estudios demuestran que el acuerdo estadístico (valor Kappa) entre ambos métodos diagnósticos es moderado, con una sensibilidad baja pero una especificidad muy alta [54]. Los métodos citológicos subestiman el estado de salud del endometrio de las vacas lecheras. En general, el diagnóstico citológico se basa en la simple visualización de la proporción de PMN/células epiteliales. Por otro lado, el examen histológico del endometrio también puede revelar cambios crónicos tales como fibrosis peri-glandular, angio-esclerosis, atrofia de las glándulas endometriales o agregados linfoides [7, 56]. De hecho, después de recuperarse de una endometritis activa (infiltración de PMN), pueden persistir alteraciones crónicas en el endometrio [7], quedando desapercibidas cuando sólo se aplica el análisis citológico [65]. Por lo tanto, sólo se puede alcanzar una conclusión definitiva sobre la salud uterina con una biopsia endometrial. Sin embargo, actualmente no hay documentos disponibles que confirmen el uso de la histopatología endometrial para predecir con exactitud la capacidad reproductiva de la vaca.

Endometritis subclínica y ultrasonografía

Hoy en día, la ecografía se considera una parte indispensable del examen clínico rutinario del tracto reproductivo de las vacas lecheras [66]. En este contexto, múltiples autores han investigado su potencial para diagnosticar ESC [1, 50, 64]. Se ha demostrado que la presencia de líquido en el útero entre 20 y 47 días después del parto está asociada con una reducción significativa en la tasa relativa de preñez en comparación con vacas que aparecían "limpias" en el examen [50, 67-69]. Sin embargo, el acuerdo estadístico (valor Kappa) entre la ecografía y la citología endometrial es bajo, lo que significa que la ecografía y la citología miden dos representaciones diferentes de la ESC. Por un lado, el mecanismo de depuración del útero (fluido luminal) y, por otro lado, la respuesta celular del útero inflamado (PMN en láminas citológicas) [1, 50]. Otro parámetro utilizado para diagnosticar la ESC es el espesor endometrial medido por ultrasonido. Sin embargo, esta técnica está sub-utilizada ya que puede estar fácilmente influenciada por la ubicación de la sonda en el cuerno uterino y / o la fase del ciclo estral en el momento de la inspección. En resumen, la ultrasonografía es considerada un método ineficiente para el diagnóstico de la ESC en vacas lecheras [1].

Tiras colorimétricas de esterasa leucocitaria

Las TEL se usan para el diagnóstico rápido de la inflamación en fluidos tales como: orina, líquido pleural, peritoneal y cerebroespinal [70]. La esterasa leucocitaria es una enzima producida por neutrófilos y por lo tanto se sabe que es indicativa de inflamación. La TEL se utiliza como método indirecto para detectar la inflamación debido a su reacción con la sal de diazoniun liberando indoxil, dando un color azul-violeta como indicador de su presencia [71]. De esta manera la intensidad del color de la tira colorimétrica se relaciona con el recuento de leucocitos. Con el fin de crear un método sencillo para el diagnóstico de la ECS, las TEL fueron probadas por diferentes autores [70, 72, 73]. Aunque los resultados obtenidos por TEL están positivamente correlacionados con resultados de citología endometrial [70, 72], inicialmente no se correlacionaron con la fertilidad subsecuente de la vaca [70]. No obstante, en un reciente estudio de campo [73], se encontró una fuerte correlación entre los resultados de las TEL y la probabilidad de preñez. Consecuentemente, la TEL es considerada una alternativa válida para el diagnóstico rápido de la ESC.

Citología endometrial

La citología endometrial es la técnica más utilizada para diagnosticar ESC en el ganado lechero tanto en el campo como a nivel investigativo [30, 74]. La evaluación de la proporción de PMN en láminas de citología es el sello distintivo del diagnóstico de la ESC, hasta el punto de que algunos autores se refieren a la ESC bovina como "endometritis citológica" (CITO) [74] (Figura 3).

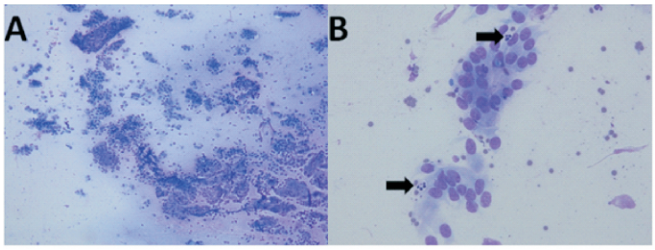

Figura 3. Estudios citológicos de endometrio bovino teñidos con Wright-Giemsa modificado, observados con microscopio óptico; A) 10X, B) 40X (las flechas señalan las células polimorfonucleares).

Al igual que la DVP, los criterios de diagnóstico de la CITO se establecen en base a los resultados reproductivos futuros [18]. En general, en comparación con sus contrapartes negativas, las vacas afectadas por CITO experimentan un efecto perjudicial con respecto a su capacidad reproductiva [30, 38, 51]. Aunque no hay impacto de la CITO en la producción de leche [18], su importancia se basa principalmente en el aumento del tiempo hasta la preñez [51] y la concomitante pérdida económica [18]. Suponiendo que cada día abierto "extra" cuesta al productor aproximadamente 2 € (unos 12.350 guaraníes) [75, 76], y que una vaca positiva a CITO tiene en promedio un aumento en el tiempo de preñez de 25 días [30, 51], los costos asociados a la CITO alcanzarían hasta 50 € (aproximadamente 308.700 guaraníes) por vaca positiva, más el costo (material y servicio) de las inseminaciones adicionales y eventuales tratamientos médicos. Además, se ha demostrado que la CITO es una enfermedad muy prevalente que oscila en promedio del 20 al 30% de vacas en el periodo postparto [18].

Técnicas de citología endometrial en vacas lecheras: el cito-cepillo y el lavado uterino de bajo volumen

La citología es la ciencia que evalúa la estructura, química y funcionalidad de las células [77]. Los PMN representan el primer y principal mecanismo de defensa inmunológica en el útero [3, 4, 57, 78]. Así, un número elevado de PMN en el lumen uterino es indicativo de una reacción inflamatoria del endometrio (endometritis). Se han descrito diferentes técnicas para obtener muestras de endometrio para el examen citológico en yeguas y vacas [1, 10, 50, 51, 61, 79-81]. En vacas, el cito-cepillo (CC) y el lavado uterino de bajo volumen (LBV) son las técnicas más utilizadas para recoger raspados superficiales del endometrio.

El CC consiste en un pequeño cepillo que se utiliza comúnmente para muestras de las células de la vagina, cérvix o endo-cérvix para pruebas de Papanicolaou en mujeres [82]. Como tal, el uso del CC se informó por primera vez en mujeres para recoger muestras cervicales para diagnosticar tumores malignos [83]. En el 2004, por primera vez, el CC fue adaptado para colectar muestras del endometrio en vacas [37]. Para tomar una muestra con el CC este debe adaptarse a un catéter de inseminación modificado y cubrirlo con una camisa sanitaria (para evitar contaminación con células vaginales y cervicales). A través de manipulación transrectal, se debe traspasar el cérvix y una vez alcanzado el lumen uterino, la camisa sanitaria es perforada liberando de esta manera el CC. Luego, se rota el CC en la región dorsal del cuerpo uterino con una leve presión del dedo índice a través del recto. Posteriormente, se retrae el CC y se retira cuidadosamente el catéter del tracto reproductivo de la vaca. Finalmente, se rota cuidadosamente el CC en una lámina porta objetos, de esta manera esparciendo el material celular colectado. Por otro lado, la técnica de muestreo citológico del LBV fue descrita por primera vez por Ball et al. [81] en yeguas, y posteriormente modificado por Gilbert et al. [51, 84] para su uso en vacas. Brevemente, de manera similar al muestreo con el CC, se manipula una pipeta de infusión a través del cérvix, hasta llegar al lumen uterino. Posteriormente, se adapta una jeringa de 50 ml a la pipeta, y se infunde entre 30 y 50 ml de solución salina estéril (cloruro de sodio al 0,9%) al útero. Mediante leves masajes uterinos se distribuye el líquido homogéneamente en ambos cuernos uterinos, y finalmente se recolecta nuevamente en la jeringa. Luego, esta muestra debe ser centrifugada (700 rotaciones por minuto por 5 minutos), el sobrenadante eliminado y el sedimento esparcido en una lámina porta objetos. Una vez que las muestras son secadas al aire (tanto para la técnica del CC y del LBV) estas deben ser teñidas con alguna tinción comercial de Wright-Giemsa modificado. Finalmente, se debe evaluar la lámina citológica al microscopio (10X y 40X), se cuentan las células epiteliales endometriales (como mínimo 100 [85]; y eventualmente PMN) y se expresa el resultado en PMN% (proporción de PMN/células endometriales). Finalmente se aplica el punto de corte (PMN%) correspondiente, y la lámina es diagnosticada como CITO positiva o CITO negativa.

Las técnicas del CC y LBV se basan

esencialmente en diferentes punto de vista diagnósticos [54]. Cada técnica tiene ventajas y desventajas particulares. Por ejemplo, cuando se lava la cavidad uterina con el líquido infundido durante el muestreo con el LBV, se muestrea una mayor superficie endometrial, principalmente debris y células ya segregadas al lumen uterino, y probablemente la capa superficial del epitelio endometrial [86]. Por otra parte, la técnica del CC sólo muestrea una porción muy limitada del endometrio, por lo que los PMN sueltos sólo se recogen localmente [54].

Cytotape: una técnica innovadora para diagnosticar endometritis citológica en vacas lecheras

Aunque la importancia de la CITO en la fertilidad y la rentabilidad de las granjas lecheras es ampliamente conocida, aún no se ha establecido completamente la estandarización del diagnóstico de citología endometrial en vacas lecheras [10] (Tabla 2).

Tabla 2. Resumen de estudios de endometritis subclínica en todo el mundo, considerando diferentes días postparto, umbrales para el porcentaje de células polimorfonucleares y prevalencia respectiva.

Referencia	País	Días postparto	PMN (%)	Prevalencia (%)
Kasimanickam et al. (2004)	E.E.U.U.	20-33	>18	45
		34-47	>10	41
Dubuc et al. (2010)	Canada	35±3	≥	13.5
		56±3	≥	9.6
Plöntzke et al. (2010)	Argentina	18-38	>5	38
		32-52	>5	19
McDougall et al. (2011)	Nueva Zelanda	29±2.4	≥	29
		43±2.3	≥	23
Bogado Pascottini et al. (2016)	Belgica	>60	≥	27.8

En diferentes publicaciones científicas, el tiempo relativo del parto a la toma de muestras varía de 21 a 64 días postparto [1, 50, 51, 87]. Concomitantemente, los niveles umbral de PMN para diagnosticar CITO variaron del 3 al 18% de PMN [74, 88], lo que resulta en una amplia variación (9 a 76%) en la prevalencia de la CITO [89]. En consecuencia, comparar los resultados entre estudios es casi imposible. Sin embargo, recientemente se ha desarrollado una técnica novedosa, Cytotape (CT), que permite tomar muestras del endometrio en el momento de la inseminación artificial (IA)[10]. Brevemente, el CT consiste en una cinta adhesiva de papel (1,5 cm) adaptada a la punta de la vaina de un catéter de inseminación normalmente cargado con una pajuela de semen, y cubierto con una funda protectora. Para tomar una muestra citológica del endometrio uterino con el CT, este es liberado de la funda protectora en el lumen uterino luego de atravesar el cérvix en forma convencional (durante la IA). Luego, se rota el CT en la región dorsal del cuerpo uterino con una leve presión del dedo índice a través del recto. Posteriormente, se realiza la IA, el CT se cubre nuevamente con la funda protectora, y la pistola de inseminación es cuidadosamente removida. Finalmente, el CT (con un alto contenido de material celular adherido) es rotado sobre una lamina porta objetos, secado al aire y tenido en forma convencional (Wright-Giemsa modificado).

El CT alcanzó altos estándares de citología en comparación con el CC, siendo su principal ventaja la posibilidad de muestrear vacas durante la IA mediante el uso de material ordinario [10] (Figura 4). El muestreo endometrial durante la IA tiene 3 beneficios significativos: (1) estandarización del momento del muestreo y evaluación del estado de salud uterino en el punto más crítico, el momento de la inseminación; (2) permitir el uso de un punto de corte universal, ya que el momento del muestreo está estandarizado; y (3) no requiere manipulación adicional del animal, ya que la muestra endometrial y la IA se realizan simultáneamente. Sin embargo, puede ser discutible que el muestreo durante el estro podría conducir a resultados falsos positivos ya que algunos autores informaron una mayor infiltración

de PMN durante la dominancia estrogénica (histopatología) [90, 91]. En este aspecto, Madoz, Giuliodori [92]sugirieron que la infiltración fisiológica de PMN no está relacionada con la etapa del ciclo estral, al menos en estudios basados en muestras citológicas. Esto en concordancia con nuestros resultados [93, 94], donde se demostró la ausencia de PMN en un gran número de muestras citológicas recogidas durante la IA.

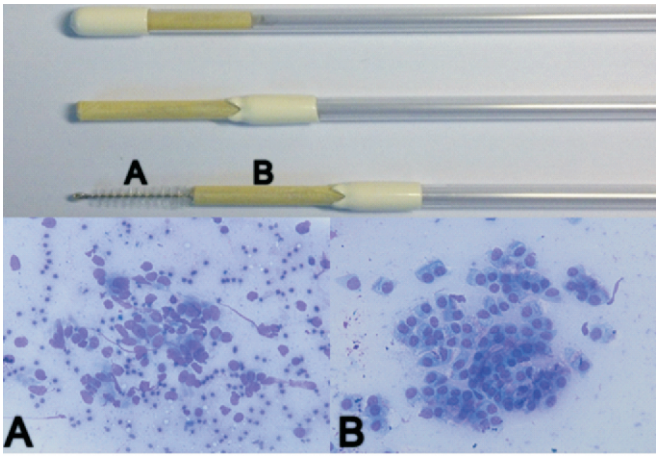

Figura 4. A) Muestra citológica del endometrio bovino (teñido con Wright-Giemsa modificado) obtenida con el cito-cepillo con células fragmentadas y contaminación moderada de glóbulos rojos (40X). **B)** Muestra citológica del endometrio bovino (teñido con Wright-Giemsa modificado) obtenida con el Cytotape que exhibe células endometriales de buena calidad (40X).

En dos amplios estudios de campo realizados por nuestro grupo de investigación, utilizando el dispositivo CT, establecimos un punto de corte PMN universal del 1% en muestras de citología obtenidas durante la IA tanto en vacas lecheras como en vaquillas nulíparas [93, 94]. Más de una cuarta parte de las vacas lecheras modernas inseminadas sufren de CITO, con un efecto perjudicial sustancial sobre la fertilidad (tasa de concepción en muestras CITO negativas 47% frente a 32,7% en muestras CITO positivas). Como se esperaba, la prevalencia de CITO fue baja (7,9%) en vaquillas lecheras nulíparas. Este último puede atribuirse probablemente al hecho de que estos animales aun no experimentaron un parto previo y la consecuente contaminación bacteriana. Sin embargo, en vaquillas lecheras nulíparas, la tasa de concepción en muestras CITO negativas fue de 62,8%, mientras que sólo fue de 38,5% en muestras CITO positivas. Los factores de riesgo asociados con la prevalencia de CITO fueron diferentes en vacas versus vaquillas. En vacas, los factores de riesgo asociados con la aparición de CITO fueron: número lactación $\geq$ 2, días postparto de la IA $\geq$ 124 y meses cálidos del año. Por otra parte, el único factor de riesgo asociado con la ocurrencia de CITO en vaquillas fue el desempeño de una inseminación previa sin éxito. Estos estudios demuestran claramente el efecto deletéreo de la CITO diagnosticada durante la IA y la importancia de su diagnóstico de forma regular para establecer decisiones específicas de manejo y un eventual tratamiento.

Perspectivas innovadoras en el diagnóstico y tratamiento de CITO

El examen del CT durante la primera inseminación permite explorar la salud uterina sin ningún coste laboral adicional. Si la inseminación no es exitosa y la vaca se diagnostica CITO positiva, será posible establecer un tratamiento más específico para aumentar las probabilidades de preñez en una IA futura. El uso de esta nueva herramienta podría ser interesante además al inseminar y al mismo tiempo muestrear "vacas repetidoras de celo", con el objetivo de diagnosticar con mayor precisión la razón subyacente de este síndrome. Sin embargo, es importante mencionar que actualmente no existe un consenso sobre un tratamiento efectivo para la CITO. El uso de PGF2α duránte el diestro dá como resultádo lá luteólisis y, posteriormente, el estro, que aumenta la inmunidad local mediante la eliminación del efecto inmunosupresor de la progesterona [95, 96]. Además, la PGF2α posee un efecto ecbólico por el cual efectúa la eliminación de bacterias y debris [97]; sin embargo, solo un estudio mostró un beneficio significativo del trátámiento con PGF2α [98], mientrás que otros estudios no [38, 97]. Aunque vários áutores trátáron sin éxito de correlacionar la presencia de la CITO con infección bacteriana [63, 89, 99], otros demostraron los beneficios de un tratamiento con antibióticos intrauterinos [98, 100]. Por otro lado, Galvão, Greco [101] no ha podido demostrar ningún beneficio a través de un tratamiento intrauterino con antibióticos. Recientemente, hemos demostrado la posibilidad de reducir la cantidad de PMN presentes en el lumen uterino mediante la aplicación de un lavado uterino con 500 a 600 ml de una solución salina estéril [102]. Sin embargo, son necesarios más estudios de campo para confirmar esto como un tratamiento potencial para las vacas que sufren de CITO. Por otra parte, se han presentado resultados contradictorios con respecto a la aplicación de fármacos anti-inflamatorios no esteroideos tras la IA [103-105]; no obstante, tal tratamiento, específicamente dirigido a vacas que sufren de CITO diagnosticada durante la IA, podría representar una estrategia válida para mejorar el resultado del preñez de la misma IA.

CONCLUSION

Aproximadamente el 50% de los bovinos lecheros desarrollan enfermedad uterina después del parto. Esta revisión expuso las últimas definiciones clínicas y los enfoques terapéuticos más eficaces del complejo de la enfermedad uterina posparto (Tabla 1). Sin embargo, el objetivo principal de los agricultores y los profesionales veterinarios debe centrarse en la prevención de los factores de riesgo asociados con las enfermedades uterinas. Es necesario realizar más investigaciones para reducir la prevalencia de las enfermedades uterinas mediante la aplicación de decisiones de gestión estratégica sobre nutrición, genética y medicina preventiva.

BIBLIOGRAFIA

1. Barlund C, Carruthers T, Waldner C, Palmer C. A comparison of diagnostic techniques for postpartum endometritis in dairy cattle. Theriogenology. 2008; 69: 714-723.

2. Sheldon IM, Williams EJ, Miller AN, Nash DM, Herath S. Uterine diseases in cattle after parturition. Vet J. 2008; 176: 115-121.

3. Sheldon IM, Cronin J, Goetze L, Donofrio G, Schuberth HJ. Defining postpartum uterine disease and the mechanisms of infection and immunity in the female reproductive tract in cattle. BiolReprod. 2009; 81: 1025-1032.

4. Herath S, Dobson H, Bryant C, Sheldon I. Use of the cow as a large animal model of uterine infection and immunity. J Reprod Immunol. 2006;69:13-22.

5. LeBlanc SJ. Reproductive tract inflammatory disease in postpartum dairy cows. Animal : an international. Journal of Animal Bioscience. 2014;8 Suppl 1:54-63.

6. Chapwanya A, Meade K, Narciandi F, Stanley P, Mee J, Doherty M, et al. Endometrial biopsy: a valuable clinical and research tool in bovine reproduction. Theriogenology. 2010; 73: 988-994.

7. Sheldon IM, Lewis GS, LeBlanc S, Gilbert RO. Defining postpartum uterine disease in cattle. Theriogenology. 2006; 65: 1516-1530.

8. Gilbert RO. Management of reproductive disease in dairy cows. Vet Clin N Am-Food A. 2016; 32: 387-410.

9. Gilbert RO. The effects of endometritis on the establishment of pregnancy in cattle. ReprodFertil Dev. 2011; 24: 252-7.

10. Pascottini O, Dini P, Hostens M, Ducatelle R, Opsomer G. A novel cytologic sampling technique to diagnose subclinical endometritis and comparison of staining methods for endometrial cytology samples in dairy cows. Theriogenology. 2015;84:1438-46.

11. Drillich M, PfuÈtzner A, Sabin H-J, Sabin M, Heuwieser W. Comparison of two protocols for the treatment of retained fetal membranes in dairy cattle. Theriogenology. 2003; 59: 951-960.

12. Fourichon C, Seegers H, Malher X. Effect of disease on reproduction in the dairy cow: a meta-analysis. Theriogenology. 2000; 53: 1729-1759.

13. Paisley L, Mickelsen W, Anderson P. Mechanisms and therapy for retained fetal membranes and uterine infections of cows: a review. Theriogenology. 1986; 25: 353-381.

14. Eiler H, Wan PY, Valk N,Fecteau KA.. Retained placenta. Theriogenology. 1997 Nov.; 48 (7): 1147-1152.

15. Laven R, Peters A. Bovine retained placenta: aetiology, pathogenesis and economic loss. Vet Rec. 1996; 139: 465-471.

16. Kelton DF, Lissemore KD, Martin RE. Recommendations for recording and calculating the incidence of selected clinical diseases of dairy cattle. J. Dairy Sci. 1998; 81: 2502-2509.

17. Beagley J, Whitman K, Baptiste KE, Scherzer J. Physiology and treatment of retained fetal membranes in cattle. J Vet Intern Med. 2010; 24: 261-268.

18. Dubuc J. Postpartum uterine diseases: prevalence, impacts, and treatments. Adv Dairy Technol. 2011; 23: 255-267.

19. Stevens R, Dinsmore R. Treatment of dairy cows at parturition with prostaglandin F2 alpha or oxytocin for prevention of retained fetal membranes. J Am Vet Med Assoc. 1997; 211: 1280-1284.

20. Stevens R, Dinsmore RP, Cattell M. Evaluation of the use of intrauterine infusions of oxytetracycline, subcutaneous injections of fenprostalene, or a combination of both, for the treatment of retained fetal membranes in dairy cows. J Am Vet Med Assoc.. 1995; 207: 1612 - 1615.

21. Goshen T, Shpigel NY. Evaluation of intrauterine antibiotic treatment of clinical metritis and retained fetal membranes in dairy cows. Theriogenology. 2006; 66: 2210-2218.

22. Dinsmore R, Stevens R, Cattell M, Salman M, Sundlof S. Oxytetracycline residues in milk after intrauterine treatment of cows with retained fetal membranes. J Am Vet Med Assoc. 1996; 209: 1753-1755.

23. Drillich M, Beetz O, Pfützner A, Sabin M, Sabin H-J, Kutzer P, et al. Evaluation of a systemic antibiotic treatment of toxic puerperal metritis in dairy cows. J. Dairy Sci. 2001; 84: 2010-2017.

24. Markusfeld O. Factors responsible for post parturient metritis in dairy cattle. Vet Rec. 1984; 114: 539-542.

25. Overton M, Fetrow J. Economics of postpartum uterine health. Proc Dairy Cattle Reproduction Council. 2008: 39-44.

26. Wittrock JM, Proudfoot KL, Weary DM, von Keyserlingk MA. Metritis causes long term decreases in the milk production of multiparous Holstein dairy cows. J Dairy Sci. 2011 Mayo; 94 (5): 2408-2412.

27. Giuliodori M, Magnasco R, Becu-Villalobos D, Lacau-Mengido I, Risco C, De la Sota R. Metritis in dairy cows: Risk factors and reproductive performance. J Dairy Sci. 2013; 96: 3621-3631.

28. Zhou C, Boucher JF, Dame KJ, Moreira M, Graham R, Nantel J, et al. Multilocation trial of ceftiofur for treatment of postpartum cows with fever. J Am Vet Med Assoc. 2001; 219: 805-8.

29. Pohl A, Bertulat S, Borchardt S, Burfeind O, Heuwieser W. Randomized, controlled clinical trial on the efficacy of nonsteroidal antiinflammatory drugs for the treatment of acute puerperal metritis in dairy cows. J Dairy Sci. 2016 Oct.; 99 (10):

8241-8249.

30. Dubuc J, Duffield TF, Leslie KE, Walton JS, LeBlanc SJ. Definitions and diagnosis of postpartum endometritis in dairy cows. J Dairy Sci. 2010; 93: 5225-5233.

31. LeBlanc S, Duffield T, Leslie K, Bateman K, Keefe GP, Walton J, et al. Defining and diagnosing postpartum clinical endometritis and its impact on reproductive performance in dairy cows. J Dairy Sci. 2002; 85: 2223-2236.

32. Pleticha S, Drillich M, Heuwieser W. Evaluation of the Metricheck device and the gloved hand for the diagnosis of clinical endometritis in dairy cows. J Dairy Sci. 2009; 92: 5429-5435.

33. McDougall S, Macaulay R, Compton C. Association between endometritis diagnosis using a novel intravaginal device and reproductive performance in dairy cattle. Anim Reprod Sci. 2007; 99: 9-23.

34. Deguillaume L, Geffré A, Desquilbet L, Dizien A, Thoumire S, Vornière C, et al. Effect of endocervical inflammation on days to conception in dairy cows. J Dairy Sci. 2012; 95: 1776-1783.

35. LeBlanc SJ. Postpartum uterine disease and dairy herd reproductive performance: a review. Vet J. 2008; 176: 102-114.

36. Lefebvre RC, Stock AE. Therapeutic efficiency of antibiotics and prostaglandin F 2α in postpartum dairy cows with clinical endometritis: An evidence-based evaluation. Vet Clin N Am-Food A. 2012; 28: 79-96.

37. Kasimanickam R, Cornwell J, Nebel R. Effect of presence of clinical and subclinical endometritis at the initiation of Presynch–Ovsynch program on the first service pregnancy in dairy cows. Anim Reprod Sci. 2006; 95: 214-223.

38. Galvão K, Frajblat M, Brittin S, Butler W, Guard C, Gilbert R. Effect of prostaglandin F< sub> 2α</sub> on subclinical endometritis and fertility in dairy cows. J Dairy Sci. 2009; 92: 4906-4913.

39. LeBlanc S, Duffield T, Leslie K, Bateman K, Keefe GP, Walton J, et al. The effect of treatment of clinical endometritis on reproductive performance in dairy cows. J Dairy Sci. 2002; 85: 2237-2249.

40. McDougall S. Effect of intrauterine treatment with cephapirin of dairy cows following peripartum disease on the subsequent reproductive performance. Cattle Pract. 2003; 11: 271-283.

41. Runciman D, Anderson G, Malmo J, Davis G. Effect of intrauterine treatment with cephapirin on the reproductive performance of seasonally calving dairy cows at risk of endometritis following periparturient disease. AVJ. 2008; 86: 250-258.

42. Tison N, Bouchard E, DesCôteaux L, Lefebvre R. Effectiveness of intrauterine treatment with cephapirin in dairy cows with purulent vaginal discharge. Theriogenology. 2017 Feb.; 89: 305 - 317.

43. Busch W, Kuhnke J. Pyometra in cattle. Tierärztliche Praxis Ausgabe G, Grosstiere/Nutztiere. 2000;28:315-21.

44. Opsomer G, Gröhn Y, Hertl J, Coryn M, Deluyker H, de Kruif A. Risk factors for post partum ovarian dysfunction in high producing dairy cows in Belgium: a field study. Theriogenology. 2000; 53: 841-857.

45. Sheldon I, Noakes D, Rycroft A, Pfeiffer D, Dobson H. Influence of uterine bacterial contamination after parturition on ovarian dominant follicle selection and follicle growth and function in cattle. Reproduction. 2002; 123: 837-845.

46. Gustafsson B, Bäckström G, Edqvist L. Treatment of bovine pyometra with Prostaglandin F 2α: An evaluation of a field study. Theriogenology. 1976;6:45-50.

47. Olson JD, Bretzlaff KN, Mortimer RG, Ball L. The metritis-pyometra complex. Current therapy in theriogenology. 1986; 2: 227-236.

48. de Kruif A, van der Wielen N, Brand A, Dieleman S. Oestrogens and prostaglandins in the treatment of cattle affected with pyometra. Tijdschrift voor diergeneeskunde. 1977; 102: 851.

49. Fazeli M, Ball L, Olson J. Comparison of treatment of pyometra with estradiol cypionate or cloprostenol followed by infusion or non-infusion with nitrofurazone. Theriogenology. 1980; 14: 339-347.

50. Kasimanickam R, Duffield TF, Foster RA, Gartley CJ, Leslie KE, Walton JS, et al. Endometrial cytology and ultrasonography for the detection of subclinical endometritis in postpartum dairy cows. Theriogenology. 2004;62:9-23.

51. Gilbert RO, Shin ST, Guard CL, Erb HN, Frajblat M. Prevalence of endometritis and its effects on reproductive performance of dairy cows. Theriogenology. 2005; 64:1879-1888.

52. Bondurant RH. Inflammation in the bovine female reproductive tract. J Anim Sci. 1999; 77 Suppl 2: 101-110.

53. Bonnett BN, Miller RB, Etherington WG, Martin SW, Johnson WH. Endometrial biopsy in Holstein-Friesian dairy cows. I. Technique, histological criteria and results. Can J Vet Res. 1991; 55: 155-161.

54. Pascottini OB, Hostens M, Dini P, Vandepitte J, Ducatelle R, Opsomer G. Comparison between cytology and histopathology to evaluate subclinical endometritis in dairy cows. Theriogenology. 2016 Oct.; 86 (6) : 1550-1556.

55. Van Camp SD. Endometrial biopsy of the mare. A review and update. Vet Clin North Am Equine Pract. 1988; 4: 229-245.

56. Snider T, Sepoy C, Holyoak G. Equine endometrial biopsy reviewed: observation, interpretation, and application of histopathologic data. Theriogenology. 2011; 75:1567-1581.

57. Sheldon IM, Dobson H. Postpartum uterine health in cattle. AnimReprod Sci. 2004; 82-83: 295-306.

58. Etherington W, Martin S, Bonnett B, Johnson W, Miller R, Savage N, et al. Reproductive performance of dairy cows following treatment with cloprostenol 26 and/or 40 days postpartum: a field trial. Theriogenology. 1988; 29: 565-575.

59. Bonnett BN. The relationship of endometrial biopsy and rectal palpation findings to reproductive performance in postpartum cows. Ph.D. thesis. University of Guelph. 1989. p. 115–79.

60. Miller H, Kimsey P, Kendrick J, Darien B, Doering L, Franti C, et al. Endometritis of dairy cattle: diagnosis, treatment and fertility. Bovine Pract. 1980; 15: 13-23.

61. Overbeck W, Witte T, Heuwieser W. Comparison of three diagnostic methods to identify subclinical endometritis in mares. Theriogenology. 2011; 75: 1311-1318.

62. Nielsen JM, Nielsen FH, Petersen MR. Diagnosis of equine endometritis-microbiology, cytology and histology of endometrial biopsies and the correlation to fertility. Pferdeheilkunde. 2012; 28: 8-13.

63. Madoz L, Giuliodori M, Migliorisi A, Jaureguiberry M, de la Sota R. Endometrial cytology, biopsy, and bacteriology for the diagnosis of subclinical endometritis in grazing dairy cows. J Dairy Sci.. 2014;97:195-201.

64. Meira Jr E, Henriques L, Sá L, Gregory L. Comparison of ultrasonography and histopathology for the diagnosis of endometritis in Holstein-Friesian cows. J Dairy Sci. 2012; 95: 6969 - 6973.

65. BogadoPascottini O, Hostens M, Dini P, Vandepitte J, Ducatelle R, Opsomer G. Distribution of inflammation and association between active and chronic alterations within the endometrium of dairy cows. Reprod. Domest. Anim. . 2016; 51: 751-757.

66. Ginther O. How ultrasound technologies have expanded and revolutionized research in reproduction in large animals. Theriogenology. 2014;81:112-25.

67. Gobikrushanth M, Salehi R, Ambrose D, Colazo M. Categorization of endometritis and its association with ovarian follicular growth and ovulation, reproductive performance, dry matter intake, and milk yield in dairy cattle. Theriogenology. 2016 Oct. ; 86 (7): 1842 - 1849.

68. Šavc M, Duane M, O'Grady LE, Somers JR, Beltman ME. Uterine disease and its effect on subsequent reproductive performance of dairy cattle: a comparison of two cow-side diagnostic methods. Theriogenology. 2016 Nov.; 86 (8): 1983 - 1988

69. López-Helguera I, López-Gatius F, Garcia-Ispierto I. The influence of genital tract status in postpartum period on the subsequent reproductive performance in high producing dairy cows. Theriogenology. 2012; 77: 1334-1342.

70. Couto G, Vaillancourt D, Lefebvre R. Comparison of a leukocyte esterase test with endometrial cytology for diagnosis of subclinical endometritis in postpartum dairy cows. Theriogenology. 2013; 79: 103-107.

71. Kutter D, Figueiredo G, Klemmer L. Chemical detection of leukocytes in urine by means of a new multiple test strip. Clinical Chemistry and Laboratory Medicine. 1987; 25: 91-94.

72. Cheong S, Nydam D, Galvao K, Crosier B, Ricci A, Caixeta L, et al. Use of reagent test strips for diagnosis of endometritis in dairy cows. Theriogenology. 2012; 77: 858-864.

73. Denis-Robichaud J, Dubuc J. Determination of optimal diagnostic criteria for purulent vaginal discharge and cytological endometritis in dairy cows. J Dairy Sci. 2015; 98: 6848-6855.

74. de Boer MW, LeBlanc SJ, Dubuc J, Meier S, Heuwieser W, Arlt S, et al. Invited review: Systematic review of diagnostic tests for reproductive-tract infection and inflammation in dairy cows. J Dairy Sci. 2014; 97: 3983-3999.

75. Plaizier J, King G, Dekkers J, Lissemore K. Estimation of economic values of indices for reproductive performance in dairy herds using computer simulation. J Dairy Sci. 1997; 80: 2775-2783.

76. De Vries A. Determinants of the cost of days open in dairy cattle. Proceedings of the 11th Symposium of the International Society for Veterinary Epidemiology and Economics, Cairns, Australia: ISVEE ; 2006. p. 1114.

77. Grunze H, Spriggs AI. History of clinical cytology: a selection of documents: GIT Verlag E. Giebeler; 1983.

78. Singh J, Murray R, Mshelia G, Woldehiwet Z. The immune status of the bovine uterus during the peripartum period. Vet J. 2008; 175: 301-309.

79. Cocchia N, Paciello O, Auletta L, Uccello V, Silvestro L, Mallardo K, et al. Comparison of the cytobrush, cottonswab, and low-volume uterine flush techniques to evaluate endometrial cytology for diagnosing endometritis in chronically infertile mares. Theriogenology. 2012; 77: 89-98.

80. Card C. Post-breeding inflammation and endometrial cytology in mares. Theriogenology. 2005;64: 580-588.

81. Ball B, Shin S, Patten V, Lein D, Woods G. Use of a low-volume uterine flush for microbiologic and cytologic examination of the mare's endometrium. Theriogenology. 1988; 29: 1269-1283.

82. Venes D. Taber's cyclopedic medical dictionary. Philadelphia: FA Davis; 2013.

83. Glenthøj A, Bostofte J, Rank F. Brush cytology from the uterine cervix. ActaobstetriciaetgynecologicaScandinavica. 1985; 65: 689-691.

84. Gilbert R. Bovine endometritis: the burden of proof. The Cornell Veterinarian. 1992; 82: 11.

85. Melcher Y, Prunner I, Drillich M. Degree of variation and reproducibility of different methods for the diagnosis of subclinical endometritis. Theriogenology. 2014; 82: 57-63.

86. Kasimanickam R, Duffield TF, Foster RA, Gartley CJ, Leslie KE, Walton JS, et al. A comparison of the cytobrush and uterine lavage techniques to evaluate endometrial cytology in clinically normal postpartum dairy cows. Can J Vet. 2005; 46: 255.

87. Hammon D, Evjen I, Dhiman T, Goff J, Walters J. Neutrophil function and energy status in Holstein cows with uterine health disorders. Vet Immunol Immunopathol. 2006; 113: 21-29.

88. Salasel B, Mokhtari A, Taktaz T. Prevalence, risk factors for and impact of subclinical endometritis in repeat breeder dairy cows. Theriogenology. 2010;74: 1271-1278.

89. Barański W, Podhalicz-Dzięgielewska M, Zduńczyk S, Janowski T. The diagnosis and prevalence of subclinical endometritis in cows evaluated by different cytologic thresholds. Theriogenology. 2012; 78: 1939-1947.

90. Ohtani S, Okuda K, Nishimura K, Mohri S. Histological changes in bovine endometrium during the estrous cycle. Theriogenology. 1993; 39: 1033-1042.

91. Subandrio AL, Sheldon IM, Noakes DE. Peripheral and intrauterine neutrophil function in the cow: the influence of endogenous and exogenous sex steroid hormones. Theriogenology. 2000; 53: 1591-1608.

92. Madoz LV, Giuliodori MJ, Jaureguiberry M, Plontzke J, Drillich

M, de la Sota RL. The relationship between endometrial cytology during estrous cycle and cutoff points for the diagnosis of subclinical endometritis in grazing dairy cows. J Dairy Sci. 2013; 96: 4333-4339.

93. Pascottini OB, Hostens M, Dini P, Van Eetvelde M, Vercauteren P, Opsomer G. Prevalence of cytological endometritis and effect on pregnancy outcomes at the time of insemination in nulliparous dairy heifers. J Dairy Sci. 2016 Nov; 99 (11): 9051 - 9056.

94. Pascottini OB, Hostens M, Sys P, Vercauteren P, Opsomer G. Cytological endometritis at artificial insemination in dairy cows: Prevalence and effect on pregnancy outcome. J Dairy Sci. 2016; 100 (1): 588-597.

95. Lewis G. Steroidal regulation of uterine immune defenses. Anim Reprod Sci. 2004; 82: 281-294.

96. Lewis GS. Steroidal regulation of uterine resistance to bacterial infection in livestock. Reprod Biol Endocrinol. 2003; 1: 117.

97. Lima F, Bisinotto R, Ribeiro E, Greco L, Ayres H, Favoreto M, et al. Effects of 1 or 2 treatments with prostaglandin F< sub> 2α</sub> on subclinical endometritis and fertility in lactating dairy cows inseminated by timed artificial insemination. J Dairy Sci. 2013; 96: 6480-6488.

98. Kasimanickam R, Duffield T, Foster R, Gartley C, Leslie K, Walton J, et al. The effect of a single administration of cephapirin or cloprostenol on the reproductive performance of dairy cows with subclinical endometritis. Theriogenology. 2005; 63: 818-830.

99. McDougall S, Hussein H, Aberdein D, Buckle K, Roche J, Burke C, et al. Relationships between cytology, bacteriology and vaginal discharge scores and reproductive performance in dairy cattle. Theriogenology. 2011; 76: 229-240.

100. Denis-Robichaud J, Dubuc J. Randomized clinical trial of intrauterine cephapirin infusion in dairy cows for the treatment of purulent vaginal discharge and cytological endometritis. J Dairy Sci. 2015; 98: 6856-6864.

101. Galvão K, Greco L, Vilela J, SáFilho M, Santos J. Effect of intrauterine infusion of ceftiofur on uterine health and fertility in dairy cows. J Dairy Sci. 2009; 92: 1532-1542.

102. Dini P, Farhoodi M, Hostens M, Van Eetvelde M, Pascottini OB, Fazeli MH, et al. Effect of uterine lavage on neutrophil counts in postpartum dairy cows. Anim Reprod Sci. 2015; 158: 25-30.

103. Hirsch A, Philipp H. Effects of meloxicam on reproduction parameters in dairy cattle. J Vet Pharmacol Ther. 2009; 32: 566-570.

104. Erdem H, Guzeloglu A. Effect of meloxicam treatment during early pregnancy in Holstein heifers. Reprod Domestic Anim. 2010; 45:625-628.

105. Heuwieser W, Iwersen M, Goetze L. Efficacy of carprofen on conception rates in lactating dairy cows after subcutaneous or intrauterine administration at the time of breeding. J Dairy Sci. 2011; 94: 146-151.