COMPENDIO DE CIENCIAS VETERINARIAS

TIPIFICACIÓN CITOLÓGICA DE NEOPLASIAS CUTÁNEAS EN CANINOS Y FELINOS

CYTOLOGICAL NEOPLASIAS TYPING IN DOGS AND CATS SKIN

Ávalos A[1], Lucero M[1], Maidana L[1], González A[1], Marecos E[1], Suárez M[1]

[1] *Departamento de Ciencias Patológicas - Facultad de Ciencias Veterinarias - Universidad Nacional de Asunción - San Lorenzo - Paraguay.*

RESUMEN. En el Departamento de Ciencias Patológicas de la Facultad de Ciencias Veterinarias de la Universidad Naiconal de Asuncion, se llevó a cabo un estudio de tipificación citológica de neoplasias cutáneas en caninos y felinos que acudieron a consulta a la División Hospital Veterinario y a clínicas veterinarias privadas de Asunción y área metropolitana. Se evaluaron 102 pacientes, 98 caninos y 4 felinos, con formaciones tumorales cutáneas, siendo tipificados 99 casos como procesos tumorales y 3 como no tumorales. En caninos fueron tipificados 95 casos tumorales, los cuales correspondieron a: adenoma sebáceo 7 (7,37%), adenocarcinoma sebáceo 6 (6,31%), adenocarcinoma de células ceruminosas 1 (1,05%), adenocarcinoma perianal 5 (5,26%), adenoma de glándulas sudoríparas 1 (1,05%), basolioma o carcinoma de células basales 6 (6,31%), carcinoma de células escamosas 1(1,05%), fibroliposarcoma 2 (2,10%), fibrolipoma 5 (5,26%), hemangiopericitoma 1 (1,05%), hemangiosarcoma 1 (1,05%), histiocitoma 4 (4,21%), histiosarcoma 1 (1,05%), linfoma cutáneo 9 (9,47%), lipoma 2 (2,10%), liposarcoma 1 (1,05%), melanoma cutáneo 7 (7,37%), mastocitoma 27 (28,42%), plasmocitoma 1 (1,05%), indiferenciado de origen epitelial 1 (1,05%), sarcoma 2 (2,10%) y tumor venéreo transmisible 4 (4,21%). En felinos fueron tipificados 4 casos tumorales, los cuales correspondieron a 1 caso (25%) de carcinoma de células escamosas y 3 casos (75%) de células mesenquimáticas. Los procesos no tumorales encontrados, fueron catalogados como granuloma cutáneo, quiste sebáceo e hiperplasia de la glándula prepucial.

Palabras clave: neoplasia, tipificación, citología, cutáneo, canino, felino.

ABSTRACT. At the Patological Science Department from FCV – UNA, was carried out a study of cytologic typing of skin tumors in dogs and cats who consulted the Division Veterinary Hospital and private veterinary clinics from Asunción metropolitan area. A total of 102 patients, 98 dogs and 4 cats were evaluated with skin tumor formation, has been established as tumor 99 cases and 3 processes as non-tumor. In canines were typified 95 tumor cases, which corresponded to: sebaceous adenoma 7 (7.37 %), sebaceous adenocarcinoma 6 (6.31 %) , ceruminous adenocarcinoma cells 1 (1.05 %) , perianal adenocarcinoma of 5 (5.26 %) , sweat gland adenoma 1 (1.05 %) , basolioma or basal cell carcinoma 6 (6.31 %) , squamous cell carcinoma 1 (1.05 %) , fibroliposarcoma 2 (2.10%) , fibrolipoma of 5 (5.26%) , hemangiopericytoma 1 (1.05 %) , hemangiosarcoma 1 (1.05 %) , histiocytoma 4 (4.21 %) , histiocytoma 1 (1.05 %) , cutaneous lymphoma 9 (9 , 47%) , lipoma 2 (2.10%) , liposarcoma 1 (1.05 %), melanoma cutáneo7 (7.37 %) , mast cell 27 (28.42%) , plasmacytoma 1 (1.05 %) , undifferentiated epithelial origin 1 (1.05 %) , sarcoma 2 (2.10 %) and transmissible venereal tumor 4 (4.21 %). In cats were typified 4 tumoral cases, which corresponded to 1 (25 %) of squamous cell carcinoma and 3 cases (75%) of mesenchymal cells. The non-tumor processes found were classified as cutaneous granuloma, sebaceous cyst and hyperplasia of the preputial gland.

Key words: neoplasia , cytology , skin , canine , feline .

Dirección para correspondencia: Prof. Dr. Ándres Ávalos. Facultad de Ciencias Veterinarias, Universidad Nacional de Asunción, Casilla de Correo N° 1061 - Ruta Mcal. Estigarribia km 10,5 - Campus Universitario - San Lorenzo - Paraguay
E-Mail: aavalos@vet.una.py
Recibido: 31 de octubre de 2013 / **Aceptado:** 04 de diciembre de 2013

INTRODUCCIÓN

La piel, por su compleja estructura es susceptible a la aparición de una amplia gama de neoplasias en caninos y felinos.

Diversos estudios han demostrado que los tumores cutáneos y subcutáneos suponen al menos, un tercio de todas las neoformaciones en caninos. En felinos, sin embargo, son los tumores linfáticos los que ocurren con mayor frecuencia, en comparación a los de piel y tejidos subcutáneos, conformando la cuarta parte de las neoplasias en esta especie (1,2,3).

Las neoplasias cutáneas y subcutáneas han sido clasificadas histológicamente, en base a su origen tisular en: epiteliales, mesenquimatosas, de células redondas y melanocíticas (4).

En el perro, aproximadamente 2 de cada 3 tumores cutáneos representan lesiones benignas solitarias, con origen epitelial o en estructuras anexas; en el gato, sin embargo, los tumores malignos son más frecuentes que los benignos. Como regla básica, las neoplasias cutáneas se presentan con mayor frecuencia en animales adultos, con algunas excepciones. De conformidad a algunos reportes, los perros de raza pura tienen el doble de probabilidad de desarrollar tumores malignos en comparación a los perros mestizos (3,5).

Varias técnicas diagnósticas tales como la histopatología, citología, imagenológicas y técnicas moleculares son utilizadas en el diagnóstico, de las cuales es la citología la que permite, en la mayoría de los casos, la caracterización citológica del origen del tumor e incluso la determinación de su posible comportamiento biológico de forma rápida y económica. En ocasiones, la citología incluso permite llegar prácticamente al diagnóstico definitivo (4).

Con el presente trabajo se pretendió realizar un estudio sistemático en pacientes caninos y felinos que acudieron al Hospital Veterinario FCV-UNA del Departamento de Patología y Clínica y a clínicas privadas de Asunción y área metropolitana, con el propósito de llevar a cabo el estudio citológico de los diversos procesos presumiblemente neoplásicos, valorando la técnica, como un método de diagnóstico y en lo posible lograr establecer su comportamiento biológico basado en criterios de malignidad y benignidad.

Según registros del Departamento de Ciencias Patológicas, las casuísticas con diagnóstico citológico de neoplasias cutáneas, periodo comprendido del año 2005 al 2012, han permitido determinar al mastocitoma como la neoformación más frecuente, seguido por lipoma, melanoma, hemangiosarcoma, carcinoma y sarcoma, en ese orden de frecuencia.

Existen limitados reportes sobre estudios citológicos de neoplasias cutáneas en caninos y felinos, aunque algunos de ellos recomiendan el uso de la citología como método confirmativo de lesiones neoplásicas, quísticas y nodulares, para correlacionarlo con el diagnóstico clínico. Sin embargo en algunas lesiones es recomendable la utilización de la biopsia, por remoción quirúrgica (2, 6, 7).

MATERIALES Y MÉTODOS

El trabajo fue realizado en el laboratorio del Departamento de Ciencias Patológicas de la FCV - UNA, siendo del tipo observacional, descriptivo, prospectivo y corte transversal. Fueron objeto de estudio, animales de las especies canina y felina, sin distinción de edad, sexo y raza, que presentaron a la exploración clínica neoformaciones cutáneas y subcutáneas.

Para la obtención de las muestras se realizó la citopunción, empleando para ello jeringa estéril de 10 ml con aguja de 21mm x 1 ½ previa desinfección. Se procedió al aspirado y extendido citológico sobre láminas portaobjetos que fueron sometidas a tinción (Giemsa) y evaluadas empleando microscopio binocular con objetivos de 4, 20, 40 y 100X.

Los criterios morfocitológicos microscópicos considerados para tipificar y determinar el comportamiento biológico fueron: hipercelularidad, pleomorfismo, anisocitosis, anisocariosis, incremento de la relación núcleo-citoplasma, multinucleación, incremento de imágenes mitóticas, mitosis anormales, patrón de cromatina grueso, deformación nuclear, macronucléolos, nucléolos angulares y anisonucleosis.

RESULTADOS Y DISCUSIÓN

Un total de 98 animales de la especie canina y 4 de la especie felina con formaciones tumorales cutáneas y subcutáneas a la inspección clínica, fueron objetos de estudio. En los caninos evaluados, 95 casos resultaron ser neoplásicos y 3 no neoplásicos consistentes en: granuloma cutáneo, quiste sebáceo e hiperplasia de la glándula prepucial.

Del total de casos neoplásicos en la especie

canina, al momento de la consulta, 83 presentaron una sola formación tumoral de tamaño, localización, consistencia y evolución variable, mientras que en los 12 restantes se evidenció más de una formación tumoral perteneciendo 6 de ellos a la misma línea celular y otros 6 a dos formaciones tumorales distintas.

Los tamaños de las formaciones tumorales fueron variables, de 0,5 a 8 cm de diámetro, atribuible al tipo de neoplasia, asociado a su vez al comportamiento biológico que presentaron, proporcional al potencial mitótico y a la evolución clínica de la masa en el tiempo.

El hemangiopericitoma con asiento en el miembro posterior resalta por su tamaño de 3 x 15 cm, con alopecia parcial, eritematosa y firme, escasa movilidad, seguido por el carcinoma de células basales de 10 cm de diámetro localizado en la región masetérica, cubierta de pelos, redondeada de consistencia firme y móvil (Figura 1) y por el plasmocitoma en la región axilar y cara medial del brazo del miembro anterior izquierdo generando un desplazamiento en abducción del mismo, por lo que el paciente al momento de la consulta demostró severo trastorno de apoyo en la estación permaneciendo dicho miembro en abducción y semi elevado con claudicación evidente, desplazándose con mucha dificultad con señales de intenso dolor.

Figura. 1. Canino de raza Pastor Alemán con Carcinoma de células basales a nivel de la región masetérica.

La distribución fue muy variable resaltándose los casos de linfoma cutáneo, en algunos pacientes con distribución en todo el cuerpo, de forma nodular y como medallones de 0,2 a 7 cm de diámetro con piel intacta cubierta de pelos, otras con erosiones y úlceras superficiales con exudado purulento en el centro, bien delimitado del tejido subcutáneo, indolora al tacto, móvil, otras con tejido cicatricial central seco y duro. Dos pacientes de los nueve casos con múltiples formaciones tumorales al momento de la consulta, también presentaron síndrome paraneoplásico de caquexia (Figura 2).

Figura 2. Canino de raza Bóxer, con presencia de múltiples formaciones nodulares cutáneas de tamaño variable correspondiendo a Linfoma cutáneo.

Respecto a la frecuencia, fueron los mastocitomas los que ocuparon el primer lugar, localizándose a nivel de las regiones cervical lateral, costal, pectoral, abdominal, miembros, genital, inguinal, perianal y cara dorsal del tarso; siendo más frecuentes en miembros y en algunos pacientes pudo encontrarse 2 a 3 nódulos tumorales, de 1 a 5 cm de diámetro, cubiertos de piel sin pelo, con eritema y úlceras cutáneas (Figura 3). Es importante destacar que la presencia de mastocitomas en regiones abdominal e inguinal debe ser diferenciada de casos de neoplasias mamarias, linfoma, Tumor Venéreo Transmisible (TVT), lipoma y linfoadenopatías. Los mastocitomas con localización cutánea escrotal se presentaron como pequeños nódulos eritematosos de 0,3 a 1cm de diámetro.

Figura 3. Canino de Raza Mestiza con Mastocitoma en miembro posterior.

El caso más agresivo fue el melanoma facial con compromiso ganglionar submaxilar metastásico. En caninos de razas: Yorkshire, Rottweiler, Pastor Alemán, Mestiza y Basset Hound de 6 a 13 años caracterizados por pigmentación melánica oscura de la piel, los melanomas

cutáneos hallados estuvieron distribuidos a nivel de la regiones frontoparietal, facial, párpado inferior, cara dorsal del carpo, pectoral y en dorsal de la grupa.

Los adenomas y adenocarcinomas sebáceos correspondieron a formaciones nodulares de consistencia variable (Figura 4).

Figura 4. Canino de Raza Mestiza con Adenocarcinoma sebáceo.

Los casos de TVT con asiento en la región nasal cursaron con deformación de la nariz y aquellos localizados a nivel prepucial con metástasis del ganglio inguinal. También hubieron otras zonas afectadas como ser las regiones facial y costal, aunque varios reportes han mencionado a la vulva, vagina, pene y cavidad nasal como localizaciones más frecuentes de afección.

Fue diagnosticado solo un caso de hemangiosarcoma de forma ovoidea y aplanada, hemorrágico con fistula necrosante hemorrágica de 0,5 cm de diámetro a nivel del prepucio.

Los adenocarcinomas perianales aparecieron como formaciones pequeñas, únicas o múltiples, con piel intacta y/o con úlceras, tanto en machos como en hembras de edad comprendida entre 10 a 16 años. En los machos se atribuye como causa una dependencia hormonal por testosterona y en las hembras la misma dependencia pero de origen adrenal.

Las neoplasias registradas en los gatos domésticos fueron: 1 caso de carcinoma de células escamosas con asiento en la nariz, de aspecto mutilante, carnoso, seco, cubierta parcialmente con costra, de evolución crónica (Figura5), 2 casos de fibrosarcoma y 1 de fibrocondrosarcoma costal de 8 a 10 cm de diámetro, de evolución crónica, consistencia firme, aspecto lobulado irregular, movilidad variable y compromiso con el tejido subcutáneo muscular, además de adherencia ósea.

Figura 5. Felino de raza Mestiza con presencia de Carcinoma de células escamosas.

Respecto a los criterios morfocitológicos microscópicos se caracteriza a los mastocitomas, histiocitomas, histiosarcomas, plasmocitomas, linfoma cutáneo y TVT por una población monomórfica de células redondeadas, con anisocitosis y anisocariosis variables dependiendo de la diferenciación celular y macronucléolos. La población celular de los mastocitomas se caracterizó por el contenido de gránulos intracitoplasmáticos metacromáticos en número variable, proporcional al grado de diferenciación celular y ausente en células anaplásicas destacándose la presencia constante de eosinófilos en los extendidos citológicos (Figura 6).

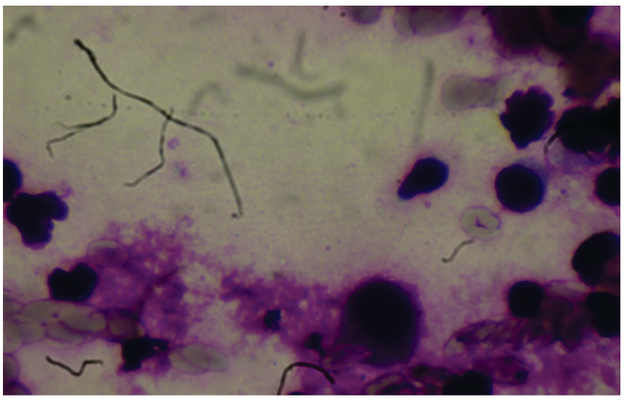

Figura 6. Citología. Células redondeadas con núcleo excéntrico correspondientes a Mastocitoma.

En el caso de los plasmocitomas e histiocitomas las células son bastante parecidas, aunque en la primera la presencia del halo periférico de basofilia pálida y el núcleo excéntrico permiten distinguirlo del histiosarcoma, identificándose en ambas neoplasias figuras mitóticas aisladas y mayor número de células gigantes. En el caso del histiosarcoma las células del TVT son similares a los histiocitos aunque presentan una

marcada vacuolización citoplásmica y mayor número de figuras mitóticas y condensaciones de la cromatina típica de la metafase. La población celular de los linfomas cutáneos fue muy característica, similar a los linfocitos, aunque de mayor tamaño con alteración de la relación núcleo-citoplasma (Figura 7).

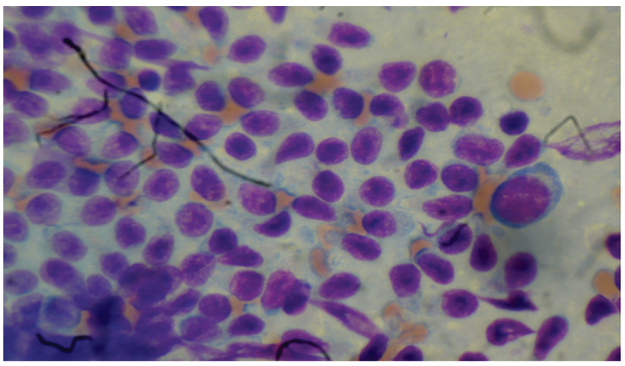

Figura 7. Citología. Población monomórfica celular de la serie linfoidea correspondiente a Linfoma cutáneo.

Citológicamente la población celular de los adenomas y adenocarcinomas sebáceos ha sido muy característica, disponiéndose en nidos celulares de citoplasma espumoso vacuolar, sostenido por una delgada matríz fibrilar con presencia de otra amorfa, sebácea fuertemente basofílica. Similares características celulares se han evidenciado en los lipomas y liposarcomas, con citoplasma vacuolar más pálido y con gran cantidad de gotitas de grasa.

Se destaca en los melanomas malignos un marcado pleomorfismo celular nuclear, con núcleo y nucléolo prominentes, con contenido variable de pigmentos de melanina, dependiendo del grado de diferenciación celular.

El hemangiopericitoma y hemangiosarcoma se presentaron poco exfoliativos, predominando en ellos los eritrocitos, estando las células tumorales dispersas entre los mismos, en forma solitaria o aislada, de tipo fusiforme con núcleo muy prominente, aunque en el hemangiopericitoma se encontraron en pequeños conglomerados celulares fusiformes.

Las células proliferantes de los adenocarcinomas perianales se observaron dispuestas en nidos tipo empalizados con variable grado de diferenciación celular. La población celular del carcinoma de células escamosas y de los fibrosarcomas felinos, a diferencia de los diversos tipos de neoplasias en caninos, evidenciaron criterios morfocitológicos malignos mucho más marcados, destacándose entre ellos el característico pleomorfismo celular nuclear, la macrocariosis y los macronúcleos. En los casos de fibrosarcoma hubo presencia variable de matríz osteoidea y mucinosa, tipo cartilaginosa.

La mayoría de las neoplasias tipificadas en la investigación efectuada, en referencia a su localización, forma, tamaño, consistencia, grado de movilidad y edad de presentación, fue coincidentes con otras investigaciones. (1,3,4,6,7,8,9,10) (Tabla 1-2).

Tabla 1. Descripción de Hallazgos de Neoplasias en Caninos

Tipo de Neoplasia	Número de casos Tipificados	Razas Caninas	Localización	Edad	Tamaño (diámetro)	Número de formaciones	Movilidad
Adenoma sebáceo	7	Pincher Mestiza Pastor Alemán Schnauzer Weimaraner	R. metacarpo, toracolumbar, Carpo, Cervical, Lumbar	6 – 9 años	0,3 – 2 cm	Únicos	Inmóviles
Adenocarcinoma sebáceo	6	Mestiza Caniche	R. del tarso, Lumbar, Parpado	8 – 12 años	0,5 – 8 cm	Únicos o Múltiples	Móviles
Adenocarcinoma de células ceruminosas	1	Yorkshire	R. Conducto auditivo externo	1 año		Única	Inmóvil
Adenocarcinoma de glándula perianal	5	Pekines Foxterrier Caniche	R. anal, Perianal, Rabo	10 – 16 años	1 – 3 cm	Únicas	Inmóviles
Adenoma de las glándulas sudoríparas	1	Mestizo	R. de las Extremidades	5 años		Única	Móvil
Basolioma o carcinoma de células basales	6	Teckel Yorkshire	R. del rabo, Labial Mandibular	7 – 10 años		Única	Inmóviles
Carcinoma de células escamosas	1	Caniche	R. Nasal	10 años		Única	Inmóvil
Fibrolipoma	5	Bóxer Mestiza Pincher	R. Costal, Pectoral, Glútea, Inguinal	12- 13 años	1 – 7 cm		Inmóvil
Fibroliposarcoma	2	Bóxer Cócker	R. Perianal, lateral del musculo	6 – 12 años	3 – 5 cm	Múltiples	Móviles

Tabla 1. Descripción de Hallazgos de Neoplasias en Caninos (continuación)

Tipo de Neoplasia	Número de casos Tipificados	Razas Caninas	Localización	Edad	Tamaño (diámetro)	Número de formaciones	Movilidad
Hemangiopericitoma	1	Caniche	R. del tarso	6 años	2 – 25 cm	Única	Inmóvil
Hemangiosarcoma	1	Pitbull	R. lateral del prepucio	8 años	3 cm	Única	Inmóvil
Histiocitoma	4	Labrador Rottweiler Mestiza Cócker	R. de las falanges, Carpo, Abdomen, Pabellón auricular	9 m – 2 años	1 – 3 cm	Múltiples	Móviles
Histiosarcoma	1	Mestiza	R. Inguinal	5 años	4 cm	Múltiples	Móviles
Linfoma cutánea	9	Bóxer Dogo de Burdeos Basset Hound Mestiza	R. Costal, Extremidades, Prescapular, Auricular, Cervical inferior	6 – 12 años	—	Únicas o Múltiples	Móviles
Lipoma	2	Caniche Weimaraner	R. Pectoral	8 – 14 años		Múltiples	Móviles
Liposarcoma	1	Mestiza	R. de la cruz	8 años		Única	Poco Móvil
Melanoma cutáneo	7	Basset Hound Pastor Alemán Rottweiler Yorkshire Mestiza	R. Frontal de la cabeza, Submandibular, Parpado, Carpo.	6 – 13 años			
Mastocitoma	27	Bóxer Mestizas Pastor Alemán Labrador Teckel Pincher	R. Cervical, Costal, Abdominal, Genital, Inguinal, Perianal, Extremidades	2 -14 años	1 – 5 cm	Únicas o Múltiples	Móviles
Plasmocitoma	1	Mestiza	R. axilar	6 años	10 cm	Única	Móvil
Indiferenciado de origen epitelial	1	Pastor Alemán	R. Párpado	4 años		Única	Inmóvil
Sarcoma	2	Maltés Caniche	R. Dorsolumbar	18 años		Únicas	Inmóviles
Tumor venéreo transmisible	4	Yorkshire Pastor Alemán Mestiza	R. Nasal, Inguinal, Costal	2 – 10 años		Múltiples	Móviles
Total	**95**						

Tabla 2. Descripción de Hallazgos de Neoplasias en Felinos

Tipo de Neoplasia	Número de casos tipificados	Razas Felinas	Localización	Edad	Tamaño (diámetro)	Número de formaciones	Movilidad
Carcinoma de Células Escamosas	1	Mestiza	R. Nasal	8 años	0,4 – 0,6 cm	Único	Inmóviles
Fibrocondrosarcoma	1	Siamés	R. Costal	Adulta	8 – 10 cm	Única	Inmóvil
Fibrosarcoma	2	Mestizas	R. Costal	10 años	8 – 10 cm	Único	Inmóvil
Fibrosarcoma con metaplasia ósea	1	Mestiza	R. del tórax	Adulta	3 cm	Única	Móvil
Total	**5**						

CONCLUSIÓN

Las neoplasias cutáneas tipificadas en la investigación correspondieron a diversos tipos en caninos, en tanto que en los felinos las casuísticas fueron escasas, constituyéndose los sarcomas como los más comunes. Entre las neoplasias cutáneas en caninos, los mastocitomas fueron los más frecuentes, seguido por el melanoma cutáneo y el linfoma cutáneo.

La citología constituye una valiosa técnica diagnóstica, útil para tipificar el origen y el comportamiento biológico, proporcionando datos de vital importancia en la práctica clínica.

Los criterios morfocitológicos microscópicos también son de gran valía al momento de caracterizar la población celular proliferante, a fin de poder determinar el origen y el comportamiento biológico de las células neoplásicas.

BIBLIOGRAFÍA

1. CAMACHO, I. 2013. Inmunofenotipificación de un linfoma orbitario en un canino de la raza Pitbull. Tesis (Doctor en Ciencias Veterinarias). San Lorenzo, Paraguay. Orientación Medicina Veterinaria. F.C.V. U.N.A. 117p.

2. FUENTES, L. 2006. Diagnóstico citológico de lesiones neoplásicas nodulares y quísticas en piel de caninos, por medio de las tinciones de Giemsa y Diff-Quick. Guatemala. Consultado en (2013, 25 de marzo). Disponible en: http://biblioteca.usac.edu.gt/tesis/10/10_1006.pdf

3. WITRHOW, S. J.; MACEWEN, S. 2008. Oncología Clínica de Pequeños Animales. 4ª ed. Madrid: Multimedia. 814p.

4. PAZ, N.; FEGEL, F.; DENZOIN, L. 2005. Mastocitoma cutáneo: Dos casos en una familia de perros Boxer. (en línea). Buenos Aires. Argentina. Consultado en (2013, 25 de marzo). Disponible en: http://veterinariosenweb.com/revista/capitulo8/nota2-1.html

5. ROMERO, I. 2010. Caracterización citológica e histopatológica de un proceso neoplásico femoral en un canino de la raza Gran Danés. Tesis (Doctor en Ciencias Veterinarias). San Lorenzo, Paraguay. Orientación Medicina Veterinaria. F.C.V. U.N.A. 112p.

6. SCOTT, D. W.; MILLER, W. H.; GRIFFIN, C. E. 2002. Muller & Kirk´s. Dermatologia en pequeños animales. 6ª ed. Buenos Aires: Intermédica.

7. FARRELLY, J. 2011. Sarcoma de Tejidos Blandos. Consulta de Difusión Veterinaria. España. 12 (184): 45. Consultado en (2013, 25 de marzo). Disponible en: http://www.consultavet.org/articulos/consulta_184_sumario.pdf

8. FUENTES, L. 2006. Diagnóstico citológico de lesiones neoplásicas nodulares y quísticas en piel de caninos, por medio de las tinciones de Giemsa y Diff-Quick. Guatemala. Consultado en (2013, 25 de marzo). Disponible en: http://biblioteca.usac.edu.gt/tesis/10/10_1006.pdf

9. KÖNIG, H. E.; LIEBICH, H. G. 2005. Anatomía de los Animales Domésticos. 2ª ed. Madrid: Panamericana. 400p.

10. MAIDANA, M. 2012. Estudio retrospectivo de neoplasias más frecuentes diagnosticadas por citología e histopatología en caninos que concurrieron al Hospital Veterinario "Prof. Dr. Vicente Núñez" del Departamento de Patología y Clínica de la Facultad de Ciencias Veterinarias en el periodo 2005-2010. Tesis (Doctor en Ciencias Veterinarias). San Lorenzo, Paraguay. Orientación Medicina Veterinaria. F.C.V. U.N.A. 60p.