



Artículo Original

Osteotomía Valguizante en v invertida para la corrección del Genu Varum con Artrosis Unicompartimental de Rodilla

Valgus osteotomy "V" Invested for the correction of genu varum, unicompartimental gonarthrosis

Pereira López, MÁ

Servicio de Ortopedia y Traumatología del Hospital de Clínicas, Facultad de Ciencias Médicas, Universidad Nacional de Asunción,

** Tesis presentada en la Facultad de Ciencias Médicas, Universidad Nacional de Asunción, para optar al grado de profesor asistente de la Cátedra de Traumatología.*

RESUMEN

La artrosis de rodilla aparece como un evento secundario, posterior a otras alteraciones morfológicas, estructurales y funcionales que predeterminan su instalación. Los desvíos de los ejes producidos, interfieren significativamente en la mecánica articular, resultando una inequitativa distribución de cargas, desgastando aún más la superficie articular, empeorando el problema. La corrección quirúrgica de esos desvíos, mediante la osteotomía, sigue siendo la terapéutica más utilizada para revertir las deformidades angulares de la rodilla, ya sean, producidas en: varo, valgo, flexo o recurvatum. En 1940, Ottolenghi, presentó la técnica de osteotomía valguizante en V invertida, con la corrección hecha en el plano frontal alta de la tibia, para tratar la gonartrosis con deformidades en varo, con innegables ventajas sobre las demás técnicas. En este trabajo, presentamos los resultados de un estudio experimental de series temporales, en 60 pacientes de 16 a 65 años, de ambos sexos, diagnosticados (clínicamente y por imágenes) con artrosis unicompartimental de rodilla. Los mismos, fueron intervenidos con la técnica de osteotomía valguizante en V invertida asimétrica, en el Servicio de Traumatología del Hospital de Clínicas, de la Facultad de Ciencias Médicas U.N.A y sanatorios privados. Los resultados mostraron una significativa recuperación de la alineación y funcionalidad articular en el 99% de los casos ($x^2/p \leq 0,05$), evaluados a los nueve meses post-cirugía. Se observó asimismo que el 63% de las artrosis unicompartimentales fueron de la rodilla derecha, con el grado 3 de la escala de Ahlback y del sexo femenino. El 46.6%, tenían de 50 a 60 años de edad. Se destacó el bajo índice de complicaciones (9%) atribuible a esta técnica quirúrgica. Todos los intervenidos retomaron sus actividades rutinarias en el tiempo estimado, aquellos pacientes mayores lo hicieron más lentamente. Se destaca además, el bajo costo y practicidad, en comparación con otras técnicas de osteotomía o la artroplastía.

Palabras clave: Genu varo atrósico; osteotomía; artroplastía

* *Autor correspondiente:* **Dr. Miguel Ángel Pereira Lopez.** Servicio de Ortopedia y Traumatología del Hospital de Clínicas, de la Facultad de Ciencias Medicas U.N.A. Asunción Paraguay. Correo electrónico: dr.mapl@hotmail.com

ABSTRACT

Osteoarthritis of the knee is secondary to other morphological and structural alterations. The deviations of the axes there produced, significantly interfere with the joints' mechanics, resulting in an uneven weight distribution, further eroding the joint surface and making the problem worse. Surgical correction of these deviations through osteotomy remains the most widely used treatment for reversing the angular deformity of the knee, whether produced in: varus, valgus, or recurvatum. In 1940 Ottolenghi introduced the inverted V technique of valgus osteotomy, with the correction made at the top of the frontal plane, for the treatment of osteoarthritis of the knee with varus deformity, with undeniable advantages over other techniques. In this paper, we present the results of a time series, applied to 60 patients aged 16 to 65 years, of both sexes, diagnosed (clinically and imaging) with unicompartimental osteoarthritis of the knee. They were operated on with the technique of valgus osteotomy in asymmetric inverted V in the Trauma Service, Hospital de Clínicas, Faculty of Medical Sciences and in private practice. The results showed a significant recovery (Chi square test $P = \leq 0.05$) of alignment and joint function in 99% of cases evaluated at nine months post surgery. It was also noted that 63% of unicompartimental osteoarthritis of the knee were right, Ahlbäck grade 3, female. 46.6% were 50 to 60 years of age. The rate of complications (9%) attributable to this surgical technique was remarkably low. All patients undergoing surgery resumed their routine activities in the estimated time; older patients did so more slowly. Its low cost and convenience are also noted, compared with other techniques of osteotomy or arthroplasty.

Keywords: *Genu varus osteoarthritic; osteotomy; arthroplasty*

INTRODUCCIÓN

La artrosis del compartimiento interno de la articulación femorotibial, con desviación axial del eje en varo (genu varo artrósico) es una alteración encontrada con frecuencia, especialmente en mujeres obesas y mayores de 45 años (1,2) Aunque no ha sido completamente aclarada su etiología, se cree que es necesaria primariamente la instalación de un factor mecánico con el cual interactúen trastornos hereditarios, metabólicos y hormonales. La mayoría de los portadores de ésta patología se presentan a la consulta con dolor intenso e intermitente o continuo, alteraciones de la movilidad, deformidad e inestabilidad articular. Varios motivos, pueden conducir a una distribución anormal de la transmisión de fuerzas, sin antecedente traumático, como lo son el desarrollo de fallos en el cartílago de crecimiento, escasa profundidad o irregularidad en la formación de estructuras, cambios de posición de núcleos de osificación, genu valgum o varum, disimetría de las extremidades, etc. La inestabilidad es un motivo que se realice una transmisión de cargas anormal, lo que produce un desorden en la estructura de colágeno que conduce a la artrosis. La deformidad angular de la rodilla no es un factor agravante, sino el causante de cambios degenerativos y otras patologías articulares que usualmente afectan a un único compartimiento femorotibial (2-6). El diagnóstico es fundamentalmente clínico, donde se valora la deformidad, las alteraciones en la funcionalidad articular, dolor articular en reposo o la marcha. Los estudios por imágenes son complementarios, de gran ayuda confirmatoria de la evaluación clínica para el diagnóstico oportuno, pudiéndose establecer los grados de desviación del eje mecánico así como el compromiso de cartílago articular del lado afectado (7-12). El tratamiento viene determinado por las lesiones radiográficas y especialmente por la clínica, pues como en otras artrosis hay discrepancia importante entre el deterioro radiográfico y el estado clínico del paciente. El tratamiento conservador está especialmente indicado en las formas iniciales o en pacientes de mucha edad con artrosis de evolución lenta. Se indican AINES, infiltraciones intraarticulares con hialuronatos y corticoides, también puede ayudar la fisioterapia. El tratamiento quirúrgico está indicado en las formas sintomáticas con evidentes lesiones radiográficas y respuesta al tratamiento conservador insuficiente. Habitualmente el dolor es el motivo de la intervención quirúrgica y es el paciente quien decide el momento

de la operación. A partir de los 65 años se prefiere el tratamiento de sustitución protésica, extendiéndose las indicaciones a edades más tempranas en las formas graves, siempre teniendo en cuenta que la supervivencia de la prótesis de rodilla es en promedio de 10 años (15-20).

La limpieza articular es otra cirugía paliativa, propuesta fundamentalmente por Magnuson, que busca eliminar todas las estructuras patológicas que son origen de la sintomatología clínica, como los osteofitos, focos de sinovitis, cuerpos libres intraarticulares y superficies articulares en fase de despegamiento.

La osteotomía como procedimiento para la corrección de deformidades de las extremidades, puede encontrarse entre los procedimientos ortopédicos más antiguos. Han surgido diversas técnicas de osteotomía, con el objeto de devolver la alineación normal de la rodilla, buscando de este modo una redistribución de las fuerzas de presión articular (efecto mecánico). Entre todas las demás técnicas "la osteotomía valguizante en V invertida asimétrica" se caracteriza por no ser una técnica de sustracción, ni adición, por lo tanto, no acorta ni alarga el miembro, permite correcciones secundarias, es auto-estable por obra del encaje interfragmentario y presenta una recuperación rápida, buena consolidación y con menos complicaciones que otras técnicas. Esta técnica quirúrgica propuesta en primer término por Ottolenghi, en 1940 (21, 33) y modificada por el Dr. Aiello hacia 1970, no necesita de material de osteosíntesis, es práctica y de bajo costo. Es por estos motivos que venimos implementando, desde aproximadamente más de 10 años con muy buenos resultados en la Cátedra de Ortopedia y Traumatología del Hospital de Clínicas y en este trabajo queremos hacer conocer los resultados de nuestra experiencia con 60 pacientes intervenidos.

MATERIAL Y METODO

Estudio experimental de series temporales en 60 pacientes de ambos sexos, de hasta 65 años, con diagnóstico confirmado de genu varo, con artrosis unicompartimental de rodilla, sometidos a la osteotomía valguizante en V invertida (asimétrica), para su tratamiento, realizado en el Hospital de Clínicas de la Facultad de Ciencias Médicas (FCM-UNA), en el Hospital Nacional de Itauguá y en sanatorios privados (UNIMEDIC e Internacional) a partir de enero de 1997 hasta diciembre de 2007.

Pacientes: Los pacientes fueron seleccionados en base a un protocolo que contempló, un examen físico detallado, la identificación y la cuantificación de la lesión por medio de radiografías. La osteotomía se realizó en pacientes con genu varo artrósico unicompartimental, no obesos, no diabéticos, no varicosos, de hasta 65 años de edad, de ambos sexos, con dolor persistente e incapacitante a pesar del tratamiento conservador, con impotencia funcional moderada o grave, buena movilidad (mayor de 90° y radiografías con grado 2, 3 y 4 de Ahlback (Grado 1: Disminución de la luz articular en menos del 50%. Grado 2: pinzamiento de la luz articular.; Grado 3 y 4: hundimiento del compartimiento interno menor a 5 mm). Quedaron excluidos aquellos pacientes que presentaban rodillas casi inmóviles, deformidad en varo (mayor de 20°), radiografías con grado 5 de Ahlback y pacientes que teniendo en cuenta sus actividades cotidianas, se beneficiarían más, con una artroplastía que con la osteotomía.

Variables: resultados obtenidos post-cirugía en cuanto a la corrección del eje y la recuperación de la funcionalidad de la articulación de la rodilla, (por medio de una evaluación pre y post quirúrgica), que comprendió: Amplitud y movilidad articular mínimo 90°; Magnitud de la desviación en varo (inferior a 15°), Atrofia del cuádriceps; Descompensación del varo; Distensión ligamentaria; Rigidez articular matutina; Dolor y tumefacción de la rodilla; crujido articular. Otras variables: sexo, peso, procedencia, ocupación, edad, lado afectado, grado de artrosis (escala de Ahlback), valores de desviación en varo pre-quirúrgico y corrección postquirúrgica en valgo, complicaciones post-operatoria, tiempo de consolidación del foco osteotomizado, tiempo de rehabilitación kinésica, tiempo de recuperación de actividades de rutina, estimación del costo de la osteotomía versus la artroplastia. Para determinar la significancia estadística de la variable de interés en los parámetros evaluados, se utilizó la prueba del "Chi cuadrado" del Programa EPI INFO 06, se consideraron significativos los valores pre y postquirúrgicos, con un valor de $p < 0.05$.

Asuntos éticos: Este trabajo fue desarrollado con el consentimiento informado de todos los participantes, los cuales fueron informados de los fines exclusivamente académicos. También se les aseguró la confidencialidad de los resultados.

Técnica quirúrgica: Se realizó Osteotomía valguizante en V invertida (asimétrica) tibial alta, en el plano frontal, en forma de V con vértice proximal y sin que sus ramas sobrepasen la tuberosidad anterior de la tibia. La cirugía se inició colocando al paciente anestesiado en decúbito supino, con el miembro en rotación interna.

Se realizó la hemostasia preventiva, temporaria, con manguito neumático o lazo compresivo (Smarch), en la raíz del muslo, a modo de preservar la circulación. Luego se procedió a la osteotomía del peroné previa a la osteotomía proximal de tibia. (Fig. 1 y 2). La vía de abordaje a la cara externa de la epífisis tibial proximal, se realizó la separación de la fascia, del compartimiento antero externo (fasciotomía preventiva), para preservar el trayecto del nervio tibial anterior y evitar el síndrome compartimental.

Diseción del borde medial de la incisión, hasta encontrar el tendón rotuliano, exponiendo de paso la porción vecina de la cara anterior de la metáfisis tibial, identificando el tendón patelar y su inserción en la tuberosidad anterior de la tibia (Fig. 3 y 4). Sección a punta de bisturí, de la inserción superior de la aponeurosis de la celda anteroexterna de la pierna, a nivel del origen óseo y desprendimiento cuidadoso del periostio, que cubre la cara externa de la metáfisis tibial, de proximal a distal, evitando sobrepasar el borde superior de la membrana interósea para no ocasionar lesiones vasculo-nerviosas. Luego y previa colocación de la rodilla en flexión de 20° para relajar las estructuras poplíteas y alejar del hueso los elementos vasculo-nerviosos regionales, se desprendió del periostio de la cara posterior de la metáfisis tibial. Manteniendo la rodilla en flexión, se realizó la osteotomía frontal en V invertida. La rama anterior de la V debe quedar proximal a la inserción del tendón patelar sin sobrepasar la tuberosidad anterior de la tibia, mientras que el vértice invertido debe quedar aproximadamente a 1-1,5 centímetros de la línea articular. La sección ósea se realizó con un osteótomo delgado, guiado por perforaciones previas, desde la cara externa hacia la cara interna. Luego se corrigió el deseje en la medida conveniente. La osteotomía se completó con la maniobra de "force" de la rodilla en valgo, realizando así, la corrección completa de la deformidad y el enclavamiento de los fragmentos, hasta conseguir los 6 grados como máximo de valgo requeridos (Fig. 5 y 6)

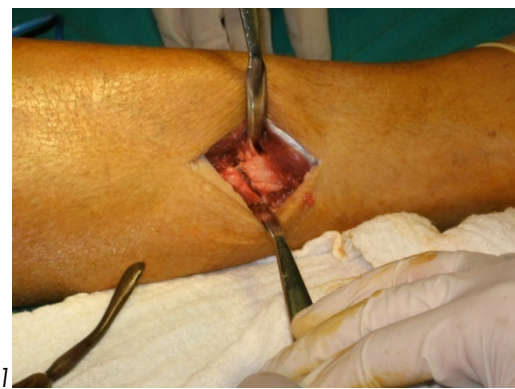
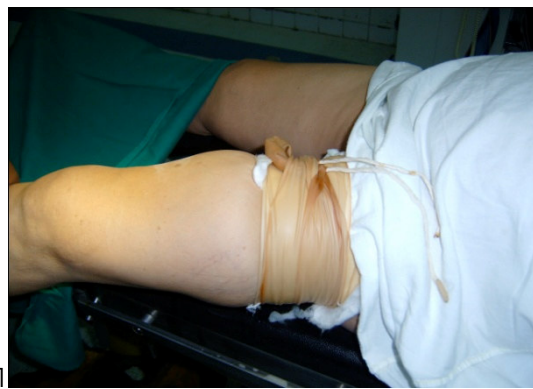
Figura 1. Manguito compresivo o lazo neumático* **Figura 2.** Previa osteotomía del peroné*

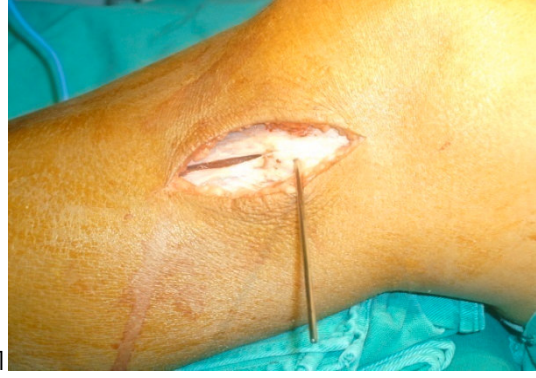

Figura 3. Abordaje y fasciotomía preventiva*

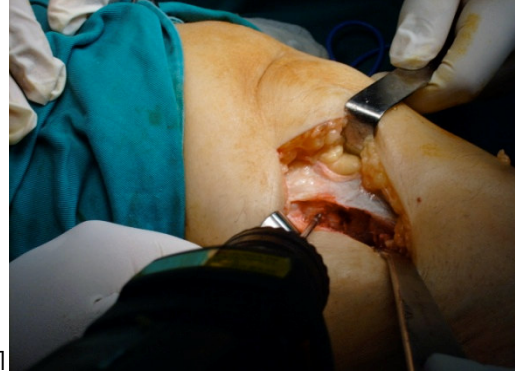

Figura 4. Exposición de la metáfisis tibial*

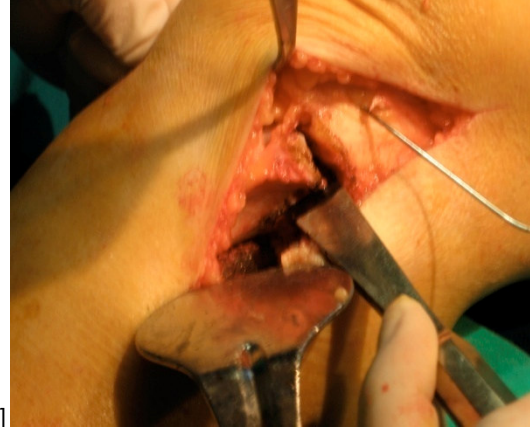


Figura 5. Osteotomía en "V" invertida*

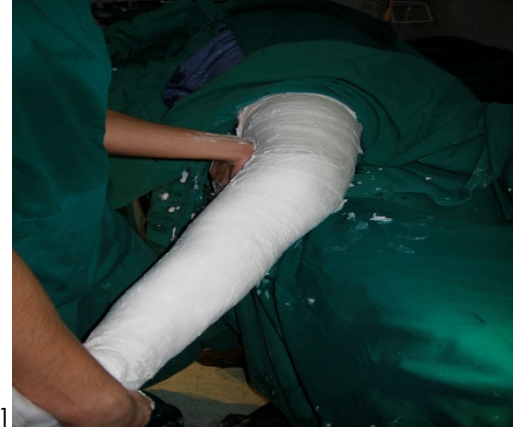

Figura 6. Maniobra de "force" en valgo de rodilla y enyesado*

***Fotografías originales del autor**

Luego se procedió a la sutura (secuencial) de la aponeurosis profunda, de la fascia superficial, el tejido celular sub cutáneo y piel, verificación de la corrección. Inmovilización con aparato de yeso inguino-pedio o inguino-maleolar. En las osteotomías valguizantes que requirieron la osteotomía del peroné, de acuerdo a nuestra experiencia, fue mejor realizarla en forma oblicua, a nivel del tercio medio inferior del peroné, para prevenir lesiones del ciático poplíteo externo, que pasa más alejado a este nivel. Sin embargo otros autores lo realizan en el tercio medio superior, a nivel de la cabeza del peroné, osteotomizando o desarticulando, aduciendo que no hay una zona realmente segura. Pero sin duda lo más conveniente es proteger la osteotomía, mediante limitadores que protejan al nervio.

Evolución, evaluación y seguimiento post-quirúrgico: Posterior a la cirugía (24 horas) se inició la evaluación postquirúrgica de cada paciente. Se le enseñó a realizar contracciones isométricas del cuádriceps, en forma progresiva. A los 15 días siguientes se permitió la deambulación con muletas y con apoyo parcial según tolerancia. A las 6-8 semanas fueron retirados los yesos de inmovilización, empezando la rehabilitación kinésica con movilización activa y pasiva de la rodilla. En más o menos 8 semanas según la evolución, se permitió al paciente apoyo sin muletas del miembro operado. Desde el postoperatorio inmediato se indico dieta a los pacientes considerados con sobre peso. Transcurrido un mes, procedimos a

evaluar los resultados de la cirugía, basándonos en las modificaciones actuales de los parámetros preoperatorios, ya sea, observando mejoría completa, parcial o una evolución desfavorable de los mismos. El seguimiento de los pacientes se inició desde el primer día de post operatorio, completándose a los nueve meses. Durante los tres primeros meses la evaluación fue realizada en el consultorio, una vez, por semana, y desde el cuarto, al noveno mes, una vez, cada 2 o 3 semanas respectivamente. Estas evaluaciones incluyeron: inspección clínica de la rodilla, interrogatorio al paciente, movilidad y funcionalidad activa y pasiva, toma de radiografías e informe de rehabilitación por fisioterapia.

RESULTADOS

De los 60 pacientes del estudio, la mayoría fueron mujeres (63%), con un peso adecuado para su talla (53%), con artrosis unicompartimental en la rodilla derecha (75%), provenientes del Gran Asunción (67%), ocupación ama de casa (46%). El 50% de estos pacientes fueron intervenidos en el Hospital de Clínicas-FCM (Tabla 1)

Tabla 1.
Datos generales de los pacientes
n=60

Variables	n/ %
Sexo	
Masculino	22 (37)
Femenino	38 (63)
Peso	
Bajo	7 (12)
Adecuado para su talla	32 (53)
Sobrepeso	21 (35)
Lado afectado	
Rodilla derecha	45 (75)
Rodilla izquierda	15 (25)
Procedencia	
Asunción	12 (20)
Gran Asunción	40 (67)
Rural	8 (13)
Ocupación	
Ama de casa	28 (46)
Vendedora	10 (17)
Empleada	12 (20)
Otros	10 (17)
Intervenido en:	
Hospital de clínicas	30 (50)
Hospital Nacional	12 (20)
Sanatorios privados	18 (30)

Se destacaron aquellos pacientes con edades comprendidas entre los 50 y 60 años (46.6%) con mayor frecuencia de artrosis unicompartmental, con grados 2 y 3 de Ahlbäck (tabla 2 y 3).

Tabla 2. Edad de los pacientes

Edad	n/ %
0 a 16 años	01 (1.6)
17 a 27	02 (3.4)
28 a 38	04 (6.6)
39 a 49	17 (28.4)
50 a 60	28 (46.6)
61 a 65	08 (13.4)
Total	60 (100)

Tabla 3. Distribución por Escala de Ahlbäck

Escala	n/ %
Grado 1	0
Grado 2	17 (28)
Grado 3	38 (63)
Grado 4	05 (09)
Total	60 (100)

La mayor parte de los pacientes presentó una artrosis unicompartmental, con hundimiento del compartimiento interno, menor a 5 mm., y otros con pinzamiento de la luz articular, estadios coincidentes con los grados 2 (28%) y 3 (63%) de la escala de Ahlbäck, respectivamente (Tabla 3).

La mayoría, de los intervenidos no presentaron complicaciones graves, la que es atribuible a esta técnica quirúrgica, en cuanto a la evolución de los mismos, el 100 % se recuperó en el tiempo estimado, los pacientes de mayor edad se recuperaron más lentamente (Tabla 4).

Tabla 4. Evolución de los pacientes intervenidos con la osteotomía valgizante en "V" invertida (9 meses postquirúrgicos)

<i>n=60</i>	
Complicaciones post- operatorias	n/ %
Esfacelos de heridas	3 (5,0)
Infecciones	2 (3,5)
Sin complicaciones	55 (91,5)
Tiempo de internación	
3 - 5 días	60 (100)
Tiempo de inmovilización	
6 - 8 semanas	60 (100)
Tiempo de consolidación del foco osteotomizado	
6 - 8 semanas	60 (100)
Tiempo de rehabilitación kinésica	
3 meses	60 (100)
Recuperación de actividades	
3 a 6 meses	60 (100)

La movilidad articular no tuvo variaciones en el pre y post-quirúrgico, pues todos los pacientes superó los 90° de movimiento; en cuanto al crujido articular no se observaron diferencias significativas antes y después, ya que la articulación no fue invadida en la cirugía; en los demás parámetros se han observado, marcadas disminuciones en el post-quirúrgico ($p < 0.005$). Ver tabla 5.

Tabla 5. Evaluación pre y post quirúrgica de pacientes con Genu varo y artrosis unicompartimental de rodilla (Nueve meses de evolución). n = 60

Evaluación	Pre-quirúrgica n/%	Post-quirúrgica n/%	Prueba Chi 2 OR IC95%
1- Movilidad articular (flexión > 90°)	60 (100)	60 (100)	Sin variaciones
2- Deformidad articular en Varo < 15°	60 (100)	0 (varo)	661,0 (82,7- 7113,2)
3- Atrofia del cuádriceps	36 (60)	5 (8.3)	p=0,000001
4- Descompensación del varo	16 (27)	1 (1.6)	16,50 (5,31 – 54,90)
5- Distensión ligamentaria	25 (41)	4 (6.6)	p=0,0001
6- Rigidez articular matutina	42 (69)	6 (10)	21,45 (2,80 – 450,04)
7- Dolor en actividad	58 (99)	3 (5.0)	p=0,00061
8- Dolor en reposo	15 (25)	1 (1.6)	10,00 (2,95 – 37,27)
9- Tumefacción de rodilla	12 (20)	2(3.3)	p=0,00075
10- Crujido articular	54 (90)	50 (86)	21,00 (7,03 – 66,1)
			p=0,00012
			551,0 (73,7- 6117,5)
			p=0,00001
			19,67 (2,56 – 413,8)
			p=0,00071
			7,25 (1,43 – 49,46)
			p=0,003
			No significativo

DISCUSIÓN

Las diversas técnicas de las osteotomías tibiales valguizantes, incluida “la osteotomía valguizante en V invertida asimétrica,” están indicadas en patologías como: el genu varo artrósico; la osteocondritis disecante; la osteonecrosis etc. La finalidad del tratamiento, es conseguir el traslado de cargas o del eje mecánico, desde el compartimiento afectado al lado correspondiente y redistribuir las cargas en las superficies articulares respectivas con la alineación de los ejes de la deformidad en el plano frontal (3, 14, 15). Un alto nivel de corrección del varo, la reversión de los síntomas clínicos de la artrosis y un bajo índice de complicaciones postoperatorias, es atribuible a la adecuada selección de los sujetos, (edad, peso, grado artrósico, movilidad, dolor etc.) Los pacientes de 16 y 26 años, portaban la enfermedad de Blount desde la niñez, a los pacientes añosos de más de 60 años (13%), hemos considerado sus actividades ya que muchos siguen trabajando y necesitan mantener su movilidad. Hemos incluido en la cirugía, a pacientes con grado 4 de Ahlbäck (9%), cuando constatamos por imágenes, la integridad del platillo tibial interno, la ausencia de subluxación lateral de la tibia y una estabilidad articular aceptable. Al no requerir material de osteosíntesis (es autoestable por encaje interfragmentario), se facilita su consolidación y costo. La corrección del deseje en el plano frontal, permite el alineamiento, durante el acto quirúrgico o bien después de cubrir la herida con apósito, antes de confeccionar el yeso inmovilizador, y si hubiera algún error de cálculo, o se perdiera la corrección en el postoperatorio inmediato, se pueden realizar las modificaciones del caso durante el transcurso de la primera semana posteriores a la osteotomía. (30, 31) De existir un compromiso de la articulación fémoro patelar, la técnica también permite el adelantamiento de la tuberosidad anterior de la tibia, (efecto Maquet) para disminuir la fricción fémoro patelar.

Con relación al dolor que manifestaron algunos pacientes anterior y posteriormente a la cirugía su desaparición o disminución fue uno de los principales efectos observados al descomprimir el compartimiento afectado, la persistencia de dolor se debió a la magnitud de la osteocondritis crónica, en alguno de ellos. Los parámetros inmovilización, dolor, rigidez etc.), fueron decreciendo paulatinamente a lo largo de su evolución

hasta desaparecer totalmente. Aunque otros autores recomiendan una valguización de hasta 10° (7, 18, 34), nosotros hemos tenido muy buenos resultados al llevar la angulación a 6° en valgo, donde se observó la inversión de la carga pasando del compartimiento interno al externo, por lo tanto como señalan (19), valores de hipercorrección mayores a 6° estarían comprometiendo al compartimiento externo con más del 95 % de la carga a posteriori, por lo que es nuestro criterio no sobrepasar este límite. Los ángulos de corrección valguizante en nuestros pacientes abarcaron hasta 6° como máximo, para el varo superior a 9°, esta escala de corrección fue decreciendo hasta el 0° (neutro) con 14°-15° de varo. La rehabilitación lo indicamos al tercer día tras la cirugía para prevenir la patela baja y menor riesgo de trombosis venosa profunda, en pacientes al límite de edad; con sobre peso y sedentarios. La deambulación, sin apoyo, con muletas se inició a las 24 horas, el apoyo con carga parcial a las dos semanas, según tolerancia. La movilización activa y la funcionalidad articular se trabajó al retirar el yeso. (31, 36, 42, 43) Es sabido, que el inconveniente más importante de este tratamiento, es su deterioro progresivo con los años post cirugía, según autores como (35, 45) refieren que el tiempo de vida útil de una osteotomía bien practicada e indicada es de 8 a 10 años. El Prof. Daniel Goutallier, de la Universidad de Lyon en sus trabajos sobre la vida útil de las osteotomías muestra que en los mejores resultados a largo plazo, se consigue un 70% de efectividad a los 10 años y que esto podría ser elevado al 80%, si se tomaran en cuenta los factores que alteran con el tiempo, a las realineaciones frontales post operatorias. Entre las bondades de esta técnica podemos citar:

Permite correcciones de máxima amplitud, sin acortar la longitud del miembro.

No requiere adición ni extracción de cuñas óseas; Admite correcciones secundarias, en el postoperatorio inmediato, si ello fuera necesario.

No requiere material de osteosíntesis, ya que es autoestable por el encaje interfragmentario que presenta.

Presenta un bajo índice de complicaciones, pues la consolidación es rápida y segura a causa del íntimo contacto entre los fragmentos óseos, esto asegura además una rápida y completa recuperación del movimiento. En nuestro caso las complicaciones fueron menores y no hemos observado limitaciones articulares debido a la cirugía.

Su localización supratuberositaria, asegura la reubicación del aparato extensor y su acción coadyuvante como estabilizador.

Esta osteotomía no altera el grado de inclinación, ántero posterior de la superficie articular. Por último, con respecto a la vieja antinomia de artroplastia, versus osteotomía, consideramos que hoy está muy claro que la osteotomía se presenta como una técnica ideal, para tratar la artrosis unicompartimental en pacientes jóvenes con una alta demanda de actividades, los reemplazos articulares son para pacientes fisiológicamente mayores y con baja demanda de actividad física, las prótesis unicompartimentales no debería ser considerada como una opción en pacientes jóvenes, muy activos principalmente por su vulnerabilidad ya que el límite para ello impondría la parte mecánica.

AGRADECIMIENTO

Quiero agradecer principalmente a todos nuestros pacientes que colaboraron para realizar este trabajo, además un reconocimiento muy especial a los colegas médicos, profesores que me ayudaron con sus acertadas opiniones en el transcurso de la elaboración de la tesis.

REFERENCIAS BIBLIOGRÁFICAS:

1. Ramos Vertiz AJ. Traumatología y Ortopedia. 2da. Ed. Buenos Aires: Editorial Atlante, 2000. p. 859-66.
2. Munuera L. Introducción a la Traumatología y Cirugía Ortopédica. Madrid, McGraw-Hill-Interamericana de España. 1999. p. 96-109.

3. Maquet, P. Biomechanics of the knee with application to the pathogenesis and surgical treatment of osteoarthritis, 3ra.ed. Berlin: Editorial Heidelberg;1976. p102
4. Gómez Vaquero C, Filter J. Que sabemos hoy sobre la fisiopatología de la Artrosis, Editorial Jano, Buenos Aires; 2000. p. 23- 35.
5. Lerat J. Semiología y traumatología de la rodilla. Manuales de traumatología. Facultad de Medicina de Lyon Sud Francia, 2005. p. 17-52.
6. Goh JC, Bose, K., Khoo BC. Gait analysis study on patients with varus osteoarthritis of the knee. Rev. Clin Orthop. 1993; 294: 223-228.
7. Campbell. Cirugía ortopédica. Trastornos no traumáticos de origen diverso. 3ra ed. Brazilia: Editorial Guanábara; 1998. p. 804- 808.
8. Henderson, R., Kemp, J., Grenne W. Adolescent Tibia Vara: Alternatives for operative treatment. J Bone Joint Surg Am. 1992; (3): March 1992; 342-350.
9. Julio De Pablos. La Rodilla Infantil.(2ª. Edic). Edit.Ergon. Madrid, 2003:165-7.
10. Tachdjian, Mihran O. Ortopedia Pediátrica. Edit. Mc. Graw-Hill. Madrid, 1996; 2835-2846
11. Santilli C. Ortopedia Pediátrica. 5ta. Ed.Barcelona: Revinter. 2003. 203-205.
12. Staheli. Ortopedia Pediátrica. 3ra. Ed. Barcelona: Marban. 2003. 23-123p
13. Consejero; B. Tratado de traumatología de la rodilla, Osteotomías; Editorial Panamericana; Madrid, (28): 2002, 409 – 417.
14. Coventry, Mark Upper Tibial Osteotomy for Gonarthrosis. Orthopedic Clinics of North America. Vol 10, N° 1, January 1979; p. 894-96.
15. De Boer P, Boenish U. Osteotomía proximal de tibia en gonartrosis con genuvaro: Técnica de Maquet modificada. Tec. Quirúrgicas en ortopedia y traumatología (edición española) 1995; 4 (4): 215-225.
16. Billings A, Scout DF. Et al. High tibial osteotomy with a calibrated osteotomy guide, rigid internal fixation and early motion. Long term follow up. J Bone Joint Surg (Am) 2002; 82: 70-9.
17. Jiménez Paz J. González Busto I. Artrosis: Patogenia y Desarrollo; Rev. De Ortopedia y Traumatología 2002; 46 (05): 401 – 416.
18. Cass JR., Byan R.S. High tibial osteotomy. Clin. Orthop. 1988; 230: 196-9.
19. Insall JN., Joseph DN., Marka C. High tibial osteotomy for varus gonarthrosis. A long term follow-up study. J Bone Joint Surg (Am) 1984; 66: 1040-9.
20. Garipey Roger. Osteotomía valguizante de tibia proximal con abordaje lateral para el genu varo. University of Montreal Canadá. Acta of orthop and trauma.1994,47 A: 39-47.
21. Camanho L.G. Ortopedia do adulto, osteoartrose do joelho, Soc. Bra. de Ortop. y traumat. Ed. Revinter. 2003; 24: 257-263.
22. Morgado I; Perez C; Moguel M; et al. Guía del manejo clínico de la artrosis de cadera y rodilla, Rev. Soc. Esp. del Dolor 2005; 12: 289 302.

23. Arbia G; Miranda G; Ramirez C; Bustamante C, et al. Osteotomía tibial supratuberositaria, experimentación en hueso cadavérico, para medición de presiones unicompartimentales, Rev. AAOT, 1997, Vol. 66, (2), 143- 147.
24. Rueda J. L; Céspedes Pinto L. Osteotomía valguizante proximal autobloqueante, de tibia para el manejo de la artrosis femorotibial y la artrosis patelofemoral asociada, Vs. Osteotomía cupuliforme. Rev. de la Univ. Ind. de Santander, 287: 2000, 321- 335.
25. Cerqueira N.B.; Gonçalves de Sousa J.M.; Fonseca E., Osteotomía alta da tibia em V invertido no tratamento da artrose do joelho, Rev. Brás. Ortop.: vol. 28, nro. 5, maio 1995, 273 276 pp.
26. Fernandez, R Ordoñez J.M. Papel actual de la osteotomía de rodilla en la Artrosis, Rev. Ortop. y Trau., 2002, nro. 5 (46), 465 – 475,
27. Cabrera, C; Arce, G. Resultados en el tratamiento de la artrosis de rodilla, con osteotomía tibial, Bol. Trab. Soc. Arg. Ortop., 34: 547-549, 1970.
28. Sánchez, M; Prieto, J.L, Veja, A, Artrosis de la rodilla, Manual S.E.C.O.T. Buenos Aires; Editorial Panamericana, 2003, p. 650 – 657.
29. Maquet, P. Treatment chirurgical de l'artrose femorotibiale. Acta Orthop. Bélgica, 1982; 48:177.
30. Aiello, C.L. Surgical treatment of the osteoarthritis knee. 12th. Congress of the S.I.C.O.T. Reports, Mar del Plata, Argentina; 1972. p. 718-725.
31. Aiello, C.L. Osteotomía tibial alta en V encajada, en las gonartrosis con deseje. Acta Otrtop. Latín-Am. 2: 1974: 58-62.
32. Arnoldo, L. Intraosseus hypertension and pain in the knee. J. Bone Joint Surg. 1975, (3): 243 – 247.
33. Ruiz Manrique, A; De Cuadras, J.Perton P.Osteotomía tibial alta, asociada a patelectomía en el tratamiento del genu varo artrosico.Rev.Ortop.Traumat.1991; 35: IB (5): 345-348.
34. Berman, AT, Bosacco, SJ, Krishna S, Avolo, A. Factors influencing long term results in high tibial osteotomy. Clin. Orthop. 1991; 272:192 – 198.
35. Gill, T; Schemitsch EH; Brick, GW;Thornhil, TS. Revision total knee arthroplasty after fail unicompartimental knee arthroplasty or high tibial osteotomy.Clin Orthop.1995;321:10-18.
36. Goutallier, D; Hernigou, P; Bedevielle. D. et. al. Devenir a plus de 10 ans de 93 Ostéotomies tibiales effectues pour gonarthrose interne sur genou-varus. Rev. Chir.Orthop. 1986; 72: 101- 106.
37. Catagni, MA; Guerreschi, T. et al. Treatment of the genu varum in media compartment. Orthop. Clin. North Am. 1994; 25 (3): 509-514.
38. Bruce, W; Wright, J. High tibial osteotomy. J.Am.Acad.Orthop. Surg.2005; 3 (4): 279-289.
39. Schultz, W; Gobel, D. Articular cartilage regeneration of the knee joint after proximal tibial valgus osteotomy. Knee Srug. Sport Traumatol. 1999, 1: 29 – 36
40. Naudie, D, Bourne RD, Rorabeck, CH, Bourne, TJ. The Insall award survivorship of the high tibial valgus osteotomy. 10 to 22 year follow up study, clin Orthop. 1999, 397: 18 -27.
41. Grahan A., Apley, L.; Salomón, A. Tratamiento de fracturas y deformidades, 3ra. ed. Editorial Masson, 1996, España; 462 – 468.

42. Bermúdez Rey, C; Muñoz, E.; Rocha, C. Experiencia con los pacientes llevados a osteotomía valguizante de tibia, Rev. Col. de Ortop.yTraum.Vol.19(1):2005, 51–56
43. De los Ríos, A; Saavedra, A; Palacios, J. Osteotomía tibial valguizante de apertura, Soc. Col. de Ortop. y Traum. Vol. 18 (9): 2004, 67 – 71.
44. Turek, Samuel, Ortopedia, principios y aplicaciones, T2., Edit. Salvat, Barcelona España, 1982, 1435 – 1439.
45. Rinonapoli, E; Manzini, G.V.; Covaglia, A; Misiello S. Tibial osteotomy for varus gonarthrosis. A 10 to 21 year of follow up study. Clin. Orthop. 1998.353:185-93.

