

## ARTÍCULO ORIGINAL

### Drenaje Biliar Percutáneo: Técnica, indicaciones y resultados

*Percutaneous biliar drainage: Techniques and results*

Dr. Guido Parquet V, Auxiliar de la enseñanza. Primera Cátedra de Clínica Quirúrgica. Hospital de Clínicas – FCM-UNA

Dra. Silvia Ortiz B, Interna. Hospital de Clínicas – FCM-UNA

Prof. Dr. Castor Samaniego A, Jefe de Departamento. Primera Cátedra de Clínica Quirúrgica. Hospital de Clínicas – FCM-UNA

Dr. Alejandro Giménez V, Jefe de Sala. Primera Cátedra de Clínica Quirúrgica. Hospital de Clínicas – FCM-UNA

#### RESUMEN

**Antecedentes:** La descompresión de la vía biliar puede lograrse empleando métodos quirúrgicos, endoscópicos o percutáneos; los procedimientos de drenaje percutáneo (DP) aplicados a la ictericia obstructiva brindan resultados muy alentadores.

**Pacientes y método:** Diez y nueve pacientes con ictericia obstructiva tratados con DP fueron seleccionados para este estudio retrospectivo que tiene por objetivo estudiar las indicaciones, técnica y resultados. El procedimiento fue realizado con guía imagenológica (ecografía, radioscopia y tomografía axial computarizada) y se colocó un catéter pigtail con técnica de Seldinger.

**Resultados:** La ictericia se debía a una enfermedad neoplásica inoperable en 18 casos; el restante corresponde a una estenosis benigna postoperatoria. En 12 casos las lesiones afectaban la vía biliar proximal (arriba del cístico) y en los 7 restantes en la porción distal (infracística). En el 84% de los casos el drenaje fue exitoso (16% resultó fallido en el primer intento). Se comprobaron 4 complicaciones, relacionadas al mal estado del paciente. La mortalidad fue del 21%.

**Conclusión:** los pacientes con obstrucción biliar neoplásica inoperable pueden ser tratados mediante un DP; los resultados preliminares son buenos, pero pueden ser mejorados.

**Palabras clave:** Drenaje biliar percutáneo.

#### ABSTRACT

**Introduction:** Decompression of the biliary tree can be accomplished using surgical, endoscopic, or percutaneous techniques. Percutaneous drainage procedures applied to obstructive jaundice offer promising results.

**Methods:** Nineteen patients with obstructive jaundice treated with percutaneous drainage were selected for this retrospective study. The objective was to review the indications, technique and results. All procedures were performed under imagenological guidance (ecography, radioscopia or axial computed tomography) and a pigtail catheter was placed using the Seldinger technique.

**Results:** Jaundice was due to an inoperable biliary malignancy in 18 patients. The last patient had a benign postoperative biliary stricture. In 12 cases, the proximal common bile duct was affected (above the cystic duct), and in 7 cases the distal common bile duct (bellow the cystic duct). In 84 % of the cases the biliary drainage was successful (16 % were not accomplished in the first try). Four complications are reported; all related to the bad general condition of the patients. Mortality was of 21 %.

**Conclusions:** Patients with inoperable malignant obstruction of the bile duct can be treated with percutaneous drainage. Preliminary results are good but can be improved.

**Key words:** Percutaneous biliary drainage

#### INTRODUCCION

La cirugía mínimamente invasiva - representada por la cirugía endoscópica, la video cirugía y la cirugía percutánea – se ha incorporado al arsenal terapéutico en los últimos años. De estas tres ramas, la menos conocida es la cirugía percutánea, también conocida como intervencionismo guiado por imágenes o radiología intervencionista (1).

El intervencionismo se define como la práctica de procedimientos diagnósticos y terapéuticos a través de incisiones mínimas, realizados con catéteres, guías, balones y stents, controlados y guiados por radioscopia, ecografía, tomografía computarizada o resonancia nuclear magnética (2).

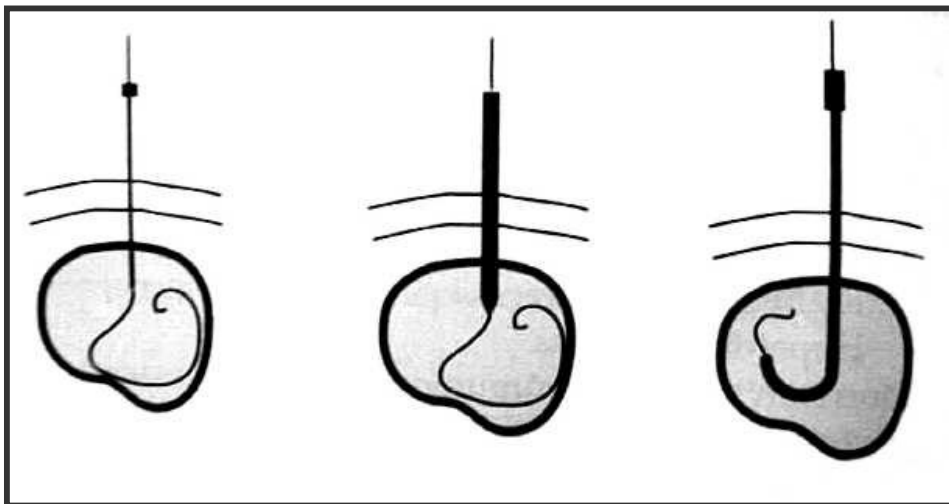
La aplicación de los procedimientos percutáneos para la descompresión de una vía biliar obstruida resulta, desde hace al menos una década, un avance en el manejo de enfermos graves a veces inoperables; el drenaje biliar – temporal o definitivo mediante técnicas mini-invasivas – constituye un logro significativo de la ciencia médica (2).

Inicialmente las técnicas de drenaje biliar percutáneo se empleaban sobre todo en el tratamiento de las ictericias obstructivas de naturaleza neoplásica, con el propósito de descomprimir los conductos y paliar los síntomas como única medida en pacientes considerados inoperables. Más adelante, gracias al continuo perfeccionamiento de las técnicas e instrumentos, fue posible extender el campo de acción a las patologías benignas de las vías biliares, con posibilidad cierta de efectuar intervenciones definitivas (3).

Los objetivos del presente trabajo son: analizar las características de una serie de pacientes sometidos a drenaje biliar percutáneo, evaluar las indicaciones, la técnica utilizada y los resultados inmediatos.

## MATERIAL Y METODO

Una serie de pacientes sometidos a drenaje biliar percutáneo en la Primera Cátedra de Clínica Quirúrgica entre enero 1997 y noviembre 2004 fueron seleccionados para un estudio observacional y retrospectivo. Se procedió a la revisión de las historias clínicas de los pacientes con síndrome icterico obstructivo; del total de 229 casos, 19 (8,3 %) quedaron seleccionados.



**FIGURA 1:** Técnica de Seldinger: Punción de la lesión y pasaje de un alambre guía a través de la aguja. Dilatación del trayecto sobre la guía. Colocación del catéter sobre la guía.

Las vías de acceso para el procedimiento fueron la lateral derecha y la anterior izquierda; como guías se utilizaron la ecografía, la radioscopia y la tomografía axial computarizada. En todos los casos se colocó una guía metálica a través de la aguja y luego sobre la guía y con técnica de Seldinger (FIGURA 1) se dejó colocado un catéter de drenaje multipropósito (externo) o biliar (externo-interno) con cola de chanco (Pigtail), con diámetros entre 8 a 10 French.

Los pacientes fueron clasificados, conforme la topografía de la lesión y según la naturaleza de la afección en causa. Se estudió la distribución según el sexo, edad y procedencia (urgencias o consultorio).

Se analizaron además: el tiempo de hospitalización, modalidad de derivación percutánea (drenaje biliar externo, interno-externo, interno), el tipo de catéter utilizado, las guías imagenológicas empleadas durante el procedimiento (ecografía, arco en C o tomografía axial computada), complicaciones y mortalidad durante el tiempo de hospitalización.

## RESULTADOS

La serie comprende 19 pacientes con ictericia obstructiva; 18 de ellos (94,7%) correspondieron a etiología neoplásica inoperable y uno a lesión quirúrgica de la vía biliar (Bismuth 2). Según la topografía de la estenosis se hallaron 12 casos (63%) por arriba del cístico y 7 casos (37%) por debajo del mismo.

Corresponden al sexo femenino 11 pacientes (58%) y al masculino 8 (42%). El promedio de edad fue 58 años, con límites comprendidos entre 20 y 80 años.

Diez y siete pacientes procedían del Servicio de Urgencias (89%) y 2 del consultorio externo (11%).

En el año 2002 se realizó la mayoría de los drenajes biliares percutáneos hallados alcanzando el 32% (6 casos). En el año 1997 no fue encontrado caso alguno; en los años 1998, 1999, 2000, 2001 se halló solo 1 caso en cada uno; en el año 2002 6 casos (32%), en el 2003 unos 5 casos (26%) y en el 2004 4 casos (21%).

Los días de internación de estos pacientes oscilaban entre 11 y 20 días correspondiendo a un 32%, hasta 10 días un 21%, de 21 a 30 días el 21%, de 31 a 40 días el 11%, de 41 a 50 días el 11% y a más de 50 un 5%.

Según la modalidad de la derivación realizada se obtuvieron los siguientes datos: drenaje biliar externo 12 casos (63,2%) y drenaje biliar interno-externo 7 casos (36,8%). En tres pacientes sometidos inicialmente a un drenaje biliar externo, el mismo fue posteriormente cambiado por un drenaje biliar externo-interno. En los otros cuatro casos se realizó un drenaje biliar externo-interno de primera intención.

La vía de acceso lateral derecha fue empleada en 12 casos (63%). En estos se utilizó como guía la radioscopia. En 6 casos (32%) se accedió por la vía anterior izquierda con guía ecográfica y en 1 solo caso fue guiado por tomografía axial computarizada.

Cuatro pacientes desarrollaron complicaciones luego del procedimiento: sepsis en 3 casos (16%) y hemorragia en 1 caso (5%).

La mortalidad fue del orden del 21% (4 pacientes).

## DISCUSION

A pesar de los múltiples trabajos publicados no se asiste hasta el presente a un consenso acerca del abordaje más idóneo para la descompresión de la vía biliar. La práctica cotidiana sugiere la vía endoscópica como la técnica de elección y sólo ante su fracaso técnico la vía percutánea (4).

Como indicación específica del drenaje percutáneo se establece la descompresión biliar en las obstrucciones altas (por arriba del conducto cístico). Las indicaciones suplementarias del procedimiento son (5):

- Descompresión de una obstrucción baja no resecable por cirugía y con imposibilidad de drenaje endoscópico retrógrado.
- Descompresión previa a la dilatación de una estrechez biliar o de una anastomosis biliodigestiva.
- Descompresión previa a la colocación de una prótesis percutánea.
- Ocasionalmente, antes de la extracción de un cálculo por vía transhepática percutánea.
- Tratamiento combinado percutáneo-endoscópico retrógrado.
- Descompresión inicial en la colangitis aguda grave (al no poder contar con papilotomía endoscópica, que es el tratamiento de elección).
- Colocación en forma percutánea transhepática de iridium 192 para braquiterapia de tumores de la vía biliar.
- Tratamiento transyeyunal de estenosis benignas o malignas.
- En casos seleccionados, descompresión previa al acto quirúrgico.

La descompresión biliar electiva en pacientes con enfermedad neoplásica está indicada en el preoperatorio de pacientes potencialmente resecables y en aquellos correspondientes a etapas avanzadas y que no van a ser sometidos a exploración quirúrgica. En la actualidad se acepta que se debe drenar la vía biliar en el preoperatorio de pacientes ictericos con mal estado general, bilirrubina mayor de 10 mg/dl y/o aquellos pacientes que van a someterse a neoadyuvancia (2, 6).

Los tumores biliopancreáticos pueden asentar a distintos niveles de la vía biliar, desde las localizaciones intrahepáticas y del hilio hepático, hasta el colédoco intrapancreático, pero a efectos del tratamiento paliativo los podemos dividir en altas o proximales y bajas o distales (6). En las obstrucciones bajas (por debajo del conducto cístico) se debe utilizar el drenaje endoscópico y ante el fracaso del

mismo, el drenaje percutáneo. El drenaje percutáneo se reserva para los pacientes con obstrucciones altas (2, 6, 7).

A pesar de la mejoría en las técnicas de tratamiento quirúrgico, la expectativa de vida en la mayoría de los casos de tumores de las vías biliares es inferior a seis meses. La elevada morbi-mortalidad de las mismas hacen que la colocación de una prótesis por vía endoscópica o percutánea constituya actualmente la técnica de elección para paliar la ictericia y el prurito (8, 9).

La vía lateral derecha y la anterior izquierda son los dos accesos utilizados en el drenaje de la vía biliar en la serie reportada. La elección de una u otra vía de acceso depende principalmente de la zona de vía biliar más dilatada y secundariamente del biotipo del paciente, de la disponibilidad y manejo del control ecográfico o radioscópico y de la preferencia del operador (10).

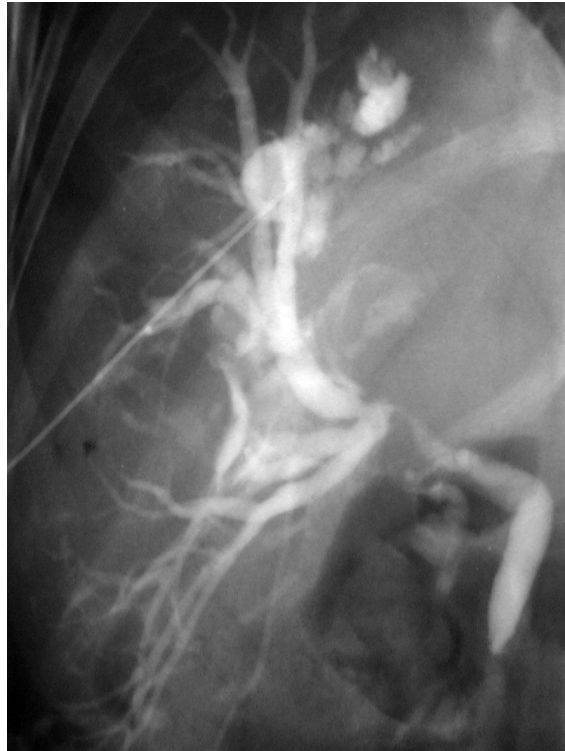La vía lateral derecha fue la más utilizada por nosotros por las características de los pacientes. La elección debe hacerse para cada paciente en particular. En la vía anterior izquierda la punción inicial se realiza bajo control ecográfico y luego se prosigue el procedimiento bajo guía radioscópica, mientras que en la lateral derecha, todo se realiza bajo radioscopia (10).

Cualquiera sea la vía utilizada, el primer paso del procedimiento consiste en realizar una colangiografía mediante punción con aguja fina de un conducto biliar periférico. Posteriormente

se efectúa la evaluación del sitio y nivel de obstrucción. Este dato es de capital importancia para elegir el conducto biliar adecuado con vistas a la colocación definitiva del catéter. Para ello se emplea la técnica de Seldinger; los diámetros de catéter más utilizados oscilan entre 8 y 10 Fr (1, 3, 10).

El procedimiento consta, de manera esquemática, de las siguientes etapas:

- Radiografía simple de abdomen, en decúbito dorsal para ubicar el fondo de saco pleural derecho y evitarlo en la punción.
- Infiltración anestésica en la línea axilar media, a la altura del 9° o 10° espacio intercostal.
- Control radioscópico para intentar visualizar la burbuja duodenal y orientarse en la ubicación del hilio hepático, marcando la localización del mismo con un elemento radio opaco.
- Se punza en esa dirección y siempre paralelo a la mesa de rayos X. En caso de dificultad, se sugiere mover la aguja en abanico, con cambios muy leves del ángulo de abordaje.
- La punción debe hacerse con aguja de Chiba y bajo guía radioscópica atravesando todo el hígado en sentido transversal. Se retira suavemente la aguja inyectando contraste hasta ubicarse en una vía biliar y dibujar todo el árbol biliar realizando la colangiografía percutánea (FIGURA 2).
- A través de la aguja se pasa una guía de platino de 0.018 pulgadas que se introduce lo mas posible en la vía biliar.
- Se retira la aguja y sobre la guía se introduce el set introductor biliar que sirve para intercambiar la guía fina y delicada por una más fuerte y gruesa de 0,035 pulgadas y como acceso a la vía biliar para trabajar en ella. El que utilizamos es el introductor de Neff con modificación de D'agostino de marca COOK.
- Por el introductor biliar se pasa un catéter de 5 Fr. con una guía hidrófila recta o "J" de 0.035 pulgadas y se intenta sortear la obstrucción y pasar al duodeno (FIGURA 3). En caso de no poder sortear la obstrucción se decide por un drenaje externo y al cabo de unos días se puede reintentar cuando la vía biliar esté menos edematosa y sea mas fácil pasar la obstrucción y colocar un drenaje externo-interno.



**FIGURA 2:** Colangiografía transparietohepática donde se observa una estenosis de la confluencia de los hepáticos y ausencia de contraste en el hepático izquierdo. Se realizó un drenaje derecho.

- Una vez decidida la ubicación final del catéter, se cambia la guía por una Amplatz superstiff de 0.035 pulgadas que al ser más rígida brinda mayor soporte para la dilatación del trayecto y progresión final del catéter.
- Se retira el introductor dejando solamente la guía sobre la cual se dilata el trayecto con dilatadores de diámetro creciente hasta el del catéter a colocar.
- Colocación del catéter sobre la guía. Un catéter multipropósito en caso de ser drenaje externo (FIGURA 4) y biliar para el drenaje externo-interno (FIGURA 5 A y B), de preferencia de 8,5 Fr.
- Por último, se retira la guía y se efectúa control radioscópico con inyección de contraste.

Luego del drenaje percutáneo de la vía biliar, el trayecto del catéter puede servir para realizar procedimientos biliares posteriores, tales como dilatación percutánea de estenosis, extracción transfistular de cálculos y colocación de stents metálicos (2).

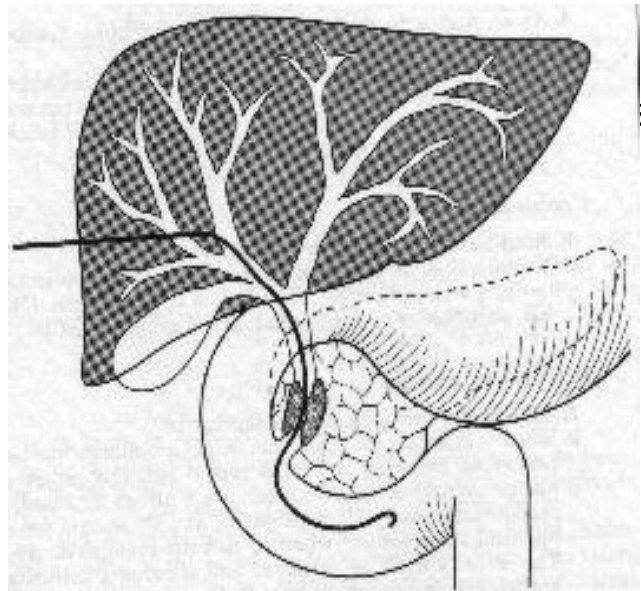
En el año 2002 se realizó la mayoría de los procedimientos de la serie reportada; muchas veces esto se encuentra sujeto a la disponibilidad económica de los pacientes al momento de obtener los materiales, esto estrechamente vinculado al tiempo de internación previa.

Esta serie incorpora un mayor porcentaje de patología neoplásica como causal del síndrome coledociano: tumor de Klatskin (FIGURA 3), metástasis hepática de origen colónico, carcinoma de páncreas, carcinoma de vesícula.

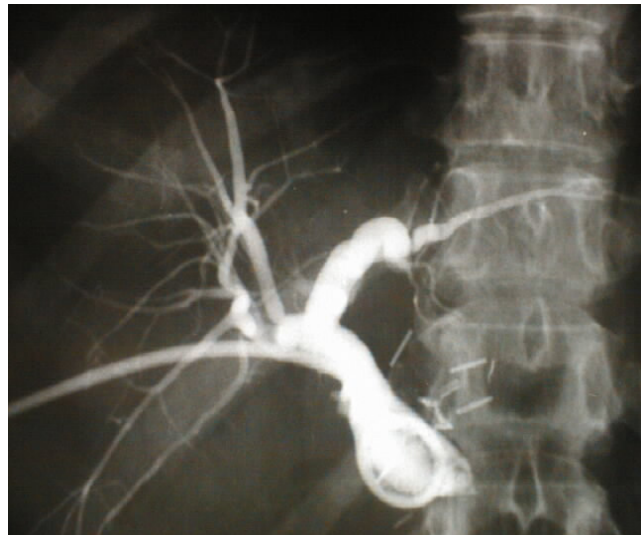
Coincidentemente con otras publicaciones la obstrucción de las vías biliares se presenta con mayor frecuencia en mujeres (6, 11). El rango de edad de los pacientes coincide de igual modo.

Es preciso considerar dos grupos de pacientes: las obstrucciones de la vía biliar distal y las de la vía biliar proximal. Esto debido a que hay notables diferencias en los resultados obtenidos y en la complejidad de los procedimientos. Las obstrucciones distales en su mayoría son causadas por neoplasias de la cabeza del páncreas y de la ampolla de Vater. Este grupo ha sido estudiado extensamente y es en el que mejores resultados se informan. Para la colocación de endoprótesis a este nivel, la vía endoscópica ha tenido una mayor aceptación que la vía percutánea pues se obtienen menores tasas de complicaciones. Se logra un porcentaje de éxito en la colocación de la prótesis de un 95-97,1%, con drenaje adecuado de la vía biliar y desaparición de la ictericia en un 81-92%, con un índice de complicaciones mayores del 8-11% y una mortalidad del 0.8-3,9% relacionada al procedimiento y una mortalidad a 30 días del 8-15% (8, 11).

Las obstrucciones de la vía biliar proximal son causadas por el colangiocarcinoma, lesiones metastásicas y neoplasias de la vesícula biliar. El drenaje biliar en el manejo de estas lesiones con endoscopia es más complejo pues están menos accesibles al endoscopio y la contaminación de la vía biliar intrahepática por gérmenes intestinales es casi la regla por lo cual la vía percutánea transparietohepática es la indicada en estos casos para lograr un drenaje efectivo (8).



**FIGURA 3:** Se observa como el alambre guía pasó la estenosis coledociana y llegó al duodeno como paso imprescindible para realizar un drenaje externo-interno.



**FIGURA 4:** Drenaje biliar externo derecho

La obstrucción de una endoprótesis es un fenómeno natural en su seguimiento, que obedece a diferentes factores, tanto de tipo tumoral, como infecciosos-inflamatorios y que puede solucionarse en la gran mayoría de los pacientes mediante la colocación de una nueva endoprótesis. En general los stent metálicos se mantienen permeables hasta el fallecimiento del paciente por causa de su tumor. La obstrucción temprana de los stent es debida a defectos en su colocación. Los que se obstruyen pueden recanalizarse por endoscopia o en forma percutánea (2, 4).

Los medios de guías utilizados durante el procedimiento invasivo mínimo fueron de gran utilidad, destacándose la ecografía y el arco en C y en un sólo en un caso la tomografía axial computarizada. Una vez conseguido el paso a través de la estenosis mediante una guía se puede proceder a la colocación del stent en la misma sesión o bien a la colocación de un drenaje interno y la colocación del stent a los pocos días en una segunda sesión (4, 12).

De manera similar a otros centros de experiencia en intervencionismo guiado por imágenes la colocación de un catéter de 8 a 10 Fr de diámetro (utilizados con más frecuencia) se logró en el primer intento en la mayoría de los pacientes de la serie. Un porcentaje menor de procedimientos falló en el primer intento, siendo exitosos después de uno o dos días de descompresión. Sólo uno de los casos fallidos fue debido a la falta de un catéter adecuado para la ocasión.

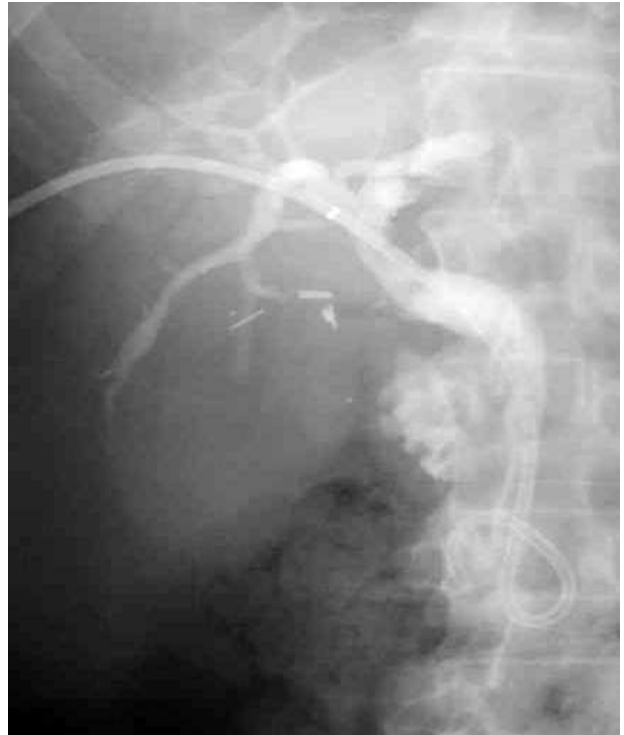Las contraindicaciones al método pueden enumerarse de la siguiente manera (3):

- Diátesis hemorrágica grave: en estos casos el riesgo de complicaciones aumenta considerablemente, dado que el drenaje biliar percutáneo puede requerir varias punciones.
- Ascitis: aunque para algunos sólo se considera una contraindicación relativa, otros advierten que la existencia de ascitis moderada o voluminosa genera problemas técnicos considerables y aumenta notablemente la tasa de complicaciones, en especial la filtración de bilis con producción de coleperitoneo.
- Presencia de patología asociada de resolución quirúrgica: ya que en tales casos deberá considerarse el tratamiento conjunto.

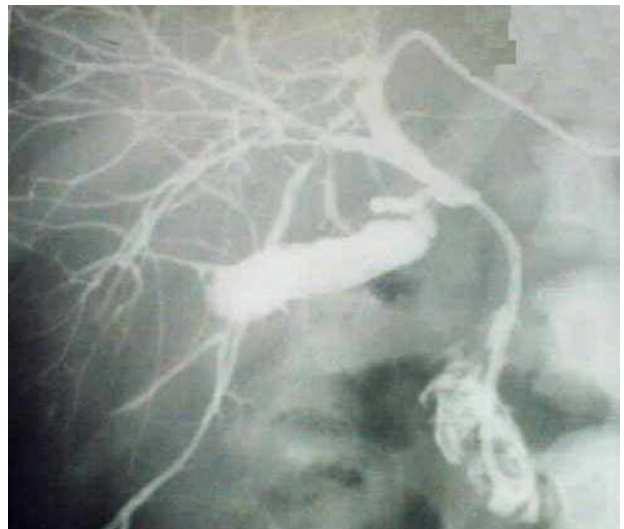Las complicaciones inmediatas están más relacionadas con la técnica de abordaje que con el tipo de drenaje (7); el porcentaje oscila entre el 15 y 30% si bien solo en 4 a 10% de los casos se requiere de algún tipo de intervención (complicaciones mayores).

La mortalidad a treinta días suele oscilar entre el 4 y el 22%. Por su parte la morbilidad global ha sido, conforme distintas series, muy errática: entre el 7% y el 44,4%; mientras que la mortalidad atribuible al procedimiento ha variado, según diferentes comunicaciones, entre el 0-0,7% y el 2,6-4% de los casos (3, 4).

La sepsis y la hemobilia son las dos complicaciones que pueden comportar mayor gravedad. La sepsis biliar se produce por la instrumentación de la vía biliar y/o la inyección a presión de sustancia de



**FIGURA 5 A:** Drenaje biliar externo-interno derecho.



**FIGURA 5 B:** Drenaje biliar externo-interno izquierdo.

contraste en el interior del sistema biliar que habitualmente contiene bilis infectada. La inyección de contraste a baja presión y la profilaxis antibiótica son las principales medidas que se deben tener en cuenta para evitar esta complicación (13).

La hemobilia y el hemoperitoneo son las dos complicaciones hemorrágicas más frecuentes y su manejo es, en principio, conservador. En caso de falla del tratamiento médico, puede requerirse embolización por arteriografía o cirugía a cielo abierto (4, 10, 13, 14).

La retirada del drenaje biliar percutáneo debe realizarse siempre en el ámbito hospitalario y con especial atención a la evolución clínica del paciente tras la retirada (14).

En nuestra serie se registró una mortalidad del 21% permaneciendo dentro del rango antes mencionado. La mortalidad inmediata de los pacientes posterior al drenaje se registró en un solo caso, los demás estaban relacionados con la patología de base.

## CONCLUSIÓN

El drenaje biliar percutáneo constituye una alternativa eficaz para mejorar las condiciones del paciente icterico antes de otro procedimiento invasivo mayor, como terapia definitiva o como tratamiento paliativo a largo plazo en enfermedades malignas, tumores inextirpables o en caso de riesgo quirúrgico elevado. La vía de acceso se decide según las características de cada paciente específico. La mortalidad del drenaje biliar percutáneo es aceptable.

## BIBLIOGRAFÍA

1. Miranda C, Calvo M, Cuenca O. Cap 69. Procedimientos percutáneo. En: Villalba J, Morales R. Cirugía: Fundamentos y Terapéutica. Editorial de la Facultad de Ciencias Médicas de la UNA (EFACIM). Asunción; 2001: 529-531.
2. Gimenez M, Rostagno R, Suarez Anzorena F. Manual de Procedimientos. Servicio de Intervencionismo guiado por imágenes del Instituto quirúrgico del Callao. Buenos Aires; 1999: 74, 123-131.
3. Urrutia Gustavo. Drenaje biliar percutáneo. En: Urrutia G. Procedimientos percutáneos en cirugía gastroenterológica. Ediciones Héctor A. Macchi. Buenos Aires; 1998: 49-60.
4. Mon JC, Belmudes C. Radiología intervencionista de la vía biliar, valor actual. Revista Argentina de Radiología, 1994; 58: 123.
5. Marín J. Intervencionismo biliar en enfermedad benigna. Revista colombiana de gastroenterología, 2003; 18 (03): 85-94.
6. Ferraina P. Cap 38. Vías biliares. En: Ferraina P, Oría A, Michans J. Cirugía de Michans. Editorial El Ateneo. Buenos Aires; 2001: 632-641.
7. Schwartz S, Sires T, Spencer F, Fisher J, Galloway A, Daly J. Principios de cirugía. Editorial McGraw-Hill Interamericana S.A. 7ma. edición. México DF; 2000; vol 2: 1531-1559.
8. Rafael Angel G. "Manejo de prótesis en la terapia endoscópica". Artículo en el libro en CD: Cirugía Endoscópica: Fundamentos para una práctica segura. Publicado por la Sociedad Colombiana de Cirugía.
9. Kojima T, Blasco C, Hirata N, Ortiz J, Martinez C, Macchi H, Miranda C, Bernal H. Complicaciones de las prótesis en las ictericias obstructivas extrahepáticas. Anales de la Facultad de Ciencias Médicas. EFACIM. Asunción, 1999; 32 (01-02): 260-267.
10. De la Torre y cols. Libro interactivo de Cirugía Laparoscópica. Ediciones Salvucci y Asociados. Buenos Aires; 2002: 270-272.
11. Sánchez DeVega K, Vicent E, Esteban F, Tamanes S. Cap 40. Criterios terapéuticos en la ictericia obstructiva. En: Tamanes S, Martinez C. Cirugía: Aparato digestivo, aparato circulatorio, aparato respiratorio. Editorial Médica Panamericana. Madrid; 2000: 361-370.
12. Giménez M, Uehara H, Berkowski D y cols. Tratamiento combinado percutáneo endoscópico en patología biliar. Revista Argentina de Cirugía. Julio-Agosto 2002; 83 (01-02): 51-58.
13. Alvarez J, Lorenzo A, Méndez F, Kohan G, Quesada B, Oría A. Abordaje mínimamente invasivo en un caso de hemobilia con hemoperitoneo masivo. Revista Argentina de Cirugía, 2004; 86 (05-06): 199-202.
14. Serralta A, López R, Sanjuán F et al. Hemobilia secundaria a drenaje biliar percutáneo: características clínicas, diagnóstico y enfoque terapéutico. Revista de Cirugía Española, 2003; 73 (04): 258-260.