

ARTÍCULO ORIGINAL

Queratitis por *Acanthamoeba* sp. Reporte de caso

Acanthamoeba sp. keratitis. Case report

Luis Ramírez Molas, Jefe de Residentes. Cátedra de Oftalmología - Hospital de Clínicas. FCM. - UNA.

Hyun Kang, Médico de Guardia. Cátedra de Oftalmología - Hospital de Clínicas. FCM. - UNA.

Rosa Ayala Lugo, Médico Agregado. Cátedra de Oftalmología - Hospital de Clínicas. FCM. - UNA.

Norma Fariña, Departamento de Microbiología. Instituto de Investigación en Ciencias de la Salud (IICS). UNA.

Rosa Sanabria, Departamento de Microbiología. Instituto de Investigación en Ciencias de la Salud (IICS). UNA.

Herminia Miño de Kaspar, Universidad de Munich, Alemania. Department of Ophthalmology. School of Medicine. Stanford University. California, USA.

RESUMEN

Se reporta el primer caso de queratitis por *Acanthamoeba* en la Cátedra de Oftalmología y a nuestro conocimiento el primero en el país, en una paciente de sexo femenino de 27 años de edad, usuaria de lentes de contacto.

El diagnóstico se realiza por el cuadro clínico y el cultivo del raspado de la lesión corneal, donde se observan trofozoítos de *Acanthamoeba*.

Esta patología es infrecuente, de difícil diagnóstico y tratamiento en nuestro medio, por ello, los esfuerzos deben ir dirigidos a su prevención.

Palabras Claves: Queratitis, *Acanthamoeba*, lentes de contacto.

SUMMARY

We report the first case of *Acanthamoeba* keratitis in the Ophthalmology Department and to our knowledge the first one in Paraguay, in a 27 year old female that wear contact lenses.

The diagnosis was made with the clinical examination and the positive culture of the corneal smear that showed *Acanthamoeba* trophozoites.

Acanthamoeba keratitis is an infrequent disease with difficult diagnose and treatment. Efforts should be done to prevent the disease.

Key words: Keratitis, *Acanthamoeba*, contact lens.

INTRODUCCIÓN

Las infecciones de la córnea producidas por parásitos son infrecuentes, pero constituyen una de las causas más importantes de morbilidad y ceguera en el mundo. La *Acanthamoeba* como agente patógeno es rara, pero su incidencia se encuentra actualmente en aumento.

Acanthamoeba es un género de protozoario de vida libre del subfilo Sarcodina. Al igual que otros protozoarios, son unicelulares y pueden existir en dos formas: trofozoíto activo y quiste inactivo. En la forma de trofozoíto es móvil, prolifera y se alimenta de una variedad de microorganismos, especialmente bacterias y levaduras. En condiciones adversas, los trofozoítos se enquistan permaneciendo viables por muchos años, presentando una alta resistencia a la desecación, a temperaturas extremas, a diversos agentes antimicrobianos y desinfectantes.^{1,2}

Se trata de microorganismos ubicuos, que aparecen en todo tipo de medios líquidos, por ejemplo, agua del grifo, agua embotellada, piscinas, soluciones para lentes de contacto, así como en el suelo y en el aire.¹

El primer caso de queratitis por *Acanthamoeba* fue reconocido en 1974, desde entonces, se han reportado numerosos casos. La mayoría de ellos se han relacionado con la utilización de lentes de contacto, pero eventualmente otros factores de riesgo como trauma corneal y exposición a aguas contaminadas fueron identificados. Puede afectar a pacientes de todas las edades, sin embargo es más frecuente en los adultos jóvenes, sanos e inmunocompetentes.¹⁻³

La incidencia verdadera de queratitis por *Acanthamoeba* no se conoce, numerosos estudios fueron realizados para determinarla, arrojando resultados diversos; en Reino Unido la incidencia en la población general es de 1/1000000 anual, mientras que entre los usuarios de lentes de contacto esta cifra

asciende a 17,5/1000000 por año. El riesgo de infección de este grupo está en estrecha relación con la inadecuada higiene de las lentes y la utilización de soluciones de fabricación casera.⁴

CASO CLÍNICO

Paciente de sexo femenino de 27 años de edad, con historia de ojo rojo doloroso, sensación de cuerpo extraño, fotofobia y disminución de la agudeza visual en el ojo izquierdo, de 15 días de evolución.

Consulta previamente con varios facultativos, quienes inician empíricamente antibióticos y corticoides en forma tópica, sin mejoría alguna, por lo que acude a nuestro servicio.

Usaria de lentes de contacto de color (desechables) sin recambio de las mismas desde hace aproximadamente 1 año, con inadecuado manejo de las soluciones de mantenimiento, mezclándolas con agua de grifo.

Se constata una agudeza visual en el ojo izquierdo de movimiento de mano (MM). A la biomicroscopía (examen con lámpara de hendidura) se observa edema bipalpebral, congestión conjuntival mixta, edema de cornea epitelial y estromal, pseudodendritas, infiltrado estromal anterior anular en media periferia, cámara anterior formada sin reacción inflamatoria, iris integro, pupila reactiva a la luz, cristalino transparente y reflejo rojo conservado. La sensibilidad corneal se encuentra disminuida.

La tinción con fluoresceína evidencia una queratopatía punteada superficial con tendencia a un patrón anular (Figura 1), mientras que la tinción con rosa de bengala es negativa.

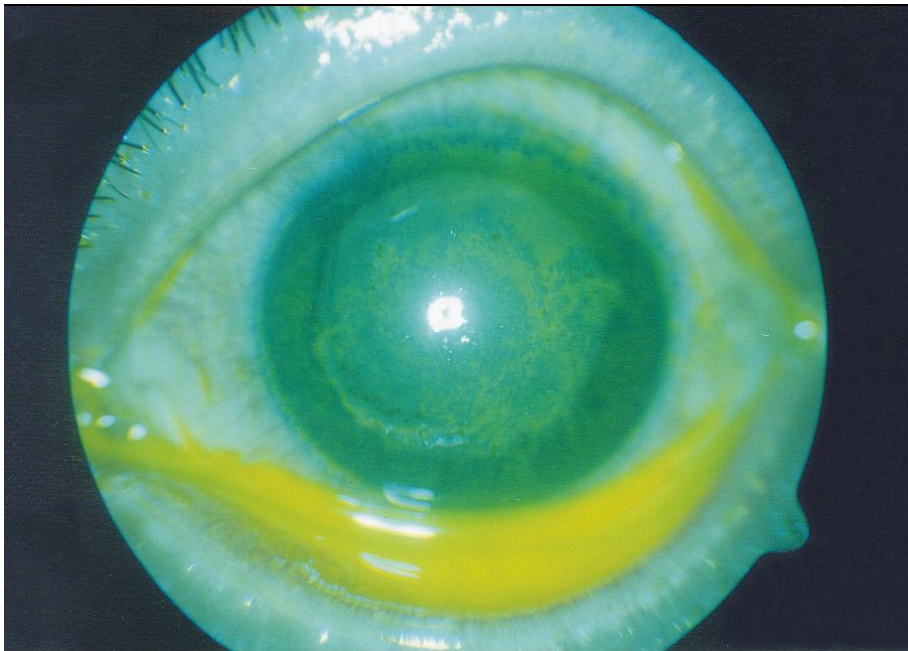

Figura 1: Queratitis por *Acanthamoeba*. Tinción con fluoresceína (biomicroscopía)

Se suspende antibióticoterapia por 48hs para toma de material de la lesión corneal con espátula de Kimura, previa instilación de anestésico tópico.

Se realiza examen directo (observación en fresco y coloración de Gram), cultivo para gérmenes comunes en agar sangre de carnero al 5%, agar chocolate, caldo tioglicolato a 37° C en condiciones de aerobiosis y anaerobiosis, cultivo para hongos en agar Sabouraud + Cloranfenicol y agar Mycobiotic a 28° C. Se complementa el estudio con examen directo de la solución de mantenimiento de las lentes de contacto.

A la microscopía del líquido conservante, se observan abundantes bacterias e innumerables quistes de *Acanthamoeba*. (Figura 2)

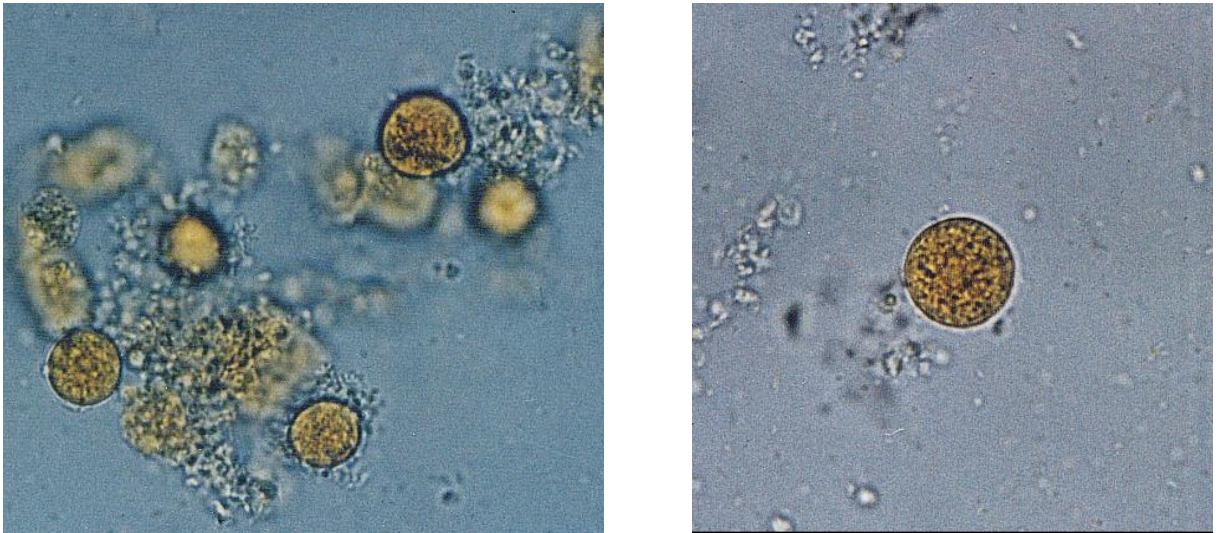


Figura 2: Quistes de *Acanthamoeba* (40x)

Los cultivos de la lesión corneal para gérmenes comunes y hongos resultaron negativos.

A los 5 días de incubación en medio de enriquecimiento (caldo tioglicolato) se observan quistes y trofozoítos de *Acanthamoeba*, con lo que se confirma el diagnóstico de queratitis por dicho patógeno.

Con el resultado microbiológico se inicia tratamiento con: polimixina B, neomicina, gramicidina a horario y atropina cada 8hs en forma tópica, ketoconazol 400mg/día y AINES por vía oral.

Se realizan controles cada 48hs con evidente mejoría de los síntomas y de los signos. En la tercera semana la paciente abandona los controles y deja de acudir a nuestro servicio.

DISCUSIÓN

Realizamos el reporte de este caso por la complejidad de su diagnóstico y manejo terapéutico. Es el primer caso confirmado en el servicio y a nuestro conocimiento el primero en el país.

El diagnóstico clínico de esta patología es difícil, ya que por lo general las queratitis por *Acanthamoeba* son erróneamente encasilladas como causadas por herpes, bacterias u hongos, debido a que sus signos y síntomas no son específicos. Sin embargo, debemos mantener una alta sospecha en todas aquellas queratitis con cultivo negativo para bacterias y hongos que no presentan mejoría con el tratamiento médico adecuado.^{2,5}

En este caso, la paciente, usuaria de lentes de contacto, acude a nuestro servicio por un cuadro de evolución tórpida no supurativa y de pobre respuesta al tratamiento, semejando una queratitis herpética por las lesiones dendritiformes y la disminución de la sensibilidad corneal, sin embargo la presencia de dolor intenso que no guarda relación con los hallazgos biomicroscópicos y la prueba de tinción con rosa de bengala negativa sugieren una infección por *Acanthamoeba*. Las etiologías bacteriana y micótica fueron descartadas por el frotis y cultivo del raspado corneal.

La estrecha colaboración entre el microbiólogo clínico y el oftalmólogo es imprescindible para el diagnóstico de esta patología, por lo que es necesario priorizar el estudio microbiológico.

El diagnóstico definitivo de la queratitis por *Acanthamoeba* esta dado solo por el hallazgo de trofozoítos en muestras y/o cultivos del raspado corneal, como ocurrió en nuestro caso, aunque en determinadas circunstancias se requiere biopsia, por ejemplo cuando los cultivos son negativos y persiste la sospecha clínica. La presencia de amebas de vida libre en lentes de contacto o estuches de conservación, no implica necesariamente infección por este microorganismo, ya que pueden hallarse como contaminantes hasta en un 8%.^{2,5,6}

No se ha establecido aún el tratamiento óptimo de la queratitis por *Acanthamoeba*. Por la resistencia de las formas quísticas se emplean combinaciones de fármacos. En Reino Unido se utiliza la asociación de antisépticos catiónicos biguanídicos: clorhexidina 0,02% y Polixametilén biguanida (PHMB) 0,02%, con diamidinas, como isetonato de propamidina 0,1% (Brolene). Otras drogas utilizadas, aunque con una actividad

menor, son los aminoglucósidos, como la neomicina y paramomicina, que inhiben la síntesis proteica, y los imidazoles como el ketoconazol, que alteran la pared celular.^{5,7,8}

En nuestro país, el isetionato de propamidina 0,1% (Brolene) no está comercializado. El PHMB no tiene licencia para uso ocular en ningún país, a pesar que forma parte de la pauta terapéutica de esta enfermedad en el Reino Unido (5,8). Debido a esto y a factores económicos iniciamos tratamiento con neomicina, polimixina B, gramicidina y ketoconazol, con buena respuesta terapéutica.

El papel de los corticoides es controvertido, por un lado disminuyen la inflamación y aumentan el bienestar del paciente, pero por el otro reducen la capacidad del huésped de erradicar la infección.¹

Queremos recalcar que la queratitis por *Acanthamoeba* es una enfermedad de difícil diagnóstico y tratamiento en nuestro medio, por ello todos los esfuerzos deben ir dirigidos a su prevención. Los pacientes usuarios de lentes de contacto, deben conocer la importancia de su lavado con soluciones estériles, de no utilizar agua de grifo y de la desinfección regular de los estuches con calor húmedo (agua caliente) para eliminar los trofozoítos y los quistes.²

AGRADECIMIENTO

Fundación Hannelore – Georg Zimmermann. Munich – Alemania.

BIBLIOGRAFÍA

1. Arffa RC. Grayson Enfermedades de la cornea. 4^º ed. Madrid: Harcourt Brace; 1999.
2. Duane's Clinical Ophthalmology on CD-ROM Edition. [monografía en CD-ROM]. Tasman W, Jaeger E editor. version 4.2. Philadelphia: Lippincott Williams & Wilkins; 2004.
3. Stehr-Green JK, Bailey TM, Visvesvara GS. The epidemiology of *Acanthamoeba* keratitis in the United States. Am J Ophthalmol 1989; 107(4):331-336.
4. Radford CF, Minassian DC, Dart J K. *Acanthamoeba* keratitis in England and Wales: incidence, outcome, and risk factors. Br J Ophthalmol 2002; 86: 536-542.
5. López L, De Fernando S, Gaztelurrutia L, Vilar B, Pérez-Irezábal J, Barrón J. Queratitis por *Acanthamoeba* spp.: presentación de diez casos. Enferm Infecc Microbiol Clin 2000; 18 (5): 229-233.
6. De Miguel I, Ferrando R, Santan OE, Martín-Sánchez A. Queratitis producida por *Acanthamoeba* en pacientes portadores de lentes de contacto. Enferm Infecc Microbiol Clin 1999; 17 (9): 445-447.
7. O'Day DM, Head WS. Advances in the Management of Keratomycosis and *Acanthamoeba* Keratitis. Cornea 2000; 19 (5): 681-687.
8. Radford CF, Lehmann OJ, Dart JKG. *Acanthamoeba* keratitis: multi-centre survey in England 1992–1996. Br J Ophthalmol 1998; 82:1387–1392.