

ARTÍCULO ORIGINAL

Evaluación funcional de la técnica quirúrgica de la plastia del ligamento cruzado anterior con tendón patelar a cielo abierto en pacientes con inestabilidad anterior crónica de rodilla *

Functional evaluation of the technique of plastic crossed ligament previous LCA with sniew to patelar to open sky in patients with chronic anterior inestability of knee

Dr. Adolfo Zárate Barchello. Auxiliar de la Enseñanza. Cátedra de Ortopedia y Traumatología. Facultad de Ciencias Médicas – U.N.A.

* Tesis Aprobada en la Facultad de Ciencias Médicas – U.N.A.

RESUMEN

La inestabilidad crónica de rodilla, asociada a lesiones del ligamento cruzado anterior LCA, representa una patología muy frecuente en nuestro país y el mundo. Esto puede estar relacionado con los hábitos de vida, las exigencias en las prácticas deportivas, el inicio de precoz de las mismas y la fuerza de competición por el deseo de los resultados.

La recuperación de la estabilidad y funcionalidad articular depende en gran medida de un diagnóstico certero y un tratamiento oportuno, asociado a un programa de rehabilitación integral tempranamente aplicado. En el presente estudio mostramos los resultados obtenidos de un estudio aplicado de series temporales a 109 pacientes del Servicio de Traumatología del Hospital de Clínicas de la Facultad de Ciencias Médicas U.N.A., de 18 a 40 años, de ambos sexos, que presentaron inestabilidad crónica anterior de rodilla, por lesión del LCA comprobada por medios clínicos y por imagen. Los mismos, fueron intervenidos con la técnica de "Plástica del ligamento cruzado anterior L.C. A. con tendón patelar a cielo abierto" (modificado por Clancy 1976), evaluándose la funcionalidad articular por medios objetivos y subjetivos antes y después de la cirugía. La etiología de las lesiones fue en su mayoría deportivas y el miembro más afectado fue el derecho.

Los resultados mostraron en 96 casos (91%) una significativa recuperación de la estabilidad y funcionalidad de la articulación la que fue evaluada a los nueve meses, posteriores a la cirugía por la escala de Norman con la prueba del (Chi cuadrado) $P < 0,05$ El 9% restante de los pacientes presentaron complicaciones, la mayoría de los intervenidos retomaron sus actividades deportivas, en poco tiempo.

Se destacó las bondades de esta técnica quirúrgica comparables con la técnica por artroscopia, por sus buenos resultados el corto tiempo de recuperación y su bajo costo, además puede ser de utilidad en aquellos centros que no cuentan con un equipamiento costoso y sofisticado.

ABSTRACT

The chronic instability of knee, associated to injuries of crossed ligament previous LCA, represents a very frequent pathology in our country and the world. This can be related to the habits of life, the exigencies in the sport practices, the beginning of precocious of same and the force of competition by the desire of the results.

The recovery of the stability and functionality to articulate depends to a great extent on I diagnose accurate and an oportune treatment, associated to a program of integral rehabilitation early applied. In the present study we showed the obtained results of a applied study of temporary series 109 patients of the Service of Traumatología of the Hospital of Clinics of the Faculty of Medical Sciences U.N.A., 18 to 40 years, of both sexes, that displayed previous chronic instability of knee, by injury of the LCA verified by clinical means and image. Such, they were taken part with the technique of "Plastic of crossed ligament previous L.C. A. with sinew to patelar to open sky "(modified by Clancy 1976), evaluating the functionality to articulate before by average subjective objectives and and after the surgery. The etiología of the injuries was in its majority sport and the affected member but was the right.

The results showed in 96 cases (91%) a significant recovery of the stability and functionality of the joint the one that was evaluated to the nine months, later to the surgery by the scale of Norman with the test of (square Chi) $P < 0.05$ 9% rest of the patients displayed complications, most of the taken part ones retook their sport activities, in just a short time. I stand out comparable kindness of this surgical technique with the technique by artroscopia, by its good results the short time of recovery and his low cost, in addition it can be of utility in those centers that do not count on an expensive and falsified equipment.

INTRODUCCION

Consideramos que las lesiones crónicas del LCA pueden ser divididas de forma simple y apropiada en las categorías nominales de aisladas y combinadas. La palabra crónica merece también un comentario. Esta definición debe reservarse para los pacientes con un intervalo desde la lesión original de no menos de 9 meses.

Deben haber presentado uno o más episodios de aflojamiento y deben percibir totalmente la limitación de las rodillas (3-6).

Las lesiones aisladas verdaderas son raras, dado que el traumatismo original o los episodios ulteriores de aflojamiento suelen provocar lesiones meniscales o cartilagosas asociadas. Las lesiones del LCA combinadas se pueden subdividir en anteromedial, anterolateral, posterolateral y posteromedial siendo la anterior la más frecuente (3,4,6).

ETIOLOGIA

Sus lesiones son una auténtica epidemia en el mundo civilizado. Varios factores han contribuido a ello; según estadísticas, que en E.E.U.U. una rotura de LCA se diagnostica en 250.000 pacientes por año y se hacen más de 50.000 intervenciones quirúrgicas de LCA por año.

MECANISMO DE PRODUCCION

El LCA es de una resistencia comparable a la del fascículo superficial del ligamento lateral interno y la mitad del posterior. Se ha dicho que su resistencia sufre alteraciones con la edad y que el ligamento del joven es más resistente. Sin embargo, Kennedy no encuentra diferencia significativa entre la edad y la resistencia (4).

El resultado final de la lesión, depende de varios factores, no sólo de la intensidad del trauma, sino de su dirección, y de la posición de la articulación. Los mecanismos más frecuentes son:

- 1- Hiperextensión, con una rotura meniscal asociada en el 30% de los pacientes, y que cuando es muy violenta, puede lesionar también el cruzado posterior e incluso producir lesiones más graves. El ligamento se rompe al chocar contra la escotadura intercondilea, como el que parte un trozo de madera aplicándolo contra la rodilla. El caso más típico es el "chut" al vacío.
- 2- Valgo flexión rotación externa, que se acompaña de lesión de ligamento lateral interno y de otras estructuras internas de soporte, así como meniscales (6).
- 3- Varo flexión rotación interna del fémur sobre la tibia, mucho menos frecuente igualmente con lesiones asociadas externas.
- 4- Choque antero posterior o postero anterior con la rodilla flexionada.
- 5- La contracción cuadriceps, causante de las lesiones donde no hay contacto ocurre en una rodilla en carga y en rotación interna, tras una desaceleración brutal por cambio de dirección (6).

DIAGNOSTICO

Es fundamentalmente clínico, con ayuda de la exploración instrumental la cual no suele ser despreciable, Los estudios por resonancia son complementarios de gran ayuda para la confirmación del diagnóstico clínico; la presencia de dolor o tumefacción o ambas cosas debe alertar al médico sobre la posibilidad de un desgarramiento meniscal o degeneración del cartílago (1, 7, 8).

TRATAMIENTO

La corrección de la inestabilidad articular requiere del reemplazo del ligamento cruzado anterior LCA, en tal sentido existe una vasta experiencia con técnicas quirúrgicas reconstructivas como la artroscopia y a cielo abierto del LCA lesionado (atrotomía), siendo ambas técnicas en la actualidad muy utilizadas, las mismas difieren entre sí en cuanto a su costo y calidad de elementos utilizados, no así en cuanto a los resultados postoperatorios. Con relación a la técnica a cielo abierto, Campbell, 1936 fue uno de los primeros en describir el uso del tercio medio del tendón rotuliano para la reconstrucción del LCA y desde entonces ha seguido siendo utilizado por los cirujanos como fuente donante (2-3). Jones en 1963, admitió que su reconstrucción solo puede tener éxito utilizando un sustituto intrarticular y que este tiene que ser a expensas, bien del aparato extensor o de tendones de la pata de ganso, además de utilizar la parte medial del tendón patelar y el cuádriceps, esto en 1963 fue considerado por Jones como "patrones de oro" en la cirugía con modificaciones por él descripta (12-16).

Diseño: Estudio de seres temporales donde la técnica quirúrgica mencionada fue aplicada a pacientes con inestabilidad crónica de rodilla y se evaluó la funcionalidad articular antes y después de la cirugía.

Población estudiada: Pacientes de ambos sexos de 18 a 40 años, con inestabilidad crónica de rodilla, confirmada por medios clínicos y radiológicos, operados con la técnica de "Plástica del LCA con

tendón patelar a cielo abierto, de la sala 11 del Hospital de Clínicas de la Facultad de Ciencias Médicas (UNA) y sanatorios privados de diciembre 1991 a noviembre del 2002.

MATERIALES Y METODO

MEDICIONES

Tamaño de la muestra

El tamaño muestral fue calculado, a partir del estadígrafo Z para variables dicotómicas (recuperación o no de la funcionalidad articular con:

alfa = 0,05 P=0,30
beta = 0,20 P2=0,15
potencia =0,80

Correspondió a un tamaño muestral de N= 109 pacientes

Variable de Interés

Funcionalidad articular anterior y posterior a la cirugía, según parámetros cuantitativos objetivos y subjetivos, esto incluye: inestabilidad persistente pos cirugía (Lachman y Pivote Shift positivo).

- * amplitud de movilidad articular (goniometría)
- * dolor en actividad
- * puntuación alcanzada en la escala de Norman
- * complicaciones observadas pos cirugía

Otras variables

- * sexo, edad, etiología de la lesión, miembro mayormente afectado, procedencia de los pacientes operados
- * Costo aproximado de la cirugía

Análisis estadístico

Para determinar la significancia estadística de la variable de interés, en los parámetros evaluados, para medir la funcionalidad en el pre y pos quirúrgico, se utilizó la prueba del "Chi cuadrado" y el programa EPI-INFO.

Se consideró significativa la relación con valores $P < 0,05$.

Las demás variables fueron analizadas por estadística descriptiva donde se confeccionaron tablas con los valores de distribución de frecuencia de los datos de interés.

Asuntos Éticos

El presente estudio fue desarrollado con el consentimiento de todos los participantes, los cuales fueron informados, al alcance de dicho estudio, además se aseguró a los mismos la confidencialidad de los resultados cuyo fines son exclusivamente académicos

Metodología

a- Diagnóstico de inestabilidad y evaluación pre operatoria

Los pacientes seleccionados fueron diagnosticados como portadores de una inestabilidad crónica de la articulación de la rodilla, en base a un examen físico donde se evaluó la funcionalidad articular pre operatoria y un examen confirmatorio por imagen.

Los datos obtenidos, fueron consignados a un cuestionario aplicado a cada paciente en el consultorio antes de decidir la cirugía.

b- Técnica quirúrgica

Una vez concluida esta etapa, los pacientes fueron operados con la técnica de: "Plástica del LCA. con tendón patelar a cielo abierto", cuya técnica la describimos mas adelante.

c- Evaluación de la funcionalidad articular pos operatoria (Norman D. 1991)

Posterior a la cirugía se realiza el seguimiento de los pacientes que realizaron su rehabilitación con fisioterapia, observando la progresiva recuperación funcional articular de los operados examinándolos, una vez por mes en el consultorio.

Se estableció como mínimo 9 meses del pos operatorio para realizar la evaluación funcional articular pos operatoria, por la escala de Norman dicha escala estuvo basada en parámetros objetivos y

subjetivos que definieron la recuperación de la funcionalidad articular, confrontando una variedad de movimientos, maniobras y posturas, con la aparición de dolor y limitación de la amplitud normal de la articulación evaluada.

La amplitud articular fue medida por goniometría en forma bilateral, y los pacientes fueron designados como (malo, regular, bueno y muy bueno) a través la escala con puntuaciones de 0 a 60 o más puntos.

RESULTADOS

Técnica Quirúrgica de: "Plástica del ligamento cruzado anterior L.C.A. con tendón patelar a cielo abierto" (descripción). Todos los pacientes provenientes de hospitales públicos y sanatorios privados fueron operados por el mismo cirujano, con la misma técnica. A continuación se describe en primer término la misma, y se complementa dicha descripción con fotos secuenciales de cómo se practicó dicha cirugía. Esta técnica quirúrgica, consiste en el reemplazo del ligamento cruzado anterior LCA: lesionado, utilizando el tercio medio, longitudinal del tendón rotuliano (fig 1), unidos en sus extremos a dos tacos óseos, tomados al proximal de la rótula y al distal de la tuberosidad anterior de la tibia.

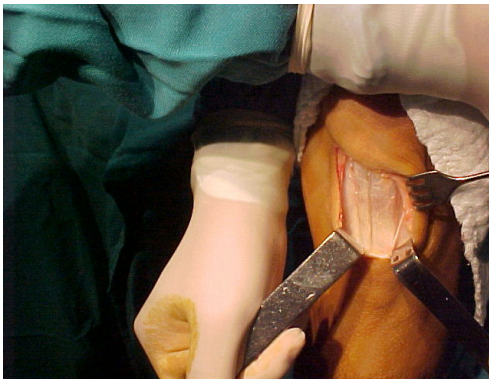

Figura 1. Terminada la misma se procede a retirar el injerto con su correspondiente taco óseos en sus extremos (H-T-H-) (Foto original del autor)

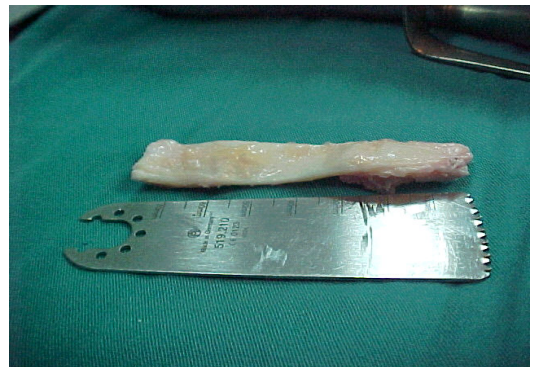

Figura 3. Injerto patelar retirado que mide 2,6cm. el taco rotuliano y 3cm. el taco tibial. Total mide 10cm x 1cm. (Foto original del autor)

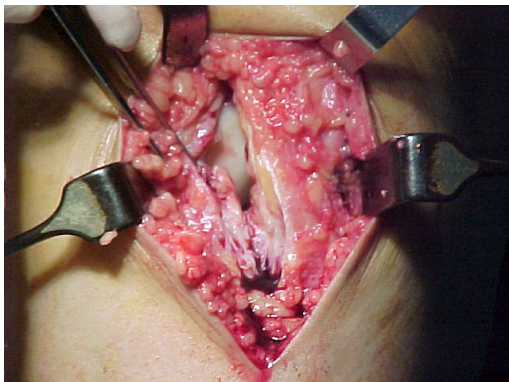


Figura 2. Mini Artrotomía antero medial. (Foto original del autor)

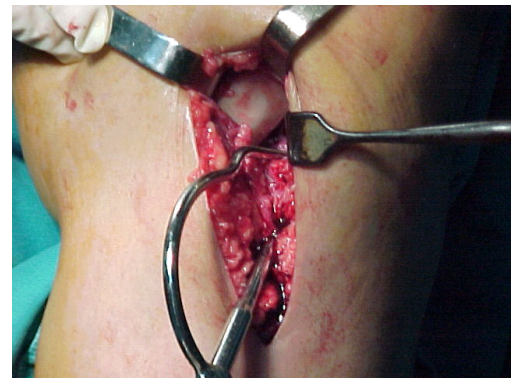


Figura 4. Compas para realizar sitio externo en túnel tibial (Foto original del autor)

La cirugía se ha practicado durante muchos años a través de una artrotomía pararrotuliana medial con subluxación lateral de la rótula para lograr la exposición. Actualmente con el fin de reducir esta incisión (fig 2), preservar la inserción del vasto medial y minimizar el daño de la articulación femorrotuliana, se ha utilizado una miniartrotomía.

Merece una consideración especial el injerto o sustituto que debe reunir algunas condiciones (fig 3)

Debe haber poca morbilidad en la zona de donación.

Su toma no debe fragilizar la articulación, ni tampoco la estructura sobre la que asienta.

No debe perjudicar la función.

Debe tener una longitud adecuada.

Tener una buena resistencia inmediata.

Buen porvenir biológico, o lo que es lo mismo, una buena adaptación al nuevo medio donde se va a encontrar, en este caso el sinovial. Debe ser colocado, lo mas exactamente posible, remediando el trayecto del ligamento que se quiere sustituir (fig. 4 y 5).

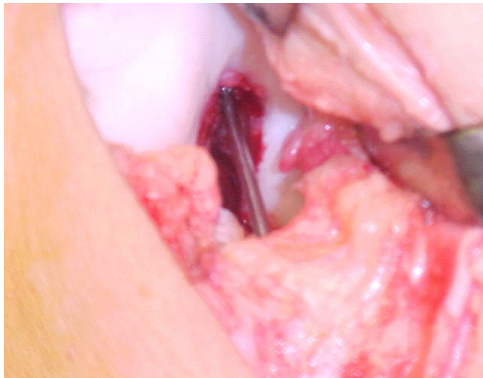


Figura 5. Realizando Túnel Femoral.
(Foto original del autor)

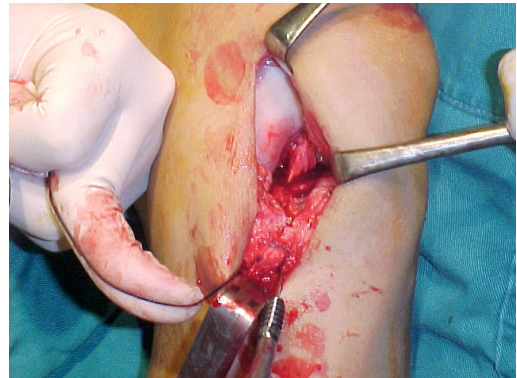


Figura 7. Se procede a colocar tornillo en la parte tibial también c/ guía de Kirschner. (Foto original del autor)

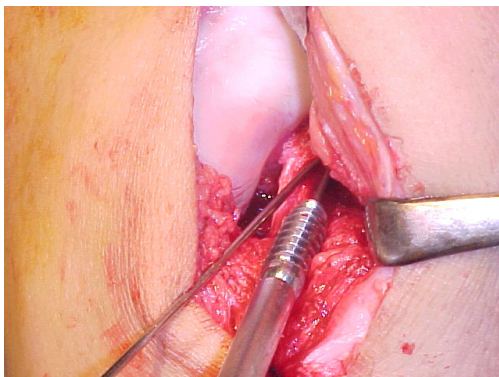


Figura 6. Una vez introducida el Taco óseo en el túnel femoral c/ clavo de Kirschner, el otro clavo se utiliza para la guía del tornillo de interferencia kurosaka. (Foto original del autor)

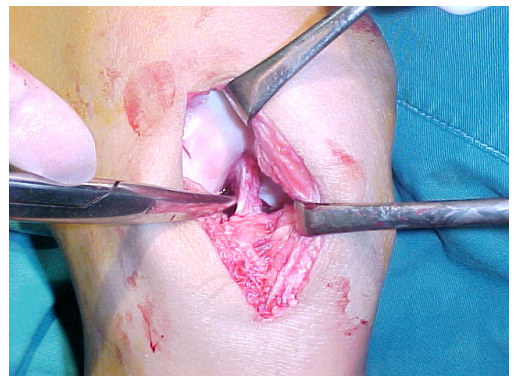


Figura 8. Una vez fijado los tacos óseos con sus tornillo se procede a verificar la movilidad y si hay choque del injerto contra la escotadura intercondilea. (Foto original del autor)

La verdadera isometría no existe, ya que durante el arco de movimiento no hay ningún punto del fémur que mantenga la misma distancia con la tibia, y por tanto se produce una cierta elongación que tanto el cirujano como el paciente deben estar dispuestos a asumir.

Hoy el término isometría se ha cambiado por el de anatomía, es decir, la plastia debe estar colocada "en su sitio"

Ser fácil su fijación y tener la solidez adecuada par garantizar los requerimientos que se le piden durante todas las fases de la rehabilitación (fig. 6 7y 8).

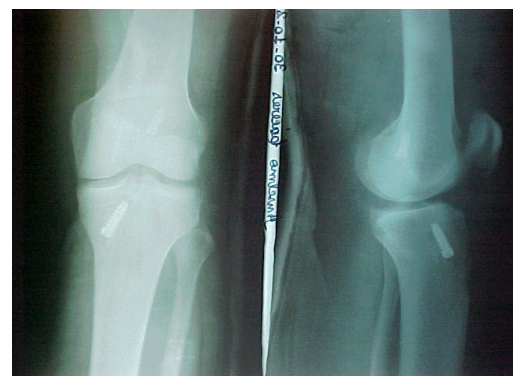

Figura 9. Algunas Radiografías de control (Foto original del autor)

Actualmente en todo el mundo se utiliza dos técnica para el sustituto del LCA como injerto libre y los resultados son similares, tanto la pata de ganso superficial como el tendón rotuliano, adoptando como de elección esta última en nuestra técnica quirúrgica (fig. 9).

TABLA 6

b) Cuadro Comparativo de la Funcionalidad articular, observada en el momento prequirúrgico y pos quirúrgico (9 meses de evolución)

Síntomas y Signos de Inestabilidad	Pre quirúrgica		Post quirúrgica		Prueba Chi-cuadrado (P<0,005) (1 cola)
	Porcentaje	Casos	Porcentaje	Casos	
DOLOR : en					
En actividad	80	87	03	04	Significativo
En reposo	-	-	01	01	No Significativo
Sin dolor	20	22	96	104	Significativo
Total	100%	109	100%	109	Significativo
AMPL. DE MOVIMIENTO					
No limitada	100	109	-	-	Significativo
Limitada	-	-	100	109	Significativo
Sin movilidad	-	-	-	-	Sin datos
Total	100%	109	100%	109	
SENSACIÓN DE INESTABILIDAD DEL PACIENTE					
Ausente	10	12	98	107	Significativo
Presente en la marcha	10	12	01	01	Significativo
En competencia	57	60	01	01	Significativo
En actividad liviana	23	25	-	-	Significativo
Total	100%	109	100%	109	
LACHMAN					
Positivo (+)	24	25	02	03	Significativo
(+)(+)	64	69	-	-	Significativo
(+)(+)(+)	10	12	-	-	Significativo
Negativo	02	03	98	106	Significativo
Total	100%	109	100%	109	
PIVOTE SHIFT					
Positivo (+)	22	24	01	02	Significativo
(+)(+)	77	83	-	-	Significativo
Negativo	01	02	99	107	Significativo
Total	100%	109	100%	109	

REFERENCIAS (Escala de Norman)

Lachman positivo:

(+)=de 0 a 5mm. de desplazamiento articular

(++)=de 5 a 10mm.

(+++)=de 10mm o más

Pivote Shift - Resalto audible y palpable

(+) = poco audible o palpable

(++) = bien audible y palpable

Como se observa en la tabla 6 la mayoría de los pacientes presentaron signos y síntomas de inestabilidad confirmados por el examen físico y por resonancia magnética (imágenes), por lesiones del ligamento cruzado anterior. Esta condición sin embargo fue totalmente revertida en el pos quirúrgico pues todos los pacientes recobraron su funcionalidad normal.

En cuanto a los demás parámetros todos tuvieron significativas variaciones en los valores respectivos luego de la cirugía, comparados con los valores pre quirúrgicos, según prueba estadística.(Tabla 6)

Se observó además que de los 97 pacientes que presentaron una marcada sensación de inestabilidad (refiriendo que la rodilla “se le va”) en el prequirúrgico, solo 2 de ellos siguieron presentándolo en la marcha y en competencia luego de la operación por motivos de complicaciones pos operatoria, que analizaremos mas adelante, también se comprobó una marcada disminución en las frecuencias que presentaron los pacientes examinados con la maniobras de Lachman y Pivote shift.

TABLA 4. Etiología de las lesiones del LCA. de la rodilla

Actividad	Frecuencia (%)
Balonmano	08 (07)
Baloncesto	10 (09)
Fútbol	75 (71)
Tenis	2 (01)
Paddle	2 (01)
Otros	12 (11)
Total	109 (100)

TABLA 5. Miembro mayormente afectado por la lesión

Rodilla	Frecuencia (%)
Lado derecho	95 (87)
Lado izquierdo	14 (13)
Total	109 (100)

TABLA 7. Complicaciones observadas durante los 9 meses posteriores al acto quirúrgico

Complicaciones	Frecuencia (%)
Dolor patelo femoral	4 (03)
Lachman persistente	3 (02)
Fibroartrosis	3 (02)
Retiro de tornillo distal	2 (01)
Fractura de rótula	1 (01)
Sin Complicaciones	96 (91)
Total	109 (100)

TABLA 8. Distribución de las puntuaciones según escala de Norman de los pacientes operados

Puntuación	Frecuencia (%)
Muy bueno	82 (75)
Bueno	14 (14)
Regular	11 (08)
Malo	2 (01)
Total	109 (100)

Se observo que la mayoría de las lesiones, se realizaron en la práctica del fútbol, la actividad mencionado como “otros” correspondieron a golpes por caídas o accidentes de motocicleta o bicicleta.

En cuanto a las complicaciones pos operatorias observadas, se destacaron que el 91% de los pacientes (96 casos), correspondieron a la puntuación de muy bueno y bueno en la escala de Norman, no presentaron ningún tipo de complicaciones. Los restantes 13 pacientes presentaron complicaciones pos operatorias de diversa índole, en tal sentido, 4 pacientes presentaron dolor patelo femoral relacionado a una tendinitis en el sitio dador del injerto, corregida con un exhaustivo programa de rehabilitación y medicamentos;. 2 casos presentaron Lachman persistente por distensión del injerto también fue corregido con rehabilitación otros dos casos presentaron fibroartrósis debido a la aparición de tejido fibroso en la rodilla que limita la extensión y la flexión de la articulación, fue corregido satisfactoriamente con desbridamiento por artroscopia.

1 caso presentó el retiro quirúrgico de tornillo distal por aflojamiento y otro caso presentó fractura de rótula por trauma durante el acto quirúrgico, volviéndose a su refijación.

DISCUSIÓN

La técnica de reconstrucción del LCA, con tendón patelar, proporciona la curación del paciente en un 75 o el 90% de los casos, cuando se trata de una lesión aislada a corto o mediano plazo, siempre que no existan complicaciones fuera del rango de lo esperado, nuestros resultados fueron comparables a la literatura de referencia (14,16, 17) a pesar de corto periodo de seguimiento propuesto (9 meses). En las pocas complicaciones que presentaron nuestros pacientes se evidenció una deficiencia en la rehabilitación, sumado a que el paciente no concurría a sus controles de rutina en algunos casos. Otras complicaciones estuvieron asociadas a lesiones paralelas a la inestabilidad sobretudo meniscales, lo que produjo un retroceso en su recuperación y una demora en la integración a su funcionalidad. Consideramos que es de vital importancia para

las expectativas de recuperación la rehabilitación de la funcionalidad articular por medio de fisioterapia y kinefilaxia, acompañado de un programa rehabilitante adaptado para cada caso, que el paciente deberá seguir rigurosamente mientras se recupera siempre y cuando no aparezcan complicaciones sobretodo las meniscales y condrales, las que deberán ser tenidas en cuenta.

Pappañardo y cols., Realizaron un estudio comparativo en dos grupos de pacientes a los que se les reconstruyó el LCA por este método (artrotomía) y otro mas reciente por artroscopia (técnica mas reciente y menos invasiva), no encontraron diferencias significativas en los resultados a largo plazo en la recuperación funcional entre una u otra técnica. A los mismos resultados llegaron Laffage y Cols. con 33 cirugías a cielo abierto y 32 por artroscopia, se valoraron para ambos grupos: movilidad, amiotrofia, déficit muscular de cuadriceps e isquiotibiales y laxitud residual. Los resultados presentaron pocas diferencias a los 5 meses y no lo tuvieron al año de la experiencia. Nosotros además de concordar con estos y otros autores, destacamos su bajo costo, pues esta técnica no necesita de un equipamiento costoso ni sofisticado y ofrece una excelente alternativa para los hospitales que reciben a pacientes con escasos recursos económicos, en tal sentido hemos venido implementando dicha técnica por más de 14 años en el Servicio de Traumatología del Hospital de Clínicas, con mucho éxito y bajo índice de fracasos. Y es la cirugía electiva que aplicamos para resolver los casos de inestabilidad con un periodo de hospitalización de entre 24 y 48 horas y el inicio de la rehabilitación.

CONCLUSIÓN

- a- Hemos comprobado las bondades de la técnica quirúrgica de reconstrucción de LCA, que permitió la curación del 91% de nuestros pacientes, con un bajo índice de fracasos.
- b- El retorno de la estabilidad fue clínicamente evidente, con la escala de Norman, logrando el reintegro a las actividades de rutina y aquellos deportistas a sus actividades de competición
- c- Nuestros resultados, fueron auspiciosos, con alta satisfacción de los pacientes y con una baja tasa de complicaciones (9%).
- d- La recuperación y rehabilitación de la articulación por medio de la fisioterapia y la Kinefilaxia, con un programa rehabilitante adaptado para cada caso fue de fundamental importancia.
- e- Por último, cabe considerar esta técnica como una alternativa válida para ser aplicada en pacientes con inestabilidad articular de rodilla por su bajo costo (US. 250 aproximadamente), y puede ser implementada en hospitales donde no se cuentan con aparatos para realizar la cirugía por artroscopia.

BIBLIOGRAFIA

1. Insall, J. N. Cirugía de la rodilla. 2ª Ed. Buenos Aires. Panamericana, 1994
2. Concejero Lopez, V., Madrigal Royo, J.M. Traumatología de la rodilla. 1ª ed., Buenos Aires Panamericana 2002.
3. Sisk, T.D. Afecciones traumáticas de las articulaciones. En: Campbell., editores. Cirugía ortopédica. 6ª. ed. Buenos Aires, Panamericana, 1981(I); 9: 884-992.
4. Trickey, G.L. Traumatismo de la rodilla. En: Watson Jones, Fracturas y heridas articulares. 3ª ed. Buenos Aires. Salvat, 1980 (2); 28: 959-974.
5. Jackson, D.W. Rodilla. Cirugía Reconstructiva. 1ª ed. Madrid. Marbán, 1999.
6. Williams, J.G.P. Medicina Deportiva. 1ª ed. Barcelona. Salvat. 1982.
7. Norman D., Casullo E., Rosasco S., Denari R., Bochatey F., Javier A. Rehabilitación de las inestabilidades anteriores crónicas de rodilla intermedia con plásticas del tendón rotuliano. Revista Argentina de traumatología deportiva. 1991; 45(6) 45-52.
8. Berón, E., Ramos, J., Senes, H. Consideraciones técnicas en la reconstrucción del LCA. Revista Argentina de Artroscopia 2000; 7 (2): 23-27.
9. Larrain, M., Botto, V., Montenegro, G., Mauas, H., Collazo, C. Reconstrucción artroscopica del LCA (Tendón rotuliano Vs Isquiotibiales). Revista Argentina de artroscopia 2000; 7(2): 38-41.
10. Hulley S., Cunnings S. Diseño de la Investigación Clínica. IV, Ed. Limusa, 1993; 657-88.
11. Patiño, O., Kobrinsky, P., Tacus, L., Chiapara, J., Merlo, A. Rehabilitación precoz luego de la plastica del LCA. Revista Argentina de artroscopia 1994; 1(2):124-133.
12. Pienovi, A., Ottolenghi, E., Gonzalez, A. Conceptos actuales en el post-operatorio y la rehabilitación del LCA. Revista Argentina de artroscopia 1994; 1(2): 93-100
13. Beynnon BD, et.al. Rehabilitation after anterior cruciate ligament reconstruction: a prospective, randomized, double-blind comparison of programs administered over 2 different time intervals. Am J Sports Med. 2005;33(3):347-59.
14. Bach BR Jr, et al. Primary anterior cruciate ligament reconstruction using fresh-frozen, nonirradiated

- patellar tendon allograft: minimum 2-year follow-up. *Am J Sports Med.* 2005;33(2):284-92.
15. Hertel P, Behrend H, Cierpinski T, Musahl V, Widjaja G. ACL reconstruction using bone-patellar tendon-bone press-fit fixation: 10-year clinical results: *Knee Surg Sports Traumatol Arthrosc.* 2005; 3.
 16. Yiannakopoulos CK, Fules PJ, Korres DS, Mowbray MA. Revision anterior cruciate ligament surgery using the over-the-top femoral route. *Arthroscopy.* 2005;21(2):243-7.
 17. Kaeding C., Farr J., Kavanaugh T., Pedrozo A. A prospective randomized comparison of bioabsorbable and titanium anterior cruciate ligament interference screws. Department of orthopaedics, The Ohio State University, Columbus, Ohio, USA. 2000 march.
 18. Laffarge PH., Delaboude JL, Maillet M., y cols. Reconstruction du ligament croise anterieur arthrotomie versus arthroscopie. *Rev. Chir Orthop.* 1999;85:367-373.
 19. Herrington L, Wrapson C, Matthews M, Matthews H. Anterior Cruciate Ligament reconstruction, hamstring versus bone-patella tendon-bone grafts: a systematic literature review of outcome from surgery. *Knee.* 2005;12(1):41-50.
 20. Spindler KP, Kuhn JE, Freedman KB, Matthews CE, Dittus RS, Harrel FE, Jr. Anterior cruciate ligament reconstruction autograph choice: bone-tendon-bone versus hamstring: does it really matter? A systematic review. Vanderbilt University Medical Center, Nashville, Tennessee, USA. Kurt.spindlervanderbilt.edu.2003.
 21. Jonsson H., Riklund-Ahlstrom K., Lind J. Possitive pivot shif after ACL reconstruction predicts later osteoarthritis: 63 patients followed 5-9 years after surgery. Department of orthopaedics. University Hospital of Northern Sweden, Umea, Sweden. Hakan.jonssonorthop.umu.se 2004.
 22. Blaszcak E., Franek A., Klimezak J. Taradaj J. (Early results of rehabilitation after a plasty of the anterior cruciate). Ligament in use of open and arthroscopic method. *Zaklad Biofizyki Lekarskiej Sl.AM Katowice-Ligota.*2002.
 23. Aglietti P, Buzz R, D'Andria S, Pisaneschi A, Zaccherotti .G. Reconstruction of the chronically lax anterior cruciate ligament using the middle thirid of the patellar tendon. A 3-9 years follow-up. I *Clinica Ortopedica dell'Universita, Firenze, Florence.* *Ital J. Orthop Traumatol* 1991; 17(4):479-90
 24. Kvist J., Ek A., Sporrstedt K., Good L. Fear of re-injury: a hindrance for returning to sports after anterior cruciate ligament reconstruction. *Knee Surg Sports Traumatol Arthrosc.* 2005.[Epub ahead of print].
 25. Shelbourne KD., Witalker HJ., Mc Carol JR., Rettig AG., Horshman LD. Anterior cruciate ligament injuri. Evaluation of intraarticular reconstruction of acute years. Without repair. Two to seven years followup of 155 Athletes (see commonst) *AM-S-Sports-Med,* octubre 1990, 18(5) 464-99.